

# Zastosowanie elektrokardiografii w ostrych i przewlekłych chorobach z zajęciem prawej komory serca

The purpose of electrocardiography in acute and chronic diseases with right ventricular involvement

Joanna Radochońska , Monika Lisicka , Piotr Bienias 

Klinika Chorób Wewnętrznych i Kardiologii Warszawskiego Uniwersytetu Medycznego

## Streszczenie

Elektrokardiografia (EKG) odgrywa znaczącą rolę w różnicowaniu wielu chorób, w tym przebiegających z zajęciem prawego serca. Rozpoznanie patologii prawej komory (RV) bywa trudne ze względu na złożoną budowę oraz szerokie spektrum zaburzeń hemodynamicznych wynikających z jej dysfunkcji. Standardowy zapis EKG uzupełniony o rejestrację odprowadzeń prawokomorowych może być w tym przypadku cennym uzupełnieniem badań obrazowych, zwłaszcza gdy te nie są szybko dostępne.

W przebiegu ostrej zatorowości płucnej, nadciśnienia płucnego, zawału prawej komory czy arytmogenicznej kardiomiopatii prawokomorowej obserwuje się liczne nieprawidłowości elektrokardiograficzne pomocne w diagnostyce, a część z nich ma znaczenie prognostyczne. Niestety, mimo swojej prostoty i użyteczności EKG cechuje się niedostateczną czułością i swoistością, by mógł stanowić pojedyncze narzędzie diagnostyczne w wykrywaniu nieprawidłowości RV. Elektrokardiografia to powszechne, tanie, nieinwazyjne i łatwe do wykonania badanie uzupełniające, które może mieć istotne znaczenie w algorytmie diagnostycznym różnych chorób przebiegających z zajęciem RV.

Słowa kluczowe: elektrokardiografia, zatorowość płucna, nadciśnienie płucne, zawał prawej komory, arytmogeniczna kardiomiopatia prawej komory

Folia Cardiologica 2019; 14, 6: 572–582

## Wstęp

Elektrokardiografia (EKG) od ponad 100 lat pozostaje niezastąpionym badaniem diagnostycznym u osób zgłaszających ból w klatce piersiowej, duszność, omdlenie czy kołatanie serca. Ale czy podczas analizy krzywej EKG pamięta się również o możliwości oceny prawej komory serca? Jak często wykonuje się zapis z odprowadzeń prawokomorowych? Ze względu na to, że choroby z zajęciem prawej komory (RV, *right ventricle*) występują nierzadko, lepsza znajomość określonych nieprawidłowości elektrokardiograficznych w ich przebiegu może uchronić lekarza przed pomyłką i ma kluczowe znaczenie dla poprawy rokowania pacjentów.

Warto podkreślić, że badanie EKG cechuje niedostateczna czułość i swoistość, by można było to badanie traktować jako pojedyncze narzędzie diagnostyczne w przypadku podejrzenia chorób prawego serca. W pracy omówiono najważniejsze choroby z zajęciem RV oraz towarzyszące im najczęstsze nieprawidłowości elektrokardiograficzne.

## Ostra zatorowość płucna

Patofizjologia zmian w EKG w przebiegu ostrej zatorowości płucnej (APE, *acute pulmonary embolism*) jest złożona – oprócz nadmiernego przeciążenia ciśnieniowego, uszkodzenia oraz niedokrwienia miokardium podejrzewa się

Adres do korespondencji: dr hab. n. med. Piotr Bienias, Klinika Chorób Wewnętrznych i Kardiologii, Warszawski Uniwersytet Medyczny, Uniwersyteckie Centrum Kliniczne – Szpital Kliniczny Dzieciątka Jezus, ul. Lindleya 4, 02-005 Warszawa, tel. +48 22 502 11 44, faks +48 22 502 21 42, e-mail: [pbienias@mp.pl](mailto:pbienias@mp.pl)

**Tabela 1.** Najczęstsze nieprawidłowości elektrokardiograficzne w przebiegu ostrej zatorowości płucnej (opracowano na podstawie [2])

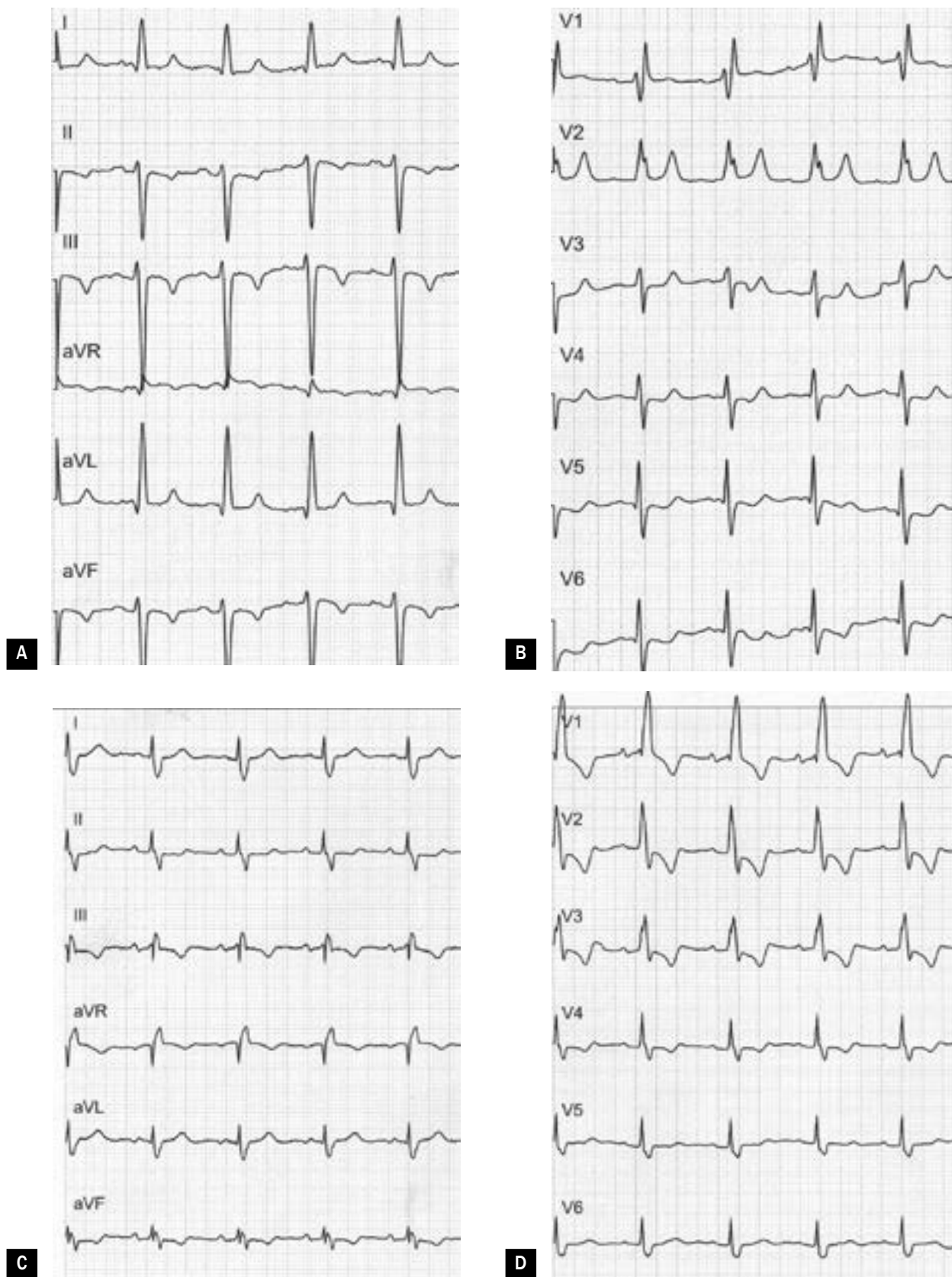
Zapis standardowy	Tachykardia > 100/min Arytmie przedsionkowe Odchylenie osi elektrycznej w prawo (dekstrogram) Cechy przeciążenia prawego przedsionka/P <i>pulmonale</i> Niepełny lub całkowity blok prawej odnogi pęczka Hisa (RBBB) Zespół S1Q3T3 (objaw McGinna-White'a) – załamek S w odprowadzeniu I, załamek Q w odprowadzeniu III o amplitudzie > 0,15 mV, ujemny załamek T w odprowadzeniu III Zespół S1S2S3 – załamek S o amplitudzie > 0,15 mV w odprowadzeniach I–III Zespół QR w odprowadzeniu V1 – objaw Kuchera Zawężenia załamka S w odprowadzeniach V1–V2 Ujemne załamki T w odprowadzeniach V1–V4 (rzadziej V1–V6) Obniżenie odcinków ST w odprowadzeniach V4–V6 (rzadziej V1–V6), rzadziej w odprowadzeniach II, III, aVF Uniesienie odcinka ST w odprowadzeniach III, aVR, V1 Skręcenie osi anatomicznej w prawo (dekstrogyria) Niski woltaż w odprowadzeniach kończynowych
Odprowadzenia prawokomorowe V3R–V6R	Ujemne załamki T w odprowadzeniach V3R–V6R

RBBB – right bundle branch block

także inne bardziej złożone mechanizmy, w tym nadmierną miejscową stymulację adrenergiczną [1]. Dotychczas opisano wiele nieprawidłowości w EKG spowodowanych APE, a badania dotyczące tego zagadnienia są kontynuowane w różnych ośrodkach na całym świecie, w tym również w Polsce. Jednymi z pierwszych badaczy, którzy opisali typowy dla ostrego serca płucnego w przebiegu APE objaw S1Q3T3, byli McGinn i White. Od tego czasu elektrokardiograficzne wykładniki zatorowości płucnej (PE, *pulmonary embolism*) znacznie lepiej poznano. Do najczęściej występujących nieprawidłowości w przebiegu APE zalicza się: tachykardię zatokową, obecność ujemnych załameków T w odprowadzeniach V1–V4, obniżenia lub uniesienia odcinków ST-T w określonych grupach odprowadzeń, zespół S1Q3T3, zespół S1S2S3, blok prawej odnogi pęczka Hisa (RBBB, *right bundle branch block*) i inne objawy wymienione w tabeli 1 (przykład zapisu EKG pacjenta z APE przedstawiono na ryc. 1). Należy z całą stanowczością podkreślić, że obraz elektrokardiograficzny nie przesądza o rozpoznaniu choroby i może być zupełnie prawidłowy nawet w przebiegu istotnej radiologicznie PE. Odchylenia w zapisie EKG stwierdza się u 80–90% pacjentów z grup pośredniego i wysokiego ryzyka [2]. Co interesujące, w przebiegu APE najdłużej utrzymującymi się zmianami są ujemne załamki T, natomiast inne objawy ustępują zwykle w ciągu 2 tygodni od wdrożenia właściwego leczenia [3].

### Znaczenie w ocenie przebiegu klinicznego

Dotychczas przeprowadzono wiele badań dotyczących diagnostyki elektrokardiograficznej PE. Jednym z nich jest opracowanie Kukli i wsp. [4], którzy zaobserwowali, że obniżenie odcinka ST w odprowadzeniach V4–V6 ( $p = 0,02$ ), uniesienie odcinka ST w odprowadzeniu aVR ( $p = 0,0007$ ) oraz uniesienie odcinka ST w odprowadzeniu V1 ( $p = 0,0002$ ) występują istotnie częściej w przypadku APE wysokiego niż w przypadku APE niewysokiego ryzyka [4]. Ponadto badacze wykazali, że obecność uniesienia ST w odprowadzeniu aVR zwiększa istotnie liczbę powikłań w trakcie hospitalizacji (38,3% vs. 12,5%;  $p < 0,001$ ) oraz śmiertelność ogólną w porównaniu z grupą osób, w której nie obserwowano tej nieprawidłowości (16,5% vs. 6,9%;  $p = 0,009$ ) [5]. W innym badaniu przeprowadzonym przez tę samą grupę badaczy dowiedziono, że liczba odprowadzeń z ujemnymi załamekami T (iloraz szans [OR, *odds ratio*] 1,46;  $p = 0,001$ ), obecność RBBB (OR 2,87;  $p = 0,02$ ) oraz uniesienie odcinka ST w odprowadzeniach V1 (OR 3,99;  $p = 0,00017$ ) i aVR (OR 2,49;  $p = 0,011$ ) stanowią niezależny prognostyk wystąpienia powikłań sercowo-naczyniowych w trakcie hospitalizacji. W badaniu tym udowodniono także, że suma amplitudy ujemnych załameków T, liczba odprowadzeń z ujemnymi załamekami T oraz uniesienie ST w odprowadzeniu V1 są niezależnymi predyktorami zgonu wewnątrzszpitalnego [6]. Najgorsze



Rycina 1A–D. Przykłady elektrokardiograficzne u pacjenta z ostrą zatorowością płucną (A, B) i przewlekłym zakrzepowo-zatorowym nadciśnieniem płucnym z przerostem prawej komory (C, D); zapisy z archiwum własnego dr. hab. n. med. Piotra Bieniasa (25 mm/s, 10 mm/mV)

rokowanie cechuje natomiast chorych, u których liczba odprowadzeń z ujemnymi załamkami T przekracza 5 [7].

Związek określonych cech elektrokardiograficznych z wystąpieniem niepomysłnego przebiegu klinicznego APE definiowanego jako progresja do wstrząsu, konieczność resuscytacji, intubacji, stosowania amin presyjnych, trombolizy lub trombektomii wykazano również w niedawno opublikowanej i obejmującej 39 badań metaanalizie Qaddoura i wsp. [8]. Łączna liczba ocenianych pacjentów z APE wyniosła 9198, a niezależny związek z wystąpieniem niepomysłnego przebiegu klinicznego udowodniono w odniesieniu do następujących zmian: tachykardii (OR 4,61;  $p < 0,001$ ), migotania przedsionków przy przyjęciu (OR 1,78;  $p < 0,001$ ), całkowitego RBBB (OR 2,47;  $p < 0,001$ ), zespołu S1Q3T3 (OR 3,89;  $p < 0,001$ ), obniżenia odcinka ST w odprowadzeniach V4–V6 (OR 2,71;  $p < 0,001$ ), uniesienia odcinka ST w odprowadzeniu III (OR 3,06;  $p < 0,001$ ), uniesienia odcinka ST w odprowadzeniu aVR (OR 3,29;  $p < 0,001$ ), uniesienia odcinka ST w odprowadzeniu V1 (OR 5,14;  $p < 0,001$ ), obecności ujemnych załamek T w odprowadzeniach V1–V4 oraz II, III, aVF (OR 2,45;  $p < 0,001$ ) oraz zespołu qR w odprowadzeniu V1 (OR 4,65;  $p < 0,001$ ). W metaanalizie tej wykazano również, że większość wymienionych wyżej cech jest istotnie związana ze zwiększoną śmiertelnością wewnątrzszpitalną w przebiegu APE [8].

Warto podkreślić znaczenie uniesienia odcinka ST w odprowadzeniu aVR u chorych z APE. Dynamiczne zmiany ST w tym odprowadzeniu przez wiele lat uznawano za niespecyficzne i bez istotnej wartości klinicznej do czasu, gdy wykazano, że mogą się wiązać ze zwężeniem pnia lewej tętnicy wieńcowej i/lub chorobą wielonaczyniową (w przypadku współistnienia istotnych obniżen w  $\geq$  innych 8 odprow.). W przypadku pacjentów z APE uniesienia ST w odprowadzeniu aVR wskazują na zwiększone ryzyko zgonu i/lub pogorszenie stanu ogólnego z rozwojem wstrząsu, co wykazali w 2013 roku Zhong-Qun i wsp. [9] (u opisanych pacjentów w zapisie EKG rejestrowano ponadto w obniżeniu odcinka ST w odprow. I oraz V4–V6).

Podczas oceny EKG u chorych z APE równie ważna co ocena zaburzeń repolaryzacji jest dokładna analiza morfologii zespołu QRS. Już w latach 60. XX wieku Weber i Phillips zauważyli obecność załamka Q w odprowadzeniu V1 u chorych na APE oraz jego związek z niekorzystnym przebiegiem klinicznym. W 2003 roku Kucher i wsp. ponownie wykazali zależność między występowaniem zespołu qR/QR w odprowadzeniu V1 a niepomysłnym rokowaniem w przebiegu APE (od tej pory nosi nazwę objawu Kuchera), a Casazza i wsp. [10] potwierdzili, że u pacjentów z grupy wysokiego ryzyka zgonu jedynie obecność zespołu qR/QR w odprowadzeniu V1 była związana ze śmiertelnością wewnątrzszpitalną (ale objaw obserwowano jedynie u 15,9% takich pacjentów).

## Ocena prawdopodobieństwa zatorowości płucnej i przeciążenia prawej komory

Prawie dwie dekady temu Daniel i wsp. [11] zaproponowali wprowadzenie 21-punktowej skali EKG, na podstawie której można wnioskować o prawdopodobieństwie APE oraz stopniu nadciśnienia płucnego (PH, *pulmonary hypertension*) w jej przebiegu. Elementy skali Daniela to: tachykardia zatokowa, RBBB, niepełny RBBB, ujemne załamki T w odprowadzeniach V1–V4, załamek S w odprowadzeniu I, załamek Q w odprowadzeniu III, ujemny załamek T w odprowadzeniu III, zespół S1Q3T3 (objaw McGinna-White'a). Maksymalna liczba punktów według skali Daniela wynosi 21, a wynik co najmniej 10 punktów sugeruje obecność PH powyżej 50 mm Hg w badaniu angiograficznym z czułością 23,5% oraz swoistością 97,7% [11]. W późniejszej analizie Toosi i wsp. [12] wykazali, że wynik 3 punkty lub wyższy wskazuje na dysfunkcję RV (czułość 76%, swoistość 82%), ryzyko powikłań podczas hospitalizacji (czułość 58%, swoistość 60%) oraz zwiększone ryzyko zgonu, zaś wynik poniżej 3 punktów wiąże się z dobrym rokowaniem krótkoterminowym. Wysoką negatywną wartość predykcyjną wyniku niższego od 3 punktów, która pozwala z ponad 90-procentowym prawdopodobieństwem przewidywać pomyślny przebieg kliniczny, potwierdzili również Kostrubiec i wsp. [13]. Mimo licznych przeprowadzonych dotychczas badań rola skali Daniela nadal nie została jednoznacznie ustalona i nie włączono tej skali do rutynowej praktyki klinicznej.

Kolejny nowy elektrokardiograficzny model umożliwiający przewidywanie obecności przeciążenia RV w przebiegu APEP zaproponowali w 2015 roku Hariharan i wsp. [14]. Badacze ci opracowali uproszczony w stosunku do skali Daniela 10-punktowy wskaźnik TwiST uwzględniający występowanie ujemnych załamek T (TWI, *T wave inversion*) w odprowadzeniach V1–V3 (5 pkt.), załamek S w odprowadzeniu I (2 pkt.) oraz tachykardii (3 pkt.). Wynik TwiST mniejszy lub równy 2 punktom wyklucza przeciążenie RV z 84-procentową czułością (95-proc. przedział ufności [CI, *confidence interval*]: 77–90%), natomiast TwiST score większy lub równy 5 wskazuje na takie przeciążenie z 93-procentową czułością (95% CI: 88–97%) [14].

## Fragmentacja zespołu QRS

Kolejną zauważoną w przebiegu APE nieprawidłowością zespołu QRS jest jego fragmentacja (fQRS, *fragmented QRS*). Przypuszcza się, że fQRS wynika z niedokrwienia lub obecności wcześniejszej blizny, co skutkuje zaburzeniami depolaryzacji komór serca. Pofragmentowany QRS po raz pierwszy zdefiniowali Das i wsp. [15] u osób z chorobą wieńcową jako obecność co najmniej 1 załamka R' lub zawężenia na załamku S albo R w obrazie różnych morfologii zespołu QRS przy czasie trwania krótszym niż 120 ms i niespełnianiu kryteriów dla bloku odnogi pęczka



Hisa [15]. Kryteria te wykorzystano w ocenie EKG u chorych z APE, ale nie są stosowane jako jedyne. W metaanalizie służącej ocenie wartości rokowniczej fQRS i obejmującej około 1,2 tys. pacjentów z APE międzynarodowy zespół badaczy wykazał wyraźną zależność między obecnością fQRS a występowaniem wstrząsu kardiogenego (OR 4,71;  $p = 0,005$ ), zgonu wewnątrzszpitalnego (OR 2,92;  $p < 0,001$ ), jak również zgonu w trakcie 2-letniej obserwacji (OR 4,42;  $p < 0,001$ ) [16]. Wydaje się zatem, że fQRS jest potencjalnie użytecznym markerem prognostycznym w przypadku APE. Niestety, ze względu na występowanie w literaturze niejednorodnych kryteriów rozpoznania fQRS oraz znacznej zmienności w ocenie obecności tego parametru w EKG między ośrodkami eksperckimi konieczne są dalsze analizy.

### Odstęp QT

W ostatnim okresie przedstawiono również frapujące wyniki dotyczące wydłużenia skorygowanego odstępu QT w przebiegu APE. W porównaniu z grupą kontrolną osób zdrowych stwierdzono, że u pacjentów z APE średni czas trwania odstępu QTc w odprowadzeniu V1 jest istotnie dłuższy ( $454,6 \pm 44,3$  vs.  $417,5 \pm 31,3$  ms;  $p < 0,001$ ), a różnica między czasem trwania zespołu QTc w odprowadzeniu V1 oraz w odprowadzeniu V6 – większa ( $34,8 \pm 30,5$  vs.  $-12,5 \pm 16,6$  ms;  $p < 0,001$ ). W tym koreańskim badaniu wykazano również, że wartość różnicy odstępu QTc (V1–V6) większa lub równa 20 ms pozwala zidentyfikować osoby z APE z 82,2-procentową czułością i 100-procentową swoistością [17]. Choć autorzy uznają zidentyfikowany przez siebie parametr za doskonałe narzędzie diagnostyczne, to wydaje się, że zanim zostanie on wykorzystywany powszechnie, musi zostać zwalidowany przez inne ośrodki oraz w różnych grupach rasowych.

### Różnicowanie z ostrym zespołem wieńcowym

Nieprawidłowości rejestrowane w zapisie EKG w przebiegu APE mogą budzić wątpliwości diagnostyczne i nierzadko wymagają różnicowania z innymi stanami nagłymi. Najważniejszą praktyczną implikacją jest fakt, że APE może imitować klinicznie i elektrokardiograficznie zawał serca, zarówno z uniesieniem odcinka ST, jak i bez niego. Zależnie od opracowania nieprawidłowe zmiany w zakresie odcinka ST-T u pacjentów z APE wymagające różnicowania z ostrym zespołem wieńcowym (ACS, *acute coronary syndrome*) są opisywane w 40–70% przypadków [3, 4, 18]. Fakt obniżenia odcinków ST czy występowania ujemnych załamków T w przebiegu APE wydaje się łatwy do wytłumaczenia. Obecność uniesień odcinków ST w odprowadzeniach V1–V3/V4 wynika najpewniej z niedokrwienia RV lub może być skutkiem zatoru paradoksalnego do tętnic wieńcowych przez drożny otwór owalny lub ubytek przegrody międzyprzedsionkowej [19]. Etiologia zmian elektrokardiograficznych imitujących ACS z uniesieniem odcinka ST ściany dolnej

pozostaje jednak niejasna [20]. Stale podejmowane są próby elektrokardiograficznego różnicowania APE i ACS. Między innymi Kosuge i wsp. [20] zauważyli, że współistnienie odwróconych załamków T w odprowadzeniach V1 i III występuje u jedynie 1% pacjentów z ACS, natomiast w przebiegu APE obraz taki stwierdza się w 88% przypadków ( $p = 0,001$ ) [20].

### Odprowadzania prawokomorowe

Wykonując standardowe badanie EKG u chorych podejrzewanych o APE, można również wykorzystać odprowadzenia prawokomorowe V3R–V6R w typowych lokalizacjach. Niestety, ze względu na bardzo ograniczone wyniki badań ostateczna wartość diagnostyczna rejestracji prawokomorowej u chorych z APE nie jest w pełni ustalona. Przydatność oceny odprowadzeń prawokomorowych oraz jej przewagę w stosunku do standardowego EKG wykazano natomiast w różnicowaniu wstępnym chorych podejrzewanych o APE, czego potwierdzeniem są wyniki uzyskane przez badaczy tureckich. Najczęściej stwierdzane nieprawidłowości w odprowadzeniach V3R–V6R u chorych z APE to ujemne załamki T (czułość 64%) oraz uniesienia odcinków ST (czułość 29%) [21]. Należy podkreślić, że ostateczna wartość praktyczna takiej rejestracji wymaga sprawdzenia w toku dalszych badań obejmujących duże grupy chorych. Na uwagę zasługuje również fakt, że w ocenie odprowadzeń V3R–V6R podlegają jedynie zaburzenia repolaryzacji, ponieważ woltaż, a tym samym potencjalne odchylenia w obrębie zespołów QRS są zbyt małe.

### Miejsce badania EKG w standardach

Mimo niewątpliwiej roli badania EKG w procesie diagnostycznym u chorych na APE, w aktualnych standardach Europejskiego Towarzystwa Kardiologicznego (ESC, *European Society of Cardiology*) nie uwzględnia się wyniku oceny EKG w rutynowym schemacie diagnostycznym. Podobnie, w standardach tych nie jest podnoszona rola EKG w krótko- i długoterminowej stratyfikacji ryzyka u chorych z potwierdzoną PE.

### Nadciśnienie płucne

Wartość diagnostyczna badania EKG w rozpoznawaniu przerostu RV oraz PH nie jest duża i powszechnie wiadomo, że musi być uzupełniona przez badanie echokardiograficzne, a w określonych sytuacjach również przez pomiar inwazyjny w trakcie cewnikowania prawego serca. Stwierdzenie powszechnie uznanych cech przerostu RV w zapisie EKG, przedstawione w tabeli 2 [22], musi skłaniać do diagnostyki w kierunku wszystkich postaci PH (przykład EKG pacjenta z APE przedstawiono na ryc. 1). Wydaje się, że wielkość przerostu RV jest w największym stopniu skorelowana z amplitudą załamka R w odprowadzeniu V1, tym samym im amplituda załamka R w odprowadzeniu V1 jest większa, tym

**Tabela 2.** Cechy przerostu prawej komory w elektrokardiogramie (źródło [22])

<b>Kryteria rozpoznawcze</b>
Załamek R w odprowadzeniu aVR $\geq 5$ mm
Załamek R w odprowadzeniu V1 $\geq 7$ mm
Załamek rSR' w odprowadzeniu V1 – R' $> 10$ mm (QRS $< 120$ ms)
Załamek S w odprowadzeniu V5 $> 10$ mm
Załamek S w odprowadzeniu V6 $> 3$ mm
Załamek R w odprowadzeniu V1 + S w odprowadzeniu V5 lub V6 $> 10,5$ mm
<b>Kryteria pomocnicze</b>
Prawogram $> + 110$ stopni
Załamek R w odprowadzeniu V1 $> S$ w odprowadzeniu V1
Załamek S w odprowadzeniu I oraz Q w odprowadzeniu III
Cechy przerostu prawego przedsionka
<b>Kryteria w przypadku obecności bloku prawej odnogi pęczka Hisa (RBBB)</b>
Załamek R w odprowadzeniu V1 $> 15$ mm
<b>Kryteria w przypadku obecności bloku lewej odnogi pęczka Hisa (LBBB)</b>
Brak jednoznacznych kryteriów

RBBB – *right bundle branch block*; LBBB – *left bundle branch block*

wyższe prawdopodobieństwo przerostu RV oraz PH [23]. W jednym z najnowszych badań Miura i wsp. [24] zaproponowali uproszczone i szybkie elektrokardiograficzne badanie przesiewowe w kierunku PH polegające na dokładnej ocenie załamka S w odprowadzeniu V5 oraz występowania ujemnych załameków T w odprowadzeniach przedsercowych. Udowodniono, że głębokość załamka S w odprowadzeniu V5 powyżej 0,42 mV ( $p < 0,001$ ) oraz głębokość ujemnego załamka T w odprowadzeniu V4 powyżej 0,28 mV ( $p = 0,018$ ) stanowią niezależne wskaźniki prognozujące podwyższone o conajmniej 25 mm Hg ciśnienie w tętnicy płucnej [24].

### Znaczenie w ocenie przebiegu klinicznego

Wielotorowa analiza prowadzona przez różne zespoły wykazała, że badanie EKG ma również potencjalną wartość rokowniczą w tej grupie chorych. Przykładem takich opracowań jest analiza Sun i wsp. [25], którzy udokumentowali, że poszerzenie zespołu QRS wynoszące co najmniej 120 ms u pacjentów z idiopatycznym PH zwiększa 2,5-krotnie ryzyko zgonu ( $p < 0,024$ ). Podobne wyniki uzyskali Rich i wsp. [26], którzy dodatkowo udowodnili, że w tej grupie chorych wydłużenie QTc dłuższe lub równe 480 ms wiąże się ze zwiększoną śmiertelnością (współczynnik ryzyka [HR, *hazard ratio*] 3,09, 95% CI: 1,14–8,38;  $p < 0,05$ ). Ponadto zaobserwowano, że wraz z wydłużeniem odstępu QTc

zwiększają się objętość końcoworozkurczowa ( $p < 0,001$ ) i masa RV ( $p < 0,05$ ), a jej frakcja wyrzutowa maleje ( $p < 0,05$ ) [26]. Zwiększoną śmiertelność w przebiegu PH (zwłaszcza tętniczego) obserwowano również u osób z zespołem qR w odprowadzeniu V1, który występuje u 18–43% pacjentów w zależności od opracowania [27].

### Zakrzepowo-zatorowe nadciśnienie płucne

Szacuje się, że u 0,4–9,1% osób po przebytych epizodzie APE po kilku latach może się rozwinąć PH o etiologii zakrzepowo-zatorowej (CTEPH, *chronic thromboembolic pulmonary hypertension*) [28]. Jest to jedyny rodzaj PH, który potencjalnie udaje się całkowicie wyleczyć, kluczowe wydaje się zatem jego wykrycie we wczesnym stadium. Klinicznie CTEPH stanowi wyzwanie diagnostyczne, głównie z powodu występowania poprawy po epizodzie APE, która skutkuje uśpieniem czujności chorego i lekarza prowadzącego (tzw. *honeymoon period* trwający zwykle 6–24 miesięcy). Pojawienie się objawów prawokomorowej niewydolności serca czy nasilającego się dyskomfortu w klatce piersiowej u chorych po przebytej w przeszłości APE powinno być impulsem do rozpoczęcia diagnostyki. Niestety wymienione wyżej objawy mogą się pojawić, gdy ponad 40% tętniczego łożyska płucnego ulegnie obturacji. Z tego względu trwają badania nad wykorzystaniem przesiewowych i nieinwazyjnych metod, które umożliwiłyby wczesne wykrycie tego groźnego następstwa PE. Uważa się, że elektrokardiograficzne cechy przeciążenia prawego przedsionka i RV mogą być obecne u prawie 90% chorych z CTEPH [29]. W swojej pionierskiej pracy z 2004 roku Lewczuk i wsp. [30] opisali najczęstsze nieprawidłowości oraz ich częstość w zapisie EKG w grupie chorych z CTEPH, tj. ujemne załamki T w odprowadzeniach V1–V5 (u 43%), II, III 5 aVF (u 32%), P *pulmonale* (u 30%) oraz odchylenie osi elektrycznej serca w prawo (u 30% chorych). Warto podkreślić, że wartość predykcyjna w przewidywaniu CTEPH powyższych parametrów okazała się wysoka – zarówno pozytywna ( $> 80\%$ ), jak i negatywna ( $< 50\%$ ) [30].

We wspomnianym wcześniej opracowaniu Miury i wsp. [24] dotyczącym roli EKG w prognozowaniu PH w wyodrębnionej grupie pacjentów z CTEPH najistotniejsze okazały się natomiast głębokość załamka S w odprowadzeniu V5 ( $p = 0,027$ ) oraz głębokość ujemnego załamka T w odprowadzeniu V1 ( $p < 0,001$ ) [24]. Niedawno Klok i wsp. [31] podjęli próbę wypracowania modelu diagnostycznego wykluczającego CTEPH u pacjentów po przebytej PE. Po uwzględnieniu następujących parametrów elektrokardiograficznych: zespół rSR'/RSr', stosunek załameków R/S powyżej 1 i amplituda R ponad 0,5 mV w odprowadzeniu V1 oraz osi elektrycznej serca ponad 90° wykazali, że brak wymienionych wyżej nieprawidłowości w połączeniu z prawidłowym stężeniem N-końcowego fragmentu peptydu natriuretycznego typu B (NT-proBNP, *N-terminal pro-B-type natriuretic peptide*) pozwala na bezpieczne wykluczenie choroby ( $> 90\%$  wartość

predykcyjna). Przedstawiony model charakteryzował się również 94-procentową czułością i 65-procentową swoistością w rozpoznawaniu CTEPH, a występowanie prawogramu odgrywa w tym algorytmie kluczowe znaczenie [31].

## Zawał prawej komory

Izolowany zawał prawej komory (RVI, *right ventricular infarction*) występuje rzadko, częściej RVI towarzyszy zawałowi ściany dolnej (20–50%) lub przedniej lewej komory (10–15%) [32, 33]. Charakterystyczna dla RVI, aczkolwiek rzadko obserwowana, jest triada objawów, tj. hipotensja, poszerzone żyły szyjne i brak cech zastoju w krążeniu małym. Typowo RVI rozpoznaje się w EKG, rejestrując odprowadzenia prawokomorowe V3R–V6R, a uniesienie odcinka ST w punkcie J większe lub równe 0,5 mm (u mężczyzn < 30 rż. o  $\geq 1$  mm) potwierdza rozpoznanie. W przypadku podejrzenia RVI wartość diagnostyczną ma wyłącznie uniesienie odcinka ST, a jego obniżenie lub występowanie ujemnych załamek T należy traktować jako obraz nieprawidłowy, jednak niespecyficzny. Tym samym ocena odprowadzeń V3R–V6R nie upoważnia również do prób rozpoznawania RVI bez uniesienia odcinka ST. Należy podkreślić, że uniesienie odcinka ST o co najmniej 1 mm w odprowadzeniu V4R jest najczulszym (100%) i najbardziej swoistym (87%) parametrem elektrokardiograficznym w diagnostyce RVI, ponadto stanowi niezależny predyktor powikłanego przebiegu klinicznego oraz śmiertelności wewnątrzszpitalnej [34].

W literaturze opisano również przypadki RVI imitującego niedokrwienie przedniej ściany lewej komory spowodowanego przez okluzję prawej tętnicy wieńcowej w jej proksymalnym odcinku. Wówczas uniesienie odcinka ST jest zazwyczaj większe w odprowadzeniu V1 niż w V2 i maleje w kolejnych odprowadzeniach (w porównaniu z zawałem spowodowanym okluzją gałęzi przedniej zstępującej). Na współistniejące rozpoznanie RVI w takich przypadkach wskazuje również brak pojawienia się patologicznego załamka Q w kontrolnych zapisach [35].

## Zawał prawej komory a zawał ściany dolnej

U pacjentów z RVI w standardowym EKG najczęściej obserwowanymi nieprawidłowościami są zmiany niedokrwienne w obszarze ściany dolnej, co wynika z dużej częstości współwystępowania zawałów w tych obszarach. W polskich wytycznych dotyczących rozpoznania elektrokardiograficznych podkreśla się, że w przypadku typowych cech zawału ściany dolnej każdorazowo należy wykonać również zapis z odprowadzeń V3R–V6R w celu wykluczenia współistniejącego RVI lub niedokrwienia RV. Implikuje to określone postępowanie farmakologiczne (rozważenie płynoterapii dożylną, unikanie leków wazodylatacyjnych) oraz sugeruje przedłużone monitorowanie, ponieważ u chorych z RVI stwierdzono istotnie zwiększone ryzyko wystąpienia różnych zaburzeń

rytmu serca. Całkowity blok przedsionkowo-komorowy, ciężka bradykardia zatokowa i migotanie komór to najczęściej występujące arytmie w tej grupie pacjentów [36].

Duża liczba opracowań naukowych dotyczących RVI lub ostrego niedokrwienia RV pochodzi sprzed ery powszechnego wykorzystywania troponin sercowych w diagnostyce oraz sprzed ery inwazyjnej rewaskularyzacji wieńcowej będącej zasadniczym elementem terapii ACS. Skutkuje to obecnie lepszą rozpoznawalnością zawału i lepszym przebiegiem klinicznym. Konsekwencjami są również inna dynamika i ewolucja objawów zawału serca, w tym RVI w zapisie EKG oraz niedająca się przełożyć na obecne czasy inna wartość rokownicza zmian obserwowanych w EKG.

## Arytmogenna kardiomiopatia prawokomorowa

Arytmogenna kardiomiopatia prawokomorowa (ARVC, *arrhythmogenic right ventricular cardiomyopathy*) jest rzadką, uwarunkowaną genetycznie chorobą, w której prawidłowa tkanka mięśnia sercowego jest zastępowana tkanką włóknistą i tłuszczową. Choroba dotyczy głównie RV, ale może również obejmować lewą komorę. Częstość jej występowania wynosi 1:2000–1:5000 urodzeń i stanowi jedną z najczęstszych przyczyn nagłej śmierci sercowej u młodych osób oraz sportowców. Rozpoznanie ARVC nie jest łatwe. Ze względu na geometrię RV ocena jej morfologii i czynności w przekłatkowym badaniu echokardiograficznym jest ograniczona. Z kolei badanie rezonansu magnetycznego, które do niedawna stanowiło niepodważalne kryterium diagnostyczne, jest obarczone wysokim ryzykiem rozpoznania fałszywie dodatnich. W obecnie stosowanych kryteriach rozpoznania ARVC opracowanych przez odpowiedni zespół roboczy uwzględnia się współwystępowanie zmian strukturalnych, czynnościowych i histologicznych w sercu, nieprawidłowości w zapisie EKG oraz w monitorowaniu holterowskim, a także wywiad obciążeń rodzinnych [37]. Charakterystyczne zmiany w EKG odgrywają kluczową rolę w algorytmie diagnostycznym, choć w początkowym okresie choroby występują rzadko – tylko u około połowy pacjentów. W czasie trwającej dłużej obserwacji różne nieprawidłowości w EKG występują natomiast praktycznie u wszystkich chorych.

## Zaburzenia repolaryzacji

Najczęściej opisywanymi są zaburzenia okresu repolaryzacji, natomiast znacznie rzadziej stwierdza się dużo bardziej swoiste dla tej choroby nieprawidłowości okresu depolaryzacji. Do typowych zaburzeń repolaryzacji należą ujemne załamki T w odprowadzeniach V1–V3, a ich obecność w przypadku braku RBBB uznaje się za typową cechę ARVC występującą u 59–83% chorych [38]. Dodatkowo, jak wykazano w badaniach Batchvarov i wsp. [39], szczególnej uwagi wymaga załamek T w odprowadzeniu V1, który jest bardziej ujemny

u pacjentów z ARVC niż u osób zdrowych ( $0,21 \pm 0,12$  vs.  $0,11 \pm 0,06$  mV;  $p < 0,0001$ ). Badacze zwrócili uwagę, że dotychczas nie poddano szczegółowej analizie kształtu załamka T w grupie osób podejrzewanych o ARVC, a według ich opinii ocena ta mogłaby odgrywać istotną rolę we wstępnej diagnostyce kardiomiopatii [39].

### Zaburzenia depolaryzacji i fala epsilon

Zaburzenia depolaryzacji w zapisie EKG występujące w ARVC to: obraz sugerujący niezupełny lub całkowity RBBB (nie jest to prawdziwy blok odnogi, ale skutek zaburzeń przewodzenia śródściennego), poszerzenie zespołu QRS w odprowadzeniach V1–V3 oraz III przekraczające 110 ms, poszerzenie załamka S w odprowadzeniach V1–V3 większe lub równe 55 ms oraz fala epsilon.

Fala epsilon to niskoamplitudowy załamek obserwowany w prawokomorowych odprowadzeniach przedsercowych, występujący typowo między końcem zespołu QRS a początkiem załamka T. Pierwszy raz opisali ją Fontaine i wsp. w 1977 roku [40] i jest uznawana za objaw charakterystyczny dla ARVC, jednak występuje w nie więcej niż 25% przypadków. Zauważenie fali epsilon w standardowym EKG nie jest łatwe, ponieważ w przebiegu ARVC w zespole QRS występują różnego rodzaju zawężenia, zwłaszcza w jego końcowej części oraz na ramieniu wstępującym załamka S (tzw. fragmentacje zespołu QRS). Wyrażany jest pogląd, że fragmentacje występujące na początku, na szczycie i przy końcu zespołu QRS należy traktować jako odmiany fali epsilon. Warto pamiętać, że w ciężkich postaciach ARVC można niekiedy zaobserwować nawet kilka fal epsilon.

W celu zwiększenia czułości detekcji fali epsilon zaleca się wykonywanie EKG przy przesuwie papieru 50 mm/s i podwójnej cesze (tj. 20 mm/mV). Można również zastosować tak zwane wyższe odprowadzenia, tj. przesunięcie elektrod V1/V2 do III lub II przestrzeni międzyżebrowej. Ponadto, wykorzystując specjalną modyfikację odprowadzeń zaproponowaną przez Fontaine'a, można zarejestrować obecność fali epsilon nawet u 50–75% pacjentów. Lokalizacja elektrod według Fontaine'a przedstawia się następująco: elektroda z lewej kończyny górnej (żółta) powinna być umieszczona na wysokości wyrostka mieczykowatego, elektroda z prawej kończyny górnej (czerwona) na wysokości rękojeści mostka, a elektroda z lewej kończyny dolnej (zielona) w lokalizacji elektrody przedsercowej V4 lub V5. Obecność fali epsilon nie jest niezależnym czynnikiem ryzyka nagłego zgonu ani zaburzeń rytmu serca, ale wskazuje na dużą rozległość procesu chorobowego. Nie należy także zapominać, że można ją niekiedy zaobserwować w RVI, zapaleniu mięśnia sercowego oraz sarkoidozie serca [41].

W ostatnich latach zainteresowanie badaczy zajmujących się ARVC dotyczy również odprowadzenia aVR. W przypadku braku typowych i wymienionych w tabeli 3 [42] cech elektrokardiograficznych dla ARVC zmiany w tym

**Tabela 3.** Typowe nieprawidłowości elektrokardiograficzne w przebiegu arytmogenicznej kardiomiopatii prawokomorowej (źródło [42])

<b>Zaburzenia repolaryzacji</b>
Odwrocony załamek T w odprowadzeniach V1–V3 u pacjentów > 14. rż. bez RBBB
Odwrocony załamek T w odprowadzeniach V1–V2 u pacjentów > 14. rż. bez RBBB lub w odprowadzeniach V4–V6
Odwrocony załamek T w odprowadzeniach V1–V4 u pacjentów > 14. rż. w obecności RBBB
<b>Zaburzenia depolaryzacji</b>
Fala epsilon w odprowadzeniach V1–V3
Wydłużenie zespołów QRS w odprowadzeniach przedsercowych V1–V3 i III (> 110 ms)
Poszerzenie załamka S w odprowadzeniach V1–V3 $\geq 55$ ms u pacjentów bez RBBB (pomiar dokonywany od szczytu załamka S do końca zespołu QRS, włączając załamek R' w odprowadzeniu V1, V2 lub V3)
<b>Zaburzenia rytmu i przewodzenia</b>
Obraz pełnego lub niepełnego RBBB
Neutrwalony lub utrwalony częstoskurcz komorowy o morfologii LBBB z osią górną (ujemny lub nieokreślony zespół QRS w odprowadzeniach II, III, aVF i dodatni zespół QRS w odprowadzeniu aVL)
Neutrwalony lub utrwalony częstoskurcz komorowy o konfiguracji jak z drogi odpływu prawej komory lub o morfologii LBBB z osią dolną (dodatni zespół QRS w odprow. II, III, aVF, ujemny w odprow. aVL)

RBBB (*right bundle branch block*) – blok prawej odnogi pęczka Hisa; LBBB (*left bundle branch block*) – blok lewej odnogi pęczka Hisa

odprowadzeniu mogą przybliżyć do właściwego rozpoznania. U pacjentów z tą kardiomiopatią w odprowadzeniu aVR często można obserwować: głębokie załamki Q ( $\geq 0,3$  mV) spowodowane obecnością blizny elektroanatomicznej, małą amplitudę załamka R ( $\leq 0,2$  mV) wynikająca z zaniku miokardium oraz ujemne załamki T [43]. Powyższe nieprawidłowości charakteryzuje wysoka czułość (97%), umiarkowana swoistość (81%) i, co ważne praktycznie, wysoka negatywna wartość predykcyjna sięgająca 99%. Pozytywna wartość predykcyjna powyższych parametrów jest natomiast niska (30%). Falę epsilon rzadko obserwuje się w odprowadzeniu aVR (w ok. 5% przypadków) [44]. Jest wówczas związana z częstszym rozwojem niewydolności serca ( $p = 0,04$ ) oraz zwiększoną śmiertelnością ( $p = 0,03$ ) [45].

### Późne potencjały komorowe

Warto pamiętać, że metodą o wysokiej wartości w diagnostyce ARVC pozostaje elektrokardiografia uśrednionego sygnału – występowanie w tej grupie chorych późnych potencjałów o określonych cechach ma wysoką wartość rozpoznawczą, ale dostępność badania jest istotnie ograniczona [44].



## Podsumowanie

Kompleksowa ocena prawej części serca stanowi pasjonujący i ważny problem, wymaga dużej skrupulatności i jest nie lada wyzwaniem dla lekarza. Istotną składową tej diagnostyki, obok wnikliwego wywiadu, badania przedmiotowego oraz badań obrazowych, pozostaje elektrokardiografia. Analiza standardowego EKG oraz zapisu z odprowadzeń prawokomorowych V3R–V6R może mieć kluczowe znaczenie w postawieniu trafnej diagnozy, jak również w ocenie rokowania. Należy pamiętać, że w przypadku chorób

z dominującym zajęciem RV badanie EKG cechuje się niedostateczną czułością i swoistością, by mogło stanowić pojedyncze narzędzie diagnostyczne. Toczące się stale badania, które służą poszerzeniu wiedzy na temat zmian w EKG w przebiegu chorób z zajęciem RV, dają nadzieję na lepsze wykorzystanie w przyszłości tej powszechnie dostępnej metody diagnostycznej.

## Konflikt interesów

Autorzy deklarują brak konfliktu interesów.

## Abstract

Electrocardiography is a basic diagnostic tool and one that plays a significant role in differentiating many diseases, including those involving the right heart. The diagnosis of right ventricular (RV) pathology is difficult due to the complex structure and the wide spectrum of haemodynamic disorders resulting from its dysfunction. The use of a standard electrocardiogram (ECG) with right-sided leads can be a valuable complement of imaging tests, especially when these are not quickly available. Numerous electrocardiographic abnormalities are observed in the course of acute pulmonary embolism, chronic pulmonary hypertension, right ventricular myocardial infarction, or arrhythmogenic right ventricular cardiomyopathy, and some of these also have prognostic significance. Unfortunately, despite its simplicity and utility, ECG is insufficiently sensitive and specific to be the single tool in the recognition of RV pathologies. ECG is a common, inexpensive, non-invasive and easily accomplished complementary test, which can be useful in diagnostic algorithm of right heart diseases.

Key words: electrocardiography, pulmonary embolism, pulmonary hypertension, right ventricle infarction, arrhythmogenic right ventricular cardiomyopathy

Folia Cardiologica 2019; 14, 6: 572–582

## Piśmiennictwo

- Schmitto JD, Doerge H, Post H, et al. Progressive right ventricular failure is not explained by myocardial ischemia in a pig model of right ventricular pressure overload. *Eur J Cardiothorac Surg.* 2009; 35(2): 229–234, doi: [10.1016/j.ejcts.2008.09.010](https://doi.org/10.1016/j.ejcts.2008.09.010), indexed in Pubmed: [19117766](https://pubmed.ncbi.nlm.nih.gov/19117766/).
- Bienias P, Rymarczyk Z. Badanie elektrokardiograficzne w zatorowości płucnej. In: Pruszczyk P, Ciużyński M, Kostrubiec M. ed. *Żylna choroba zakrzepowo-zatorowa*. Medical Tribune Polska, Warszawa 2012: 68–74.
- Stein PD, Dalen JE, McIntyre KM, et al. The electrocardiogram in acute pulmonary embolism. *Prog Cardiovasc Dis.* 1975; 17(4): 247–257, indexed in Pubmed: [123074](https://pubmed.ncbi.nlm.nih.gov/123074/).
- Kukla P, Długopolski R, Krupa E, et al. How often pulmonary embolism mimics acute coronary syndrome? *Kardiol Pol.* 2011; 69(3): 235–240, indexed in Pubmed: [21432791](https://pubmed.ncbi.nlm.nih.gov/21432791/).
- Kukla P, Długopolski R, Krupa E, et al. The prognostic value of ST-segment elevation in the lead aVR in patients with acute pulmonary embolism. *Kardiol Pol.* 2011; 69(7): 649–654, indexed in Pubmed: [21769779](https://pubmed.ncbi.nlm.nih.gov/21769779/).
- Kukla P, Długopolski R, Krupa E, et al. Electrocardiography and prognosis of patients with acute pulmonary embolism. *Cardiol J.* 2011; 18(6): 648–653, indexed in Pubmed: [22113752](https://pubmed.ncbi.nlm.nih.gov/22113752/).
- Kukla P, McIntyre WF, Fijorek K, et al. T-wave inversion in patients with acute pulmonary embolism: prognostic value. *Heart Lung.* 2015; 44(1): 68–71, doi: [10.1016/j.hrtng.2014.10.003](https://doi.org/10.1016/j.hrtng.2014.10.003), indexed in Pubmed: [25453388](https://pubmed.ncbi.nlm.nih.gov/25453388/).
- Qaddoura A, Digby GC, Kabali C, et al. The value of electrocardiography in prognosticating clinical deterioration and mortality in acute pulmonary embolism: A systematic review and meta-analysis. *Clin Cardiol.* 2017; 40(10): 814–824, doi: [10.1002/clc.22742](https://doi.org/10.1002/clc.22742), indexed in Pubmed: [28628222](https://pubmed.ncbi.nlm.nih.gov/28628222/).
- Zhong-Qun Z, Chong-Quan W, Nikus KC, et al. A new electrocardiogram finding for massive pulmonary embolism: ST elevation in lead aVR with ST depression in leads I and V(4) to V(6). *Am J Emerg Med.* 2013; 31(2): 456.e5–456.e8, doi: [10.1016/j.ajem.2012.08.001](https://doi.org/10.1016/j.ajem.2012.08.001), indexed in Pubmed: [23000330](https://pubmed.ncbi.nlm.nih.gov/23000330/).
- Casazza F, Pacchetti I, Rulli E, et al. Prognostic significance of electrocardiogram at presentation in patients with pulmonary embolism of different severity. *Thromb Res.* 2018; 163: 123–127, doi: [10.1016/j.thromres.2018.01.025](https://doi.org/10.1016/j.thromres.2018.01.025), indexed in Pubmed: [29407623](https://pubmed.ncbi.nlm.nih.gov/29407623/).
- Daniel KR, Courtney DM, Kline JA. Assessment of cardiac stress from massive pulmonary embolism with 12-lead ECG. *Chest.* 2001; 120(2): 474–481, doi: [10.1378/chest.120.2.474](https://doi.org/10.1378/chest.120.2.474), indexed in Pubmed: [11502646](https://pubmed.ncbi.nlm.nih.gov/11502646/).

12. Toosi MS, Merlino JD, Leeper KV. Electrocardiographic score and short-term outcomes of acute pulmonary embolism. *Am J Cardiol.* 2007; 100(7): 1172–1176, doi: [10.1016/j.amjcard.2007.06.015](https://doi.org/10.1016/j.amjcard.2007.06.015), indexed in Pubmed: [17884383](https://pubmed.ncbi.nlm.nih.gov/17884383/).
13. Kostrubiec M, Hryniewicz A, Pedowska-Włoszek J, et al. Is it possible to use standard electrocardiography for risk assessment of patients with pulmonary embolism? *Kardiol Pol.* 2009; 67(7): 744–750, indexed in Pubmed: [19649996](https://pubmed.ncbi.nlm.nih.gov/19649996/).
14. Hariharan P, Dudzinski DM, Okechukwu I, et al. Association between electrocardiographic findings, right heart strain, and short-term adverse clinical events in patients with acute pulmonary embolism. *Clin Cardiol.* 2015; 38(4): 236–242, doi: [10.1002/clc.22383](https://doi.org/10.1002/clc.22383), indexed in Pubmed: [25847482](https://pubmed.ncbi.nlm.nih.gov/25847482/).
15. Das MK, Khan B, Jacob S, et al. Significance of a fragmented QRS complex versus a Q wave in patients with coronary artery disease. *Circulation.* 2006; 113(21): 2495–2501, doi: [10.1161/CIRCULATION-AHA.105.595892](https://doi.org/10.1161/CIRCULATION-AHA.105.595892), indexed in Pubmed: [16717150](https://pubmed.ncbi.nlm.nih.gov/16717150/).
16. Qaddoura A, Digby GC, Kabali C, et al. Use of fragmented QRS in prognosticating clinical deterioration and mortality in pulmonary embolism: A meta-analysis. *Ann Noninvasive Electrocardiol.* 2018; 23(5): e12552, doi: [10.1111/anec.12552](https://doi.org/10.1111/anec.12552), indexed in Pubmed: [29676061](https://pubmed.ncbi.nlm.nih.gov/29676061/).
17. Park SJ, Kwon CH, Bae BJ, et al. Diagnostic value of the corrected QT difference between leads V1 and V6 in patients with acute pulmonary thromboembolism. *Medicine (Baltimore).* 2017; 96(43): e8430, doi: [10.1097/MD.00000000000008430](https://doi.org/10.1097/MD.00000000000008430), indexed in Pubmed: [29069044](https://pubmed.ncbi.nlm.nih.gov/29069044/).
18. Jankowski K, Kostrubiec M, Ozdowska P, et al. Electrocardiographic differentiation between acute pulmonary embolism and non-ST elevation acute coronary syndromes at the bedside. *Ann Noninvasive Electrocardiol.* 2010; 15(2): 145–150, doi: [10.1111/j.1542-474X.2010.00355.x](https://doi.org/10.1111/j.1542-474X.2010.00355.x), indexed in Pubmed: [20522055](https://pubmed.ncbi.nlm.nih.gov/20522055/).
19. Omar HR, Mangar D, Camporesi EM. Acute pulmonary embolism masquerading as inferior myocardial infarction. *Am J Emerg Med.* 2015; 33(4): 580–581, doi: [10.1016/j.ajem.2014.11.036](https://doi.org/10.1016/j.ajem.2014.11.036), indexed in Pubmed: [25727165](https://pubmed.ncbi.nlm.nih.gov/25727165/).
20. Kosuge M, Kimura K, Ishikawa T, et al. Electrocardiographic differentiation between acute pulmonary embolism and acute coronary syndromes on the basis of negative T waves. *Am J Cardiol.* 2007; 99(6): 817–821, doi: [10.1016/j.amjcard.2006.10.043](https://doi.org/10.1016/j.amjcard.2006.10.043), indexed in Pubmed: [17350373](https://pubmed.ncbi.nlm.nih.gov/17350373/).
21. Kozaci N, Ay MO, Beydilli I, et al. Right-sided electrocardiogram usage in acute pulmonary embolism. *Am J Emerg Med.* 2016; 34(8): 1437–1441, doi: [10.1016/j.ajem.2016.04.025](https://doi.org/10.1016/j.ajem.2016.04.025), indexed in Pubmed: [27133923](https://pubmed.ncbi.nlm.nih.gov/27133923/).
22. Baranowski R, Wojciechowski D. ed. Zalecenia dotyczące stosowania rozpoznania elektrokardiograficznych. *Kardiol Pol.* 2010; 68(Suppl IV): 336–390.
23. Kopec G, Tyrka A, Miszalski-Jamka T, et al. Electrocardiogram for the Diagnosis of Right Ventricular Hypertrophy and Dilatation in Idiopathic Pulmonary Arterial Hypertension. *Circulation Journal.* 2012; 76(7): 1744–1749, doi: [10.1253/circj.cj-11-1517](https://doi.org/10.1253/circj.cj-11-1517).
24. Miura M, Ikeda S, Yoshida T, et al. Deeper S Wave in Lead V5 and Broader Extent of T Wave Inversions in the Precordial Leads are Clinically Useful Electrocardiographic Parameters for Predicting Pulmonary Hypertension. *Int Heart J.* 2018; 59(1): 136–142, doi: [10.1536/ihj.16-647](https://doi.org/10.1536/ihj.16-647), indexed in Pubmed: [29279530](https://pubmed.ncbi.nlm.nih.gov/29279530/).
25. Sun PY, Jiang X, Gombert-Maitland M, et al. Prolonged QRS duration: a new predictor of adverse outcome in idiopathic pulmonary arterial hypertension. *Chest.* 2012; 141(2): 374–380, doi: [10.1378/chest.10-3331](https://doi.org/10.1378/chest.10-3331), indexed in Pubmed: [21778258](https://pubmed.ncbi.nlm.nih.gov/21778258/).
26. Rich JD, Thenappan T, Freed B, et al. QTc prolongation is associated with impaired right ventricular function and predicts mortality in pulmonary hypertension. *Int J Cardiol.* 2013; 167(3): 669–676, doi: [10.1016/j.ijcard.2012.03.071](https://doi.org/10.1016/j.ijcard.2012.03.071), indexed in Pubmed: [22459397](https://pubmed.ncbi.nlm.nih.gov/22459397/).
27. Waligóra M, Kopeć G, Jonas K, et al. Mechanism and prognostic role of qR in V in patients with pulmonary arterial hypertension. *J Electrocardiol.* 2017; 50(4): 476–483, doi: [10.1016/j.jelectrocard.2017.02.007](https://doi.org/10.1016/j.jelectrocard.2017.02.007), indexed in Pubmed: [28256215](https://pubmed.ncbi.nlm.nih.gov/28256215/).
28. Lang I. Chronic thromboembolic pulmonary hypertension: a distinct disease entity. *Eur Respir Rev.* 2015; 24(136): 246–252, doi: [10.1183/16000617.00001115](https://doi.org/10.1183/16000617.00001115), indexed in Pubmed: [26028636](https://pubmed.ncbi.nlm.nih.gov/26028636/).
29. Galie N, Hoeper MM, Humbert M, et al. Guidelines for the diagnosis and treatment of pulmonary hypertension: The Task Force for the Diagnosis and Treatment of Pulmonary Hypertension of the European Society of Cardiology (ESC) and the European Respiratory Society (ERS), endorsed by the International Society of Heart and Lung Transplantation (ISHLT). *Eur Heart J.* 2009; 30(20): 2493–2537, doi: [10.1093/eurheartj/ehp297](https://doi.org/10.1093/eurheartj/ehp297).
30. Lewczuk J, Aylan A, Piszko P, et al. Electrocardiographic signs of right ventricular overload in patients who underwent pulmonary embolism event(s). Are they useful in diagnosis of chronic thromboembolic pulmonary hypertension? *J Electrocardiol.* 2004; 37(3): 219–225, doi: [10.1016/j.jelectrocard.2004.04.003](https://doi.org/10.1016/j.jelectrocard.2004.04.003).
31. Klok FA, Surie S, Kempf T, et al. A simple non-invasive diagnostic algorithm for ruling out chronic thromboembolic pulmonary hypertension in patients after acute pulmonary embolism. *Thromb Res.* 2011; 128(1): 21–26, doi: [10.1016/j.thromres.2011.03.004](https://doi.org/10.1016/j.thromres.2011.03.004), indexed in Pubmed: [21450333](https://pubmed.ncbi.nlm.nih.gov/21450333/).
32. Goldstein JA. Pathophysiology and management of right heart ischemia. *J Am Coll Cardiol.* 2002; 40(5): 841–853, indexed in Pubmed: [12225706](https://pubmed.ncbi.nlm.nih.gov/12225706/).
33. Cabin HS, Clubb KS, Wackers FJ, et al. Right ventricular myocardial infarction with anterior wall left ventricular infarction: an autopsy study. *Am Heart J.* 1987; 113(1): 16–23, doi: [10.1016/0002-8703\(87\)90004-4](https://doi.org/10.1016/0002-8703(87)90004-4), indexed in Pubmed: [3799430](https://pubmed.ncbi.nlm.nih.gov/3799430/).
34. Nagam MR, Vinson DR, Levis JT. ECG Diagnosis: Right Ventricular Myocardial Infarction. *Perm J.* 2017; 21: 16–105, doi: [10.7812/TPP/16-105](https://doi.org/10.7812/TPP/16-105), indexed in Pubmed: [28080948](https://pubmed.ncbi.nlm.nih.gov/28080948/).
35. Geft IL, Shah PK, Rodriguez L, et al. ST elevations in leads V1 to V5 may be caused by right coronary artery occlusion and acute right ventricular infarction. *Am J Cardiol.* 1984; 53(8): 991–996, doi: [10.1016/0002-9149\(84\)90623-4](https://doi.org/10.1016/0002-9149(84)90623-4), indexed in Pubmed: [6702712](https://pubmed.ncbi.nlm.nih.gov/6702712/).
36. Zehender M, Kasper W, Kauder E, et al. Right ventricular infarction as an independent predictor of prognosis after acute inferior myocardial infarction. *N Engl J Med.* 1993; 328(14): 981–988, doi: [10.1056/NEJM199304083281401](https://doi.org/10.1056/NEJM199304083281401), indexed in Pubmed: [8450875](https://pubmed.ncbi.nlm.nih.gov/8450875/).
37. Marcus FI, McKenna WJ, Sherrill D, et al. Diagnosis of arrhythmogenic right ventricular cardiomyopathy/dysplasia: proposed modification of the Task Force Criteria. *Eur Heart J.* 2010; 31(7): 806–814, doi: [10.1093/eurheartj/ehq025](https://doi.org/10.1093/eurheartj/ehq025), indexed in Pubmed: [20172912](https://pubmed.ncbi.nlm.nih.gov/20172912/).
38. Jain R, Dalal D, Daly A, et al. Electrocardiographic features of arrhythmogenic right ventricular dysplasia. *Circulation.* 2009; 120(6): 477–487, doi: [10.1161/CIRCULATIONAHA.108.838821](https://doi.org/10.1161/CIRCULATIONAHA.108.838821), indexed in Pubmed: [19635971](https://pubmed.ncbi.nlm.nih.gov/19635971/).
39. Batchvarov VN, Bastiaenen R, Postema PG, et al. Novel electrocardiographic criteria for the diagnosis of arrhythmogenic right ventricular cardiomyopathy. *Europace.* 2016; 18(9): 1420–1426, doi: [10.1093/europace/euv379](https://doi.org/10.1093/europace/euv379), indexed in Pubmed: [26622053](https://pubmed.ncbi.nlm.nih.gov/26622053/).

40. Fontaine G, Guiraudon G, Frank R. Stimulation studies and epicardial mapping in ventricular tachycardia: study of mechanisms and selection for surgery. In: Kulbertus HE, Frank R. ed. *Reentrant Arrhythmias*. University Park Press, Baltimore 1977: 334–350.
41. Biernacka EK, Platonov PG, Fronczak A. Should epsilon wave be considered as a major diagnostic criterion in arrhythmogenic right ventricular cardiomyopathy? *Kardiol Pol.* 2017; 75(3): 191–195, doi: [10.5603/KP.2017.0048](https://doi.org/10.5603/KP.2017.0048), indexed in Pubmed: [28326523](https://pubmed.ncbi.nlm.nih.gov/28326523/).
42. Mizia-Stec K, Wita K, Gruszczyńska K, et al. Arytmogenna kardiomiopatia prawej komory we współczesnym obrazowaniu. Stanowisko grupy ekspertów Polskiego Klinicznego Forum Obrazowania Serca i Naczyń. *Kardiol Pol.* 2014; 72(1): 71–82.
43. Peters S. Clinical importance of lead aVR in arrhythmogenic cardiomyopathy. *Int J Cardiol.* 2014; 176(2): 508–509, doi: [10.1016/j.ijcard.2014.07.053](https://doi.org/10.1016/j.ijcard.2014.07.053), indexed in Pubmed: [25052729](https://pubmed.ncbi.nlm.nih.gov/25052729/).
44. Peters S. Prognostic value of epsilon waves in lead aVR in arrhythmogenic cardiomyopathy. *Int J Cardiol.* 2015; 191: 77–78, doi: [10.1016/j.ijcard.2015.04.261](https://doi.org/10.1016/j.ijcard.2015.04.261), indexed in Pubmed: [25965605](https://pubmed.ncbi.nlm.nih.gov/25965605/).
45. Otsuka Y, Satomi K, Nakajima I, et al. Electrocardiographic analysis of arrhythmogenic right ventricular cardiomyopathy: cardiovascular events and the epsilon wave. *Circulation.* 2013(128Suppl): A16060.
46. Walczak F, Włodarska EK, Borowiecka E, et al. Microvolt potentials in patients with arrhythmogenic dysplasia of the right ventricle. *Kardiol Pol.* 1988; 31(11): 719–726, indexed in Pubmed: [3253465](https://pubmed.ncbi.nlm.nih.gov/3253465/).