

# Mechanizmy restenozy po angioplastyce i po wszczepieniu stentu

Dariusz Dudek, Jacek Legutko i Jacek S. Dubiel

II Klinika Kardiologii Instytutu Kardiologii  
Collegium Medicum Uniwersytetu Jagiellońskiego w Krakowie

Od czasu wprowadzenia przez Gruentziga w 1977 roku przezskórnej śródnaczyniowej angioplastyki wieńcowej (PTCA) [1] jej bezpieczeństwo znacznie się zwiększyło, co z kolei spowodowało wzrost wskazań do przezskórnej rewaskularyzacji serca. Obecna technika przeprowadzania zabiegu sprzyja zmniejszeniu dolegliwości bólowych bezpośrednio po zabiegu, nawet u pacjentów z wielonaczyniową chorobą niedokrwinną serca ze złożonymi blaszkami miażdżycowymi. Jednak istotnym, nadal nierozwiązanym problemem, pozostaje nawrót zwężenia (restenoza) w naczyniu w ciągu pierwszych miesięcy po pierwotnie udanym zabiegu. Ocenia się, że częstość restenozy w ciągu 3–6 miesięcy po skutecznej angioplastyce wynosi 10–50% [2–4].

W celu zrozumienia mechanizmów zjawiska restenozy od kilkunastu lat prowadzi się badania z użyciem hodowli komórkowych oraz modeli zwierzęcych. Cennym materiałem są również preparaty histologiczne blaszek miażdżycowych czy restenotycznych pobranych podczas wykonywania atrektomii kierunkowej. Badania te dostarczyły danych na temat mechanizmu powstawania zakrzepu oraz przerostu ściany naczynia w odpowiedzi na uraz dokonany balonem lub implantacją protezy wewnątrznaczyniowej (stentu). Jednak największym przełomem w zrozumieniu dynamicznych zmian zachodzących w naczyniach podczas zabiegów angioplastyki wieńcowej oraz po ich zakończeniu były seryjne badania tętnic wieńcowych za pomocą wewnątrznaczyniowego badania ultrasonograficznego (IVUS).

---

Adres do korespondencji: Dr med. Dariusz Dudek  
II Klinika Kardiologii  
ul. Kopernika 17, 31–501 Kraków

W artykule wykorzystano materiały z projektu badawczego finansowanego przez Komitet Badań Naukowych nr 4 PO5B072 15.

## Mechanizmy rozwoju restenozy po angioplastyce balonowej

Na podstawie przeprowadzonych badań uznano, iż patofizjologia restenozy jest złożona i cały proces przebiega etapowo [5–13]. Wyróżniono kolejno następujące po sobie procesy: elastyczne odbicie (*acute elastic recoil*), tworzenie zakrzepu, rozwój *neointimy*.

Początkowo uważano, że angioplastyka powoduje poszerzenie światła naczynia przez kompresję płytki miażdżycowej. Jednak prace eksperymentalne [14] oraz badania z zastosowaniem ultrasonografii wewnątrznaczyniowej [15, 16] wykazały, że poszerzenie światła naczynia odbywa się drogą pęknięcia i przemieszczania się elementów blaszki miażdżycowej w ścianie naczynia, co jest związane z plastycznym rozciągnięciem błony środkowej i przydanki naczynia. Od kilku minut do kilkunastu godzin po poszerzeniu naczynia cewnikiem balonowym następuje redukcja światła naczynia, szczególnie po angioplastyce ekscentrycznych blaszek miażdżycowych. Jest ona związana z naturalnymi właściwościami elastycznymi tkanek wchodzących w skład ściany naczynia w odpowiedzi na ich rozciąganie (*acute recoil*) [17].

W miejscu uszkodzenia ściany naczynia dochodzi do odwarstwienia komórek śródbłonna, pęknięcia blaszki miażdżycowej i odsłonięcia struktur podśródbłonkowych (błony środkowej naczynia), co prowadzi do aktywacji i adhezji płytek krwi [8]. Powoduje to tworzenie się zakrzepu oraz uwalnianie czynników mitogennych z aktywowanych płytek krwi oraz komórek śródbłonna [5–13]. Krążące monocyty, makrofagi oraz leukocyty wielojądrowe wnikają w miejsce uszkodzenia tętnicy z tworzeniem się lokalnego procesu zapalnego. Czynniki wzrostowe i chemotaktyczne uwalniane z płytek krwi, komórek zapalnych, komórek śródbłonna oraz z aktywowanych komórek mięśniówki gładkiej wy-

wolują proliferację i migrację komórek mięśni gładkich z przydanki oraz błony środkowej do błony wewnętrznej ściany naczyń oraz syntezę macierzy pozakomórkowej złożonej z kolagenu i proteoglikanów. Nowo tworząca się struktura włóknisto-komórkowa może doprowadzać do ponownego przewężenia światła naczyń i rozwoju restenozy [5–13]. Z czasem następuje regeneracja śródbłonna spowodowana migracją komórek śródbłonna z brzegów uszkodzenia [23].

Badania angioskopowe dokonane podczas skutecznej angioplastyki wieńcowej potwierdziły, iż pęknięcia płytki miażdżycowej, błony wewnętrznej oraz tworzenie zakrzepu przy ścianie naczyń są nieodłącznym elementem zabiegu [18], a głębokość pęknięcia ściany naczyń (pęknięcia dochodzące do błony środkowej) związane jest ze stopniem proliferacji błony wewnętrznej po zabiegu [19, 20].

Zatem powstanie ponownego przewężenia jest prawdopodobnie konsekwencją proliferacyjnej reakcji komórek ściany naczyń na uraz dokonany podczas poszerzania tętnicy. Duża liczba proliferujących komórek we wczesnych etapach po angioplastyce powoduje stały wzrost warstw nowej błony wewnętrznej (*neointimy*) [21]. W modelach doświadczalnych wykazano, że samo usunięcie śródbłonna, np. za pomocą balonu, jest wystarczającym sygnałem do uruchomienia proliferacji komórek mięśni gładkich i tworzenia *neointimy*, pod warunkiem iż uraz był wystarczająco duży [22]. Regeneracja śródbłonna rozpoczyna się w pierwszych dniach po uszkodzeniu i około 7. dnia jest już zakończona [23]. Naczynia po niewielkim uszkodzeniu, które zostały szybko pokryte zregenerowanym śródbłonkiem, nie rozwijały *neointimy*, co świadczy o hamowaniu przez sprawny śródbłonek rozwoju zmian w naczyniach [24]. Jednak coraz więcej danych wskazuje, iż uszkodzony śródbłonek funkcjonuje inaczej niż śródbłonek nieuszkodzony [25]. Uszkodzony — może produkować czynniki wzrostu, cytokiny potęgujące proliferację komórek, aktywować krzepnięcie, a nawet pobudzać rozwój blaszki miażdżycowej czy restenotycznej [26, 27]. Dlatego wydaje się, że prace prowadzone nad regeneracją śródbłonna powinny zmierzać zarówno do szybkiego odtworzenia morfologicznej ciągłości, jak również do przywrócenia prawidłowej funkcji śródbłonna.

W ostatnich latach, stosując technikę immunohistochemiczną do badania materiału usuniętego podczas aterektomii kierunkowej, wykazano tylko niewielkie nasilenie proliferacji *neointimy* po balonowej angioplastyce wieńcowej [28]. Do lepszego zrozumienia tych rozbieżności przyczyniły się badania ludzkich tętnic wieńcowych za pomocą ultrasonogra-

fii wewnątrznacyniowej, które rozwinęły wiedzę na temat przebudowy naczyń.

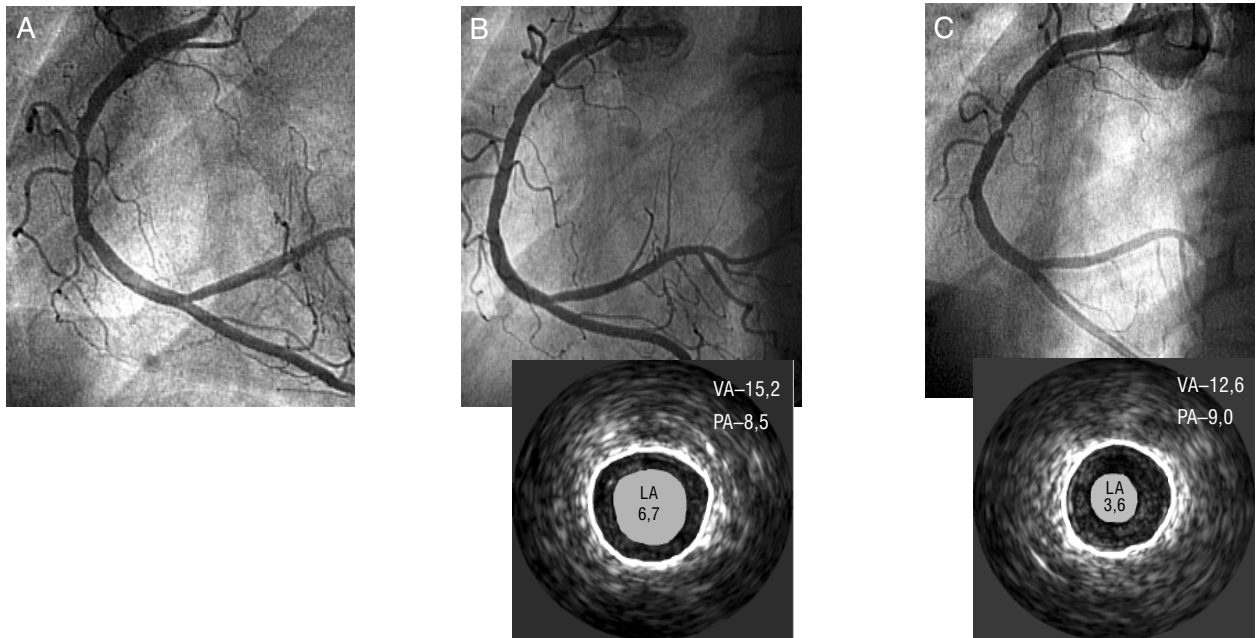
Pierwszym krokiem do zrozumienia procesów przebudowy naczyń było odkrycie przebudowy adaptacyjnej [29]. Za pomocą badania ultrasonograficznego stwierdza się obecność blaszek miażdżycowych w naczyniach ocenianych angiograficznie jako normalne [30, 31]. Utrzymanie odpowiedniego pola przekroju światła naczyń jest tłumaczone przez kompensacyjne powiększanie się całego naczyń w obszarach gromadzenia się blaszek miażdżycowych, co ma umożliwić zachowanie prawidłowego przepływu krwi.

Zupełnie odwrotne zjawisko stwierdzono w badaniach nad restenozą. Okazało się, iż późna utrata światła (restenoza) w 73% była spowodowana redukcją całkowitego pola powierzchni ograniczonego przez błonę elastyczną zewnętrzną, a zatem przez „skurcz naczyń” lub patologiczny remodeling [32]. Ciekawy jest fakt, że proliferacja komórek (wzrost pola powierzchni płytki *neointimy* oraz błony środkowej) była odpowiedzialna tylko w 23% za utratę światła naczyń [32]. Ponadto w badaniach OARS (*Optimal Atherectomy Restenosis Study*) późna utrata światła naczyń po zabiegu aterektomii kierunkowej była aż w 84% spowodowana patologicznym remodelingiem [33]. Ta niekorzystna przebudowa obejmowała również segmenty naczyń sąsiadujące z poszerzonym miejscem.

Dodatkowych informacji dostarczyło badanie SURE (*Serial Ultrasound Analysis of Restenosis*), w którym wykazano, iż przebudowa przebiega dwufazowo [34]. W pierwszym miesiącu po angioplastyce obserwuje się głównie pozytywny przerost, czyli adaptacyjne powiększenie naczyń, natomiast w ciągu 1–6 miesięcy naczynie zaczyna się „kurczyć”. Tylko u części pacjentów nie pojawia się późna patologiczna przebudowa, a obserwowana postępująca korzystna adaptacja naczyń wydaje się być kontynuacją wczesnego pozytywnego jego przerostu.

Również w badaniach nad mechanizmem restenozy po angioplastyce balonowej, przeprowadzonych przez autorów niniejszej pracy, udowodniono, że nawet agresywne poszerzanie tętnicy balonikiem dobranym według prawdziwego rozmiaru naczyń w badaniu ultrasonograficznym powoduje w ciągu 6 miesięcy zmniejszanie się światła naczyń bez istotnego wzrostu pola poszerzanej blaszki miażdżycowej [35] (ryc. 1).

Chorzy na cukrzycę obarczeni są częstszym ryzykiem restenozy. W badaniach przeprowadzonych z użyciem IVUS stwierdzono, iż mechanizm restenozy w tej grupie chorych jest odmienny. Wydaje się, że negatywna przebudowa naczyń jest podobna,



**Ryc. 1.** Negatywna przebudowa naczynia po balonowej angioplastyce wieńcowej. Poszerzono zwężenie w środkowym segmencie prawej tętnicy wieńcowej (A), uzyskując dobry wynik angiograficzny oraz IVUS (B). Kontrola angiograficzna po 3 miesiącach wykazała obecność restenozy (C). W kontrolnym badaniu IVUS stwierdzono obecność znacznej negatywnej przebudowy naczynia w miejscu uprzednio poszerzanego zwężenia [zmniejszenie powierzchni naczynia (VA) o 2,6 mm<sup>2</sup>] bez istotnej proliferacji *neointimy* [przyrost powierzchni blaszki miażdżycowej (PA) o 0,5 mm<sup>2</sup>]. LA — powierzchnia światła naczynia (mm<sup>2</sup>).

**Fig. 1.** Case example of the negative vessel remodeling after balloon angioplasty. Balloon angioplasty in the mid segment of right coronary artery was performed (A), with optimal result confirmed by quantitative coronary angiography (QCA) and intravascular ultrasound (IVUS) (B). Control angiography 3 month after the procedure revealed occurrence of restenosis (C). Intravascular ultrasound showed marked negative remodelling of the vessel at the site of stenosis [2,6 mm<sup>2</sup> decrease in vessel area (VA)] without significant neointimal proliferation (0,5 mm<sup>2</sup> increase in plaque area). LA — lumen area (mm<sup>2</sup>).

jednak u chorych na cukrzycę stwierdzono znacznie większą proliferację *intimy* w czasie pierwszych miesięcy w porównaniu z pacjentami bez cukrzycy [36]. Ponadto u chorych na cukrzycę nie występuje zjawisko pozytywnego adaptacyjnego przerostu [36].

### Mechanizmy rozwoju restenozy po implantacji stentów wewnątrzwieńcowych

Badania BENESTENT-1 i STRESS wykazały zmniejszenie częstości restenozy w grupie pacjentów z implantowanymi stentami w porównaniu z pacjentami poddanymi klasycznej angioplastyce (stenty Palmaz-Schatz) [37, 38]. Protezy te pozwalają na mechaniczne podparcie ściany naczynia, znacząco redukując zjawisko elastycznego odbicia [39]. Ponadto „przyklejają” rozwarstwienia ściany naczynia oraz pozwalają uzyskać większe światło naczynia

po zabiegu w porównaniu do klasycznej angioplastyki balonowej. Ostatnio, dzięki ultrasonografii śródnaczyniowej, wykazano, że stenty hamują negatywną przebudowę — niekorzystne długoterminowe obkurczanie naczynia [32]. Ze względu na metalową konstrukcję protez w ciągu kolejnych miesięcy nie następuje kompresja implantowanych stentów [32, 39]. Jednak, podobnie jak podczas angioplastyki balonowej, w trakcie implantacji stentów również dochodzi do urazu ściany naczynia.

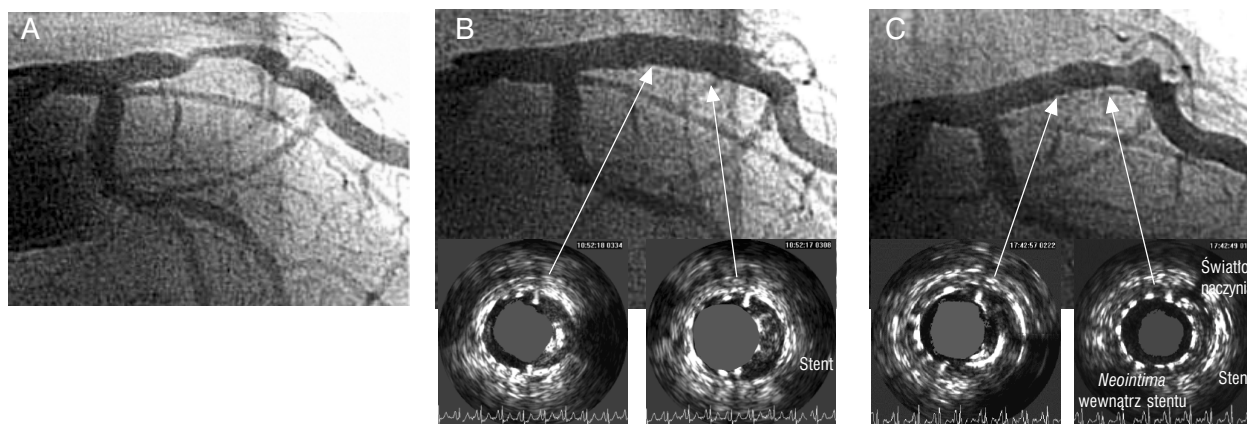
Najpierw na metalowej powierzchni naczynia powstają cienkie warstwy zakrzepu [42]. Z czasem dochodzi do znacznej migracji i proliferacji komórek mięśni gładkich oraz syntezy macierzy pozakomórkowej [40, 42]. Temu procesowi towarzyszy odpowiedź zapalna wokół ogniw stentu, która objawia się naciekiem złożonym z leukocytów oraz makrofagów [41]. Utworzona w ten sposób struktura określana jest mianem *neointimy* i powoduje zato-

pienie metalowej powierzchni stentu w strukturze ściany naczynia (ryc. 2). Jeśli odpowiedź proliferacyjna jest nasiloną, to w ciągu kilku pierwszych miesięcy dochodzi do systematycznej znacznej redukcji światła w poszerzonym naczyniu i ostatecznie do wystąpienia restenozy (ryc. 3).

Również po implantacji stentu stwierdzono uszkodzenie komórek śródbłonka [42]. Dopiero po kilku tygodniach dojrzałe komórki śródbłonka pokrywają całkowicie powierzchnię *neointimy* [42]. Rozległe urazy ściany naczynia oraz opóźniona regeneracja komórek śródbłonka może powodować nadmierny rozwój *neointimy* [42]. W badaniach z użyciem ultrasonografii śródnaczyniowej udowodniono, że ilość proliferującej tkanki wewnątrz oraz wokół stentu była proporcjonalna do stopnia urazu naczynia (rozmiar balonika, stosowane ciśnienie) dokonanego podczas implantacji stentu [43]. O szczególnej roli śródbłonka przekonano się ponownie w ostatnich latach podczas badań nad brachyterapią śródwieńcową. Opóźniona reendotelializacja po napromienieniu naczynia z implantowanym stentem powoduje u znaczącej części chorych występowanie zakrzepów w stentach w kilka miesięcy po zabiegu. Zjawisko to określane jest jako późna zakrzepica i nie występuje po klasycznej implantacji protez bez wspomaganie brachyterapią [44].

Zatem z jednej strony — lepsze poszerzenie naczynia, eliminowanie negatywnej przebudowy naczynia, natomiast z drugiej — intensywniejsza odpowiedź naprawcza na uraz wywołany protezą wewnątrznaczyniową. Objętość *neointimy* wiąże się ze stopniem urazu naczynia i jest szczególnie duża przy urazach dochodzących do błony środkowej naczynia [45]. W ostatnim czasie wykazano, iż ilość rozwijającej się w ciągu kilku miesięcy *neointimy* jest również zależna od wyjściowej wielkości stentowanej blaszki miażdżycowej [46].

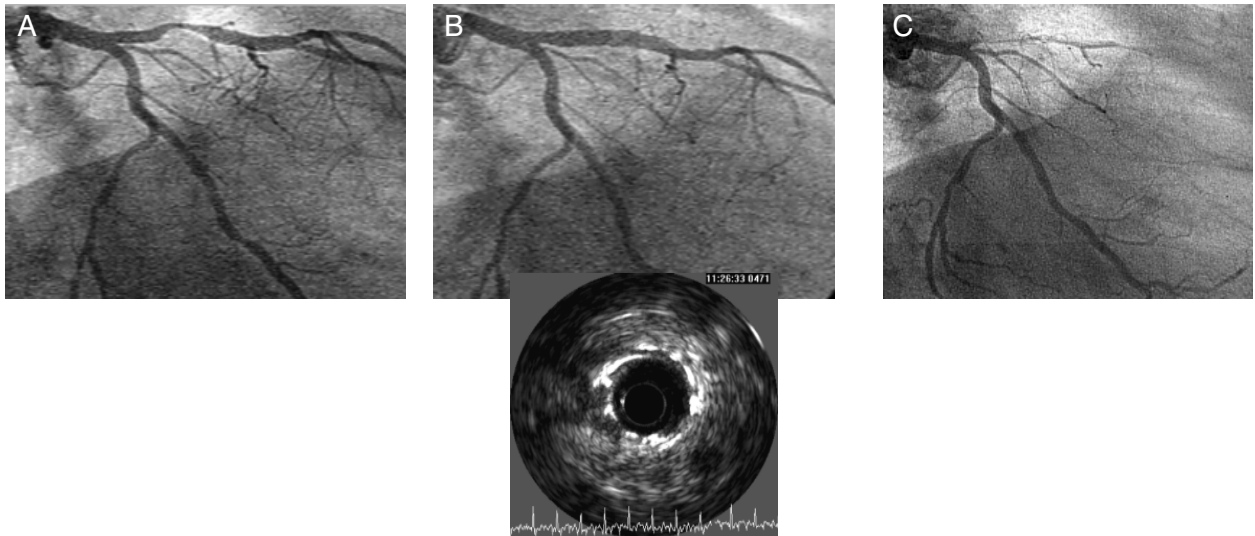
Stopień odpowiedzi proliferacyjnej determinuje ryzyko kolejnych nawrotów. Małe, krótkie, ponowne przewężenia w stencie łatwo poddają się kolejnej angioplastyce, natomiast rozległa, obfita *neointima* może prowadzić nawet do zamknięcia naczynia (*diffuse in-stent restenosis*) (ryc. 3), z częstością nawrotów po kolejnych angioplastykach sięgającą 80% [47]. Występowanie złośliwej restenozy na skutek nasilonej odpowiedzi proliferacyjnej w odpowiedzi na uraz naczynia dokonany metalową protezą stanowi poważny problem terapeutyczny. Jedyną skuteczną metodą leczenia pacjentów z nawrotową restenozą jest prawdopodobnie brachyterapia śródwieńcowa, która znacząco hamuje proliferację tkanek [44]. Należy jednak zauważyć, że niskie wskaźniki częstości restenozy po brachyterapii do-



**Ryc. 2.** Niejednorodna proliferacja *neointimy* w stencie. Poszerzono zwężenie w początkowym segmencie gałęzi międzykomorowej przedniej lewej tętnicy wieńcowej (A). W miejscu zwężenia implantowano stent wieńcowy, uzyskując bardzo dobry wynik angiograficzny oraz w IVUS (B). Kontrola angiograficzna po 3 miesiącach nie wykazała obecności restenozy (C). W obrębie stentu stwierdzono w badaniu IVUS brak proliferacji *neointimy* w początkowym odcinku oraz tylko niewielką jej proliferację w dystalnym odcinku stentu bez negatywnej przebudowy naczynia.

**Fig. 2.** Case example of irregular in-stent neointimal proliferation. Coronary angioplasty with stent implantation in the proximal segment of left anterior descending coronary artery was performed (A) with optimal result confirmed by QCA and IVUS (B). Control angiography 3 months after the procedure did not reveal in-stent restenosis (C). Intravascular ultrasound showed no neointimal proliferation in the proximal part and only slight neointimal proliferation in the distal part of the stent without negative vessel remodelling.





**Ryc. 3.** Rozległa proliferacja *neointimy* w stencie jako przyczyna okluzji naczyń. Poszerzano zwężenie w początkowym odcinku gałęzi międzykomorowej przedniej lewej tętnicy wieńcowej (A). W miejscu zwężenia implantowano stent wieńcowy, uzyskując bardzo dobry wynik angiograficzny oraz w IVUS (B). Kontrola angiograficzna oraz IVUS po 6 miesiącach wykazały obecność restenozy zamykającej światło naczyń (C), której przyczyną była nasilona proliferacja *neointimy* w obrębie implantowanego stentu bez obecności negatywnej przebudowy naczyń.

**Fig. 3.** Case example of the diffuse in-stent restenosis leading to total vessel occlusion. Coronary angioplasty with stent implantation in the proximal segment of left anterior descending coronary artery was performed (A) with optimal result confirmed by QCA and IVUS (B). Control angiography as well as intravascular ultrasound 6 months after procedure revealed marked neointimal proliferation without vessel remodeling as a cause of diffuse in-stent restenosis leading to total vessel occlusion (C).

tyczą wyłącznie obszaru angioplastyki. Najpoważniejszym bowiem nowym niepożądanym zjawiskiem jest problem pojawiających się zwężeń na brzegach segmentu naczyń poddanego napromieniowaniu (*edge effect*). Zjawisko to w pewnym stopniu występuje również u chorych po klasycznej implantacji stentów, jednak w wypadku stentów radioaktywnych jest ono szczególnie nasilone i skorelowane ze stopniem agresywności uszkodzenia brzegów naczyń podczas implantacji protezy [48].

### Metody ograniczania częstości restenozy

Powyższe obserwacje doprowadziły do poszukiwania metod najkorzystniejszej angioplastyki wieńcowej. Wobec braku skutecznych leków zmniejszających częstość restenozy wszystkie techniki zabiegowe zmierzają do osiągnięcia jak największego światła naczyń bezpośrednio po PTCA, aby zredukować wpływ rozwijającej się przez kilka miesięcy *neointimy*. Uzasadnione są także intensywne poszukiwania farmakologicznych metod powodujących hamowanie rozwoju *neointimy*, szczególnie w obrębie optymalnie, czyli często agresywnie, im-

plantowanych stentów. Znaczącym postępem w leczeniu złośliwej proliferacji w obrębie stentów jest prawdopodobnie brachyterapia.

### Podsumowanie

Na podstawie powyższych danych można stwierdzić, że mechanizm restenozy po angioplastyce balonowej oraz po implantacji stentu jest zróżnicowany. Głównym procesem odpowiedzialnym za nawrót zwężenia po zabiegach balonowej angioplastyki wieńcowej jest patologiczna przebudowa naczyń, czyli zmniejszenie się jego wymiaru poprzecznego. Przeprowadzone farmakologiczne próby zmniejszenia częstości restenozy po zabiegach angioplastyki balonowej, oparte wyłącznie na hamowaniu proliferacji komórek, okazują się zatem nieskuteczne, ponieważ cel działania prawdopodobnie był błędny. Restenoza w naczyniach bez założonego stentu jest w dużej części spowodowana negatywnym remodelingiem tętnicy, a nie proliferacją komórek. Wyjątek stanowią chorzy na cukrzycę, u których patologicznej przebudowie naczyń po zabiegach balonowej angioplastyki wieńcowej towa-

rzyszy istotnie większa proliferacja *neointimy*.

Z kolei stenty wieńcowe stanowią sztywne rusztowanie zapobiegające nagłemu (elastyczne odbicie) oraz długotrwałemu obkurczeniu naczyń (negatywny remodeling), wywołują jednak nasiloną

proliferację *neointimy*, będącą główną przyczyną rozwoju restenozy w stencie. W stentach radioaktywnych znacząco zahamowano rozwój *neointimy* wewnątrz stentu, jednak często występuje zjawisko zwężenia naczyń na brzegach stentu (*edge effect*), które nie pozwala na wyeliminowanie restenozy.

## Piśmiennictwo

1. Gruentzig A.R., Senning A., Siegenthaler W.E. Non-operative dilatation of coronary artery stenosis-percutaneous transluminal coronary angioplasty. *N. Engl. J. Med.* 1979; 301: 61.
2. Serruys P.W., Liujten H.E., Beatt K.J. i wsp. Incidence of restenosis after successful coronary angioplasty: a time-related phenomenon. A quantitative angiographic study in 342 consecutive patients at 1, 2, 3 and 4 months. *Circulation* 1988; 77: 361.
3. De Jaegere P., Mudra H., Figulla H. i wsp. Immediate and 6 months clinical and angiographic results from the Multicenter Ultrasound Stenting in Coronaries Study (MUSIC Study). *Eur. Heart J.* 1998; 19: 1214–1223.
4. Nobuyoshi M., Kimura T., Nosaka H. i wsp. Restenosis after successful percutaneous transluminal coronary angioplasty: serial angiographic follow up of 229 patients. *J. Am. Coll. Cardiol.* 1988; 12: 616.
5. Klein L.W., Rosenblum J. Restenosis after successful percutaneous transluminal coronary angioplasty. *Prog. Cardiovasc. Dis.* 1990; 32: 365–82.
6. Ip-JH., Fuster V., Israel D., Badimon L., Badimon J., Chesebro J.H. The role of platelets, thrombin and hyperplasia in restenosis after coronary angioplasty. *J. Am. Coll. Cardiol.* 1991; 17 (6 supl. B): 77B–88D.
7. Miller D.D., Boulet A.J., Tio F.O. i wsp. In vivo technetium-99m. S12 antibody imaging of platelet-alpha-granules in rabbit endothelial neointimal proliferation after angioplasty. *Circulation* 1991; 83: 224–236.
8. Lam J.Y.T., Chesebro J.H., Steele P.M. i wsp. Deep arterial injury during experimental angioplasty: relationship to a positive 111indium-labeled platelet scintigram, quantitative platelet deposition, and mural thrombus. *J. Am. Coll. Cardiol.* 1986; 8: 1380–1386.
9. Chesebro J.H., Lam J.Y.T., Badimon L., Fuster V. Restenosis after arterial angioplasty: a response to injury. *Am. J. Cardiol.* 1987; 60: 10B–16B.
10. Lobb R.R. Clinical applications of heparin-binding growth factors. *Eur. J. Clin. Invest.* 1988; 18: 321–326.
11. Harker L.A. Role of platelets and thrombosis in mechanism of acute occlusion and restenosis after angioplasty. *Am. J. Cardiol.* 1987; 60: 20B–28B.
12. McLeod D.C., Strauss B.H., de Jong M. i wsp. Proliferation and extracellular matrix synthesis of smooth muscle cells cultured from human coronary arteriosclerosis and restenotic lesions. *J. Am. Coll. Cardiol.* 1994; 23: 59–65.
13. Nobuyoshi M., Kimura T., Ohishi H. i wsp. Restenosis after percutaneous transluminal coronary angioplasty: pathologic observations in 20 patients. *J. Am. Coll. Cardiol.* 1991; 17: 433–439.
14. Sanborn T.A., Faxon D.P., Haudenschlid C. i wsp. The mechanism of transluminal angioplasty: Evidence for formation of aneurysms in experimental atherosclerosis. *Circulation* 1983; 68: 1136.
15. Tobis J.M., Mallery J.A., Gessert J. i wsp. Intravascular ultrasound cross-sectional arterial imaging before and after balloon angioplasty in vitro. *Circulation* 1989; 80: 873–882.
16. Honey J., Mahon D.J., Jain A. i wsp. Morphological effects of coronary balloon angioplasty in vivo assessed by ultravascular ultrasound imaging. *Circulation* 1992; 85: 1021–1025.
17. Hanet C., Wijns W., Michel X., Schroeder E. Influence of balloon size and stenosis morphology on immediate and delayed elastic recoil after percutaneous transluminal coronary angioplasty. *J. Am. Coll. Cardiol.* 1991; 18: 506–511.
18. Buller C.E., Davidson C.J., Virmani R. i wsp. Real time assessment of experimental arterial angioplasty with transvenous intravascular ultrasound. *J. Am. Coll. Cardiol.* 1992; 19: 217–222.
19. Steele P.M., Chesebro J.G.H., Stanson A.W. i wsp. Balloon angioplasty: Natural history of the pathophysiological response to injury in a pig model. *Circ. Res.* 1985; 57: 105–112.
20. Forrester J.S., Fishbein M., Helfant R., Fagin J. A paradigm of restenosis based on cell biology: Clues for the development of new preventive therapies. *J. Am. Coll. Cardiol.* 1991; 17: 758–769.
21. Hanke H., Strohschneider T., Oberhoff M., Betz E., Karsch K.R. Time course of smooth muscle cell proliferation in the intima and media of arteries following experimental angioplasty. *Circ. Res.* 1990; 67: 651–659.

22. Dudek D. Rola indukowalnej syntazy tlenu azotu w doświadczalnej angioplastyce. Praca doktorska. Kraków 1997.
23. Fishman J.A., Ryan G.B., Karnovsky M.J. Endothelial regeneration in the rat carotid artery and the significance of endothelial denudation in the pathogenesis of neointimal thickening. *Lab. Invest.* 1975; 32: 339.
24. Haudenschild C.C., Schwartz S.M. Endothelial regeneration. II. Restitution of endothelial continuity. *Lab. Invest.* 1979; 41: 407–418.
25. Lopez J.A., Armstrong M.L., Piegors D.J., Heistad D.D. Effect of early and advanced atherosclerosis on vascular responses to serotonin, thromboxane A<sub>2</sub>, and ADP. *Circulation* 1989; 79: 698–705.
26. Minick C.R., Stemermann M.B., Insull W. Role of endothelium and hypercholesterolemia in intimal thickening and lipid accumulation. *Am. J. Pathol.* 1979; 95: 131–158.
27. diCorleto P.E., Chisolm G.M. III Participation of the endothelium in the development of the atherosclerotic plaque. *Prog. Lipid. Res.* 1986; 25: 365–374.
28. O'Brien E., Alpers C., Stewart D. i wsp. Proliferation in primary and restenotic coronary atherectomy tissue-implications for antiproliferative therapy. *Circ. Res.* 1993; 73: 223–231.
29. Galgov S., Weisenberg E., Zarins C.K., Stankunavicius R., Kolettis G.J. Compensatory enlargement of human atherosclerosis coronary arteries. *N. Engl. J. Med.* 1987; 316: 1371–1375.
30. Nissen S.E., Booth D.C., Gurley J.C. i wsp. Coronary remodeling in CAD: Intravascular ultrasound evidence of vessel expansion. *Circulation* 1991; 84 (supl. II): II-437.
31. Hermiller J.B., Tenglia A.N., Kisslo K., Puman J., Bashore T., Davidson C.J. Compensatory enlargement of atherosclerotic coronary arteries: Human in vitro validation. *Circulation* 1992; 86 (supl. I): I-518.
32. Mintz G.S., Popma J.J., Hong M.K., Pichard A.D., Kent K.M., Satler L.F., Leon M.B. Intravascular ultrasound to discern device — specific effects and mechanisms of restenosis. *Am. J. Cardiol.* 1996; 78 (supl. 3A): 18–22.
33. Lansky A.J., Mintz G.S., Popma J.J., Pichard A.D., Kent K.M. i wsp. Remodelling after directional coronary atherectomy (with and without adjunct PTCA): a serial angiographic and intravascular ultrasound analysis from the Optimal Atherectomy Restenosis Study (OARS). *J. Am. Coll. Cardiol.* 1998; 32: 329–337.
34. Kimura T., Kaburagi S., Tamura T., Yokoi H., Nakagawa Y. i wsp. Remodelling responses of human coronary arteries undergoing coronary angioplasty or atherectomy. *Circulation* 1997; 96: 475–483.
35. Dudek D., Legutko J., Zmudka K., Turek P., Rzeszutko L., Bartus S., Dubiel J.S. Intravascular ultrasound (IVUS) optimization of balloon angioplasty. Immediate and long term IVUS assessment. *Am. J. Cardiol.* 1999; 84 (supl. 6A): 119P–120P.
36. Kornowski R., Mintz G.S., Popma J.J., Pichard A.D., Satler L.F. i wsp. Increased restenosis in diabetes mellitus after coronary interventions is due to exaggerated intimal hyperplasia: a serial intravascular ultrasound study. *Circulation* 1997; 95: 1366–1369.
37. Serrys P.W., De Jaegere P., Kiemeneij F. i wsp. For The BENESTENT Study Group: A comparison of balloon expandable stent implantation with balloon angioplasty in patients with coronary artery disease. *N. Engl. J. Med.* 1994; 331: 489–495.
38. Fischman D.L., Leon M.B., Baim D.S. i wsp. For the Stent Restenosis Study Investigators: a randomized comparison of coronary stent placement and balloon angioplasty in the treatment of coronary artery disease. *N. Engl. J. Med.* 1994; 331: 496–501.
39. Keane D., Azar A.J., De Jaegere P. i wsp. Clinical and angiographic outcome of elective stent implantation in small coronary vessels: an analysis of the BENESTENT Trial. *Semin. Interv. Cardiol.* 1996; 1: 255–262.
40. Hanke H., Kamenz J., Hassenstein S. i wsp. Prolonged proliferative response of smooth muscle cells after experimental intravascular stenting. *Eur. Heart J.* 1995; 16: 785–93.
41. Komatsu R., Uede M., Naruko T. i wsp. Neointimal tissue response at sites of coronary stenting in humans: macroscopic, histological, and immunohistochemical analyses. *Circulation* 1998; 98: 224–233.
42. Grewe P.H., Deneke T., Machraoui A., Barmeyer J., Muller K.M. Acute and chronic tissue response to coronary stent implantation: pathologic findings in human specimen. *J. Am. Coll. Cardiol.* 2000; 35: 157–163.
43. Hoffmann R., Mintz G.S., Mehran R., Kent K.M., Pichard A.D., Satler L.F., Leon M.B. Tissue proliferation within and surrounding Palmaz-Schatz stents is dependent on the aggressiveness of stent implantation technique. *Am. J. Cardiol.* 1999; 83: 1170–1174.
44. Kałuża G., Dudek D., Gil R., Dubiel J.S. Brachyterapia śródwieńcowa w zapobieganiu restenozy. *Folia Cardiologica* 1999; 6, 3: 227–234.
45. Farb A., Singiorgi G., Carter A.J., Walley V.M., Edwards W.D., Schwartz R.S., Virmani R. Pathology of acute and chronic coronary stenting in humans. *Circulation* 1999; 99: 44–52.

46. Prati F, Di Mario C., Moussa I., Reimers B., Mallus M.T., Parma A., Lioy E., Colombo A. In-stent neointimal proliferation correlates with the amount of residual plaque burden outside the stent. *Circulation* 1999; 99: 1011–1014.
47. Mehran R., Dangas G., Abizaid A.S., Mintz G.S., Lansky A.J., Satler L.F., Pichard A.D., Kent K.M., Stone G.W., Leon M. Angiographic patterns of in-stent restenosis. *Circulation* 1999; 100: 1872–1878.
48. Albiero R., Adamian M., Kobayashi N., Amato A., Vaghetti M., Di Mario C., Colombo A. Short and intermediate term results of <sup>32</sup>P radioactive b-emitting stent implantation in patients with coronary artery disease. *Circulation* 2000; 101: 18–26.