

Ocena zastawki w stenozie aortalnej metodą echokardiografii obciążeniowej: wartość diagnostyczna i bezpieczeństwo badania

Edyta Płońska

Klinika Kardiologii Pomorskiej Akademii Medycznej w Szczecinie

Podstawowymi narzędziami echokardiograficznej oceny morfologii i funkcji zastawki aortalnej są spoczynkowe badanie przezklatkowe z uwzględnieniem prezentacji M, badania dwuwymiarowego i dopplerowskiego oraz pólnwazyjna echokardiografia przezprzełykowa.

Wiadomo, że objawy kliniczne oraz spoczynkowe badanie echokardiograficzne nie zawsze umożliwiają wiarygodną ocenę stenozy aortalnej, szczególnie w sytuacji upośledzenia funkcji lewej komory. Nowe badania (jak echokardiografia obciążeniowa) mają szansę uzupełnić ocenę zaawansowania wady serca, prognozowania przebiegu choroby i kwalifikowania chorych do leczenia operacyjnego, a następnie kontrolowania efektów tego leczenia. Obciążenie, np. dobutaminą, pozwala na ocenę funkcji zastawki w warunkach zbliżonych do codziennej aktywności życiowej pacjenta. W czasie tego samego badania możliwa jest analiza niedokrwienia i rezerwy kurczliwości i żywotności mięśnia lewej komory (ryc. 1). Ma to znaczenie zwłaszcza wobec wzrastającej liczby chorych w starszym wieku ze zwyrodnieniem miażdżycowym tej zastawki i współistniejącą chorobą wieńcową.

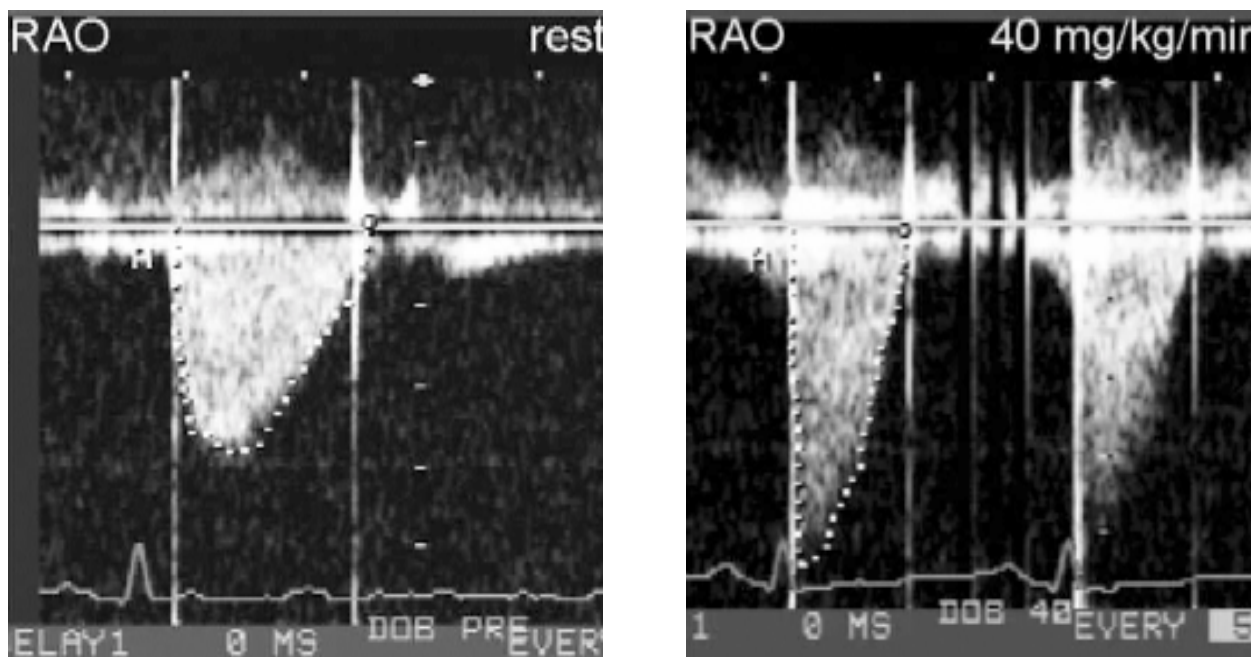
Przy występujących zaburzeniach kurczliwości lewej komory choroba wieńcowa jest najczęstszą przyczyną trudności w uzyskaniu wiarygodnej oceny stopnia zaawansowania wady aortalnej. Szczególnie u osób z takimi schorzeniami objawy kliniczne nie zawsze korelują z gradientem przezzastawkowym lub wielkością pola zastawki, a przy upośledzonej funkcji lewej komory wysokość gradientu nie koreluje z zaawansowaniem wady.

Niski gradient przezzastawkowy może być

wynikiem istotnego zwężenia zastawki aortalnej i wtórnego uszkodzenia funkcji lewej komory. Jednak może on być również objawem ciężkiej dysfunkcji lewej komory bez istotnej stenozy aortalnej. Rozróżnienie tych dwóch stanów ma ogromne znaczenie w planowaniu dalszego leczenia. W pierwszym przypadku poprawy klinicznej należy się spodziewać po wymianie zastawki aortalnej, nawet przy długotrwałej chorobie i bardzo niskiej (< 20%) frakcji wyrzutowej [1–3]. W drugim przypadku wymiana zastawki nie poprawi funkcji lewej komory, a nawet może pogorszyć rokowanie u pacjenta.

Wiadomo, że dopplerowskie badanie echokardiograficzne w stenozie aortalnej (AS, *aortic stenosis*) obejmuje przede wszystkim maksymalny i średni gradient przezzastawkowy oraz, powiązany z przepływem przezzastawkowym, pomiar wielkości pola zastawki aortalnej. Toteż przy małym rzucie serca lewej komory pomiary te nie są wiarygodne do oceny stopnia zwężenia zastawki aortalnej [4]. W celu poprawy rzutu serca de Filippi [5] zastosował dobutaminę w dawce do 20 $\mu\text{g}/\text{kg}/\text{min}$ u 18 osób z uszkodzoną lewą komorą (frakcja wyrzutowa < 45%) i ze zwężeniem zastawki aortalnej ze średnim gradientem przezzastawkowym ≤ 30 mm Hg. Na podstawie wyników echokardiograficznego testu obciążeniowego z dobutaminą (DE) wyróżnił trzy grupy pacjentów. W pierwszej grupie badanych, z zachowaną rezerwą kurczliwości (poprawa wskaźnika asynergii skurczu o co najmniej 20%), wykazano znamienne wzrost pola powierzchni zastawki, z nieznacznym wzrostem średniego gradientu przezzastawkowego w trakcie obciążenia. Otwarcie umiarkowanie uszkodzonej zastawki zwiększyło się na skutek poprawy rzutu serca przez dobutaminę. Pacjenci ci, według de Filippiego, mieli uszkodzoną lewą komorę z relatywnie umiarkowaną dysfunkcją zastawki aortalnej i zakwalifikowano ich do leczenia zachowawczego.

Adres do korespondencji: Dr med. Edyta Płońska
Klinika Kardiologii PAM w Szczecinie
ul. Poniatowskiego 33 c, 71–111 Szczecin



Ryc. 1. Test dobutaminowy dużej dawki zastosowany do diagnostyki choroby wieńcowej i oceny funkcji zastawki aortalnej. Zapis przepływu przez zastawkę aortalną w spoczynku (panel lewy) i podczas wlewu dobutaminy 40 $\mu\text{g}/\text{kg}/\text{min}$ (panel prawy). Znamienne wzrost maksymalnego gradientu przez zastawkę z 30 do 85 mm Hg.

W drugiej grupie chorych, również z zachowaną rezerwą kurczliwości w trakcie testu DE, wykazano wzrost średniego gradientu przez zastawkę co najmniej o 10 mm Hg, bez istotnych zmian pola powierzchni zastawki. Oznacza to, według de Filippiego, istotną stenozę aortalną wymagającą leczenia zabiegowego, co potwierdzono u wszystkich pacjentów podczas operacji. W okresie pooperacyjnym stwierdzono u tych chorych istotną poprawę jakości życia i funkcji lewej komory.

Trzecia grupa badanych nie wykazywała rezerwy kurczliwości w trakcie próby dobutaminowej, nie wystąpił wzrost rzutu minutowego serca i nie można było ocenić stopnia ciężkości stenozы aortalnej. Gradient przez zastawkę i pole powierzchni zastawki aortalnej nie zmieniły się w istotny sposób. Prognoza u tych chorych była zła (połowa pacjentów zmarła, u reszty nastąpiło pogorszenie wydolności serca). W grupie pierwszej i drugiej frakcja wyrzutowa wzrosła średnio z 29 do 41%, natomiast w grupie trzeciej nie zmieniła się.

Jednak kryteria istotnego wzrostu pola powierzchni zastawki aortalnej w trakcie próby dobutaminowej są niejednoznaczne. Według de Filippiego [5] wzrost wyniósł co najmniej 0,3 cm^2 . Schamenthal [1] uważa, że wzrost pola zastawki aortalnej

występuje zarówno w średnim, jak i poważnym uszkodzeniu zastawki. Według tego autora kryterium granicznym jest pole powierzchni zastawki na szczycie stymulacji powyżej 1 cm^2 . Podobne kryterium opisuje Carabello [3]. Natomiast Lin [7] u 7 operowanych chorych z potwierdzoną podczas operacji ciężką AS stwierdził w trakcie DE wzrost nie tylko średniego gradientu przez zastawkę, ale również tendencję do wzrostu pola zastawki.

Według Schammenthala [1] wciąż niejasna jest rola echokardiografii obciążeniowej w grupie pacjentów z ciężką stenozą aortalną (pole < 0,6 cm^2), u których zazwyczaj gradient średni przez zastawkę wynosi powyżej 30 mm Hg, a często > 50 mm Hg.

Wszyscy autorzy podkreślają natomiast zły prognostyczny wynik, gdy w czasie DE u chorych ze zwężeniem zastawki aortalnej występuje obniżenie rezerwy kurczliwości lewej komory.

Innym niewyjaśnionym problemem jest ocena bezpieczeństwa echokardiograficznego testu obciążeniowego u pacjentów z AS.

Nie ma jeszcze badań dotyczących odpowiedniej liczby pacjentów, które oceniałyby bezpieczeństwo metody. Jednak w dotąd opublikowanym piśmiennictwie nie opisywano żadnych istotnych powikłań [1, 3, 5]. Zabalgoitia [6] zastosował pe-

ten protokół testu z dobutaminą (do dawki 40 $\mu\text{g}/\text{kg}/\text{min}$) u 25 pacjentów i również potwierdził, że test jest bezpieczny. Interesująca praca Lina [7], obejmująca 27 pacjentów, wykazała, że nawet w przypadku chorych w III i IV klasie niewydolności według NYHA próba DE okazała się bezpiecznym badaniem. Tylko u jednej osoby (4%) test przerwano z powodu zaburzeń rytmu serca, jednak bez konieczności intensywnego leczenia farmakologicznego. U nikogo nie wystąpiły groźne zaburzenia rytmu, zawał serca, udar mózgu lub śmierć. Autor podaje jednak dość częste (59%) występowanie niegroźnych form zaburzeń rytmu, bólu w klatce piersiowej, bólu głowy lub nudności w trakcie DE.

Wydaje się więc, że działania uboczne echokardiograficznej próby dobutaminowej, choć na ogół łagodne, są częstsze u pacjentów ze zwężeniem zastawki aortalnej niż w chorobie wieńcowej, przy gorszej tolerancji hipotonii u chorych z AS [7].

Inne ograniczenia metody DE u pacjentów z wadą aortalną to trudności w uzyskaniu prawidłowego ustawienia wiązki ultradźwiękowej w celu otrzymania najlepszego sygnału dopplerowskiego oraz niedoszacowanie pomiaru wielkości drogi wypływu lewej komory [5]. Wobec ewentualnych błędów w pomiarze prędkości przepływów istotne jest jednakowe ustawienie głowicy w spoczynku oraz w czasie wlewu dobutaminy. Ponadto badanie DE wymaga bardzo dobrej jakości sprzętu echokardiograficznego oraz dużego doświadczenia zespołu badającego.

Pojedyncze doniesienia [8, 9] dotyczące innych rodzajów echokardiograficznych prób obciążeniowych (z adenozyną, na cykloergometrze) oraz zastosowanie testu do oceny funkcji sztucznych zastawek aortalnych [6, 10, 11] również potwierdzają bezpieczeństwo metody. Niewątpliwie potrzebne są dalsze badania obejmujące większą grupę pacjentów, aby ocenić wartość diagnostyczną, prognostyczną oraz bezpieczeństwo testów obciążeniowych u chorych ze stenozą aortalną.

Obecnie trwa w Polsce duże wieloośrodkowe badanie dotyczące tego problemu. Założenia badania i metodykę omówiono na II Konferencji Stress ECHO 2000 w Szczecinie. Pierwsze rezultaty zostaną ogłoszone przez autorów na kolejnej, III Konferencji Stress ECHO w Szczecinie 13 października 2001 roku.

Piśmiennictwo

- Schwammenthal E., Vered Z., Rabinovitz B. i wsp. Stress echocardiography beyond coronary artery disease. *Eur. Heart J.* 1997; 18: D130–D137.
- Smith N., McAnulty J.H., Rahimtoola S.H. Severe aortic stenosis with impaired left ventricular function and clinical heart failure: results of valve replacement. *Circulation* 1978; 58: 255–264.
- Carabello B.A., Green L.H., Grossman W. i wsp. Hemodynamic determinants of prognosis of aortic valve replacement in critical aortic stenosis and advanced congestive heart failure. *Circulation* 1980; 62: 42–48.
- Cannon J.D., Zile M.R., Crawford F.A. i wsp. Aortic valve resistance as an adjunct to the Gorlin formula in assessing the severity of aortic stenosis in symptomatic patients. *J. Am. Coll. Cardiol.* 1992; 20: 1517–1523.
- De Filippi C.R., Du Wayne W., Brickner E. i wsp. Usefulness of dobutamine echocardiography in distinguishing severe from nonsevere valvular aortic stenosis in patients with depressed left ventricular function and low transvalvular gradients. *Am. J. Cardiol.* 1995; 75: 191–194.
- Zabalgoitia M., Kopec K., Abochamh D. i wsp. Usefulness of dobutamine echocardiography in the hemodynamic assessment of mechanical protheses in the aortic valve position. *Am. J. Card.* 1997; 80: 523–526.
- Lin S.S., Roger V.L., Pascoe R. i wsp. Dobutamine stress Doppler hemodynamics in patients with aortic stenosis: feasibility, safety and surgical correlations. *Am. Heart J.* 1998; 136: 1010–1016.
- Battle W.R., Crumb S., Tischler M.D. Hemodynamic characteristics of congenital aortic stenosis: A quantitative stress echocardiography study. *Am. Heart J.* 2000; 139: 346–351.
- Patsilinos S.P., Kranidis A.I., Antonelis I.P. i wsp. Detection of coronary artery disease in patients with severe aortic stenosis with noninvasive methods. *Angiology* 1999; 50: 309–317.
- Izaat M.B., Birdi I., Wilde i wsp. Comparison of hemodynamic performances of St. Jude Medical and CarboMedics 21 mm aortic prostheses by means of dobutamine stress echocardiography. *J. Thorac. Cardiovasc. Surg.* 1996; 111: 408–415.
- Tsukamoto M., Inoue S., Ito T. i wsp. Functional evaluation of the bileaflet mechanical valve in the aortic position using stress echocardiography in patients: is a 23mm prosthetic valve adequately large enough? *Jpn. Circ. J.* 1998; 62: 817–823.

