

Echokardiograficzna ocena wrodzonych zwężeń drogi odpływu prawej komory

Piotr Hoffman

Zakład Diagnostyki Nieinwazyjnej Instytutu Kardiologii w Warszawie

Wrodzone zwężenia drogi odpływu prawej komory (RVOT, *right ventricular outflow tract*) najczęściej rozpoznaje się u dzieci, ale zdarza się, że ostateczną diagnozę ustala się dopiero w wieku dorosłym. W materiale własnym zwężenie RVOT stwierdzono u 15,1% dorosłych pacjentów z wrodzoną wadą serca, badanych metodą echokardiografii przezprzełykowej. Pełna echokardiograficzna ocena zwężenia, zarówno morfologiczna, jak i czynnościowa, w decydujący sposób wpływa na wybór metody leczenia interwencyjnego, a w razie operacji — na jej zakres i metodę. Anomalia może być izolowana lub towarzyszyć innym wrodzonym wadom serca. Uwzględniając poziom zwężenia, wyróżniamy postać:

- zastawkową;
- nadzastawkową;
- podzastawkową.

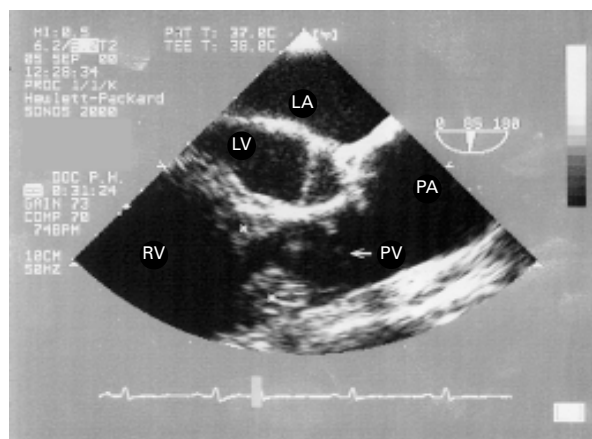
Różne formy zwężenia mogą współistnieć ze sobą, np. w tetralogii Fallota, kiedy zwężeniu podzastawkowemu towarzyszy zwężenie zastawkowe, a w rzadkich przypadkach — również nadzastawkowe. Skrajną postacią zwężenia RVOT jest *atrezja*, czyli zarośnięcie ujścia prawej komory, które może być *zastawkowe* lub *mięśniowe*. Atrezja mięśniowa może być *pierwotna* lub *wtórna*. Tę drugą postać obserwuje się u niektórych dorosłych z tetralogią Fallota po paliatywnym zespoleniu systemowo-płucnym. Postać nadzastawkowa wady występuje najrzadziej.

Zwężenie zastawkowe jest najczęściej izolowane (ryc. 1). Można je precyzyjnie uwidocznić w podłużnych i poprzecznych ujęciach przymostkowych za pomocą echokardiograficznego badania przezklatkowego. Mniejsze znaczenie ma w tym przypadku ob-

razowanie przezprzełykowe. Charakterystyczna dla tej formy zwężenia jest kopulasta pozycja płatków zastawki w skurczu. Pełne badanie, umożliwiające wybór metody leczenia, obejmuje ocenę:

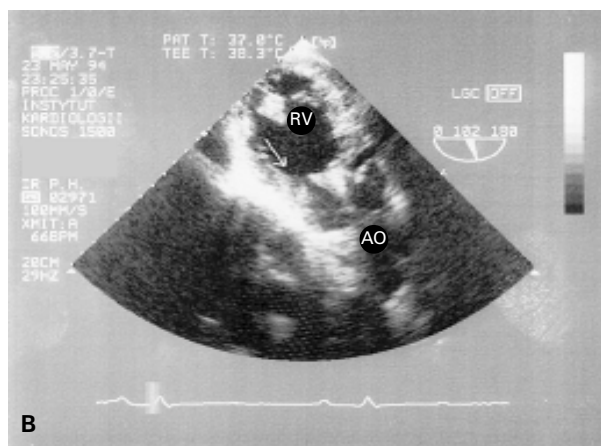
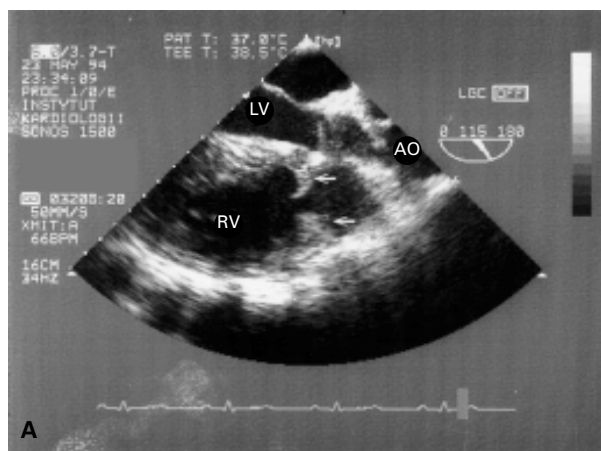
- morfologii płatków zastawki;
- średnicy pierścienia zastawki;
- morfologii okolicy podzastawkowej;
- skurczowego gradientu ciśnień (badanie dopplerowskie).

Do przeszłokórnej balonowej plastyki zwężenia zastawkowego kieruje się pacjentów z gradientem ciśnień pomiędzy prawą komorą a pniem płucnym przekraczającym 30 mm Hg (przy prawidłowym rzucie serca), bez cech dysplazji zastawki oraz bez współistniejącego anatomicznego zwężenia podza-



Ryc. 1. Zastawkowe zwężenie RVOT. Wielopłaszczyznowe echokardiograficzne badanie przezprzełykowe, płaszczyzna 85°. Strzałka wskazuje zwężoną zastawkę pnia płucnego w charakterystycznej kopulastej pozycji skurczowej. Przerośnięty mięsień RVOT tworzy w skurczu zwężenie podzastawkowe (*), ustępujące w rozkurczu. Po plastyce balonowej uzyskano spadek gradientu skurczowego ze 120 do 57 mm Hg. Widoczne postenotyczne poszerzenie pnia płucnego; LA — lewy przedsionek, LV — lewa komora, RV — prawa komora, PA — pień płucny.

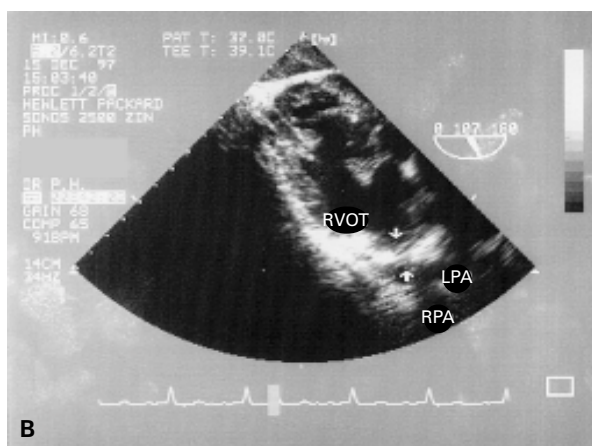
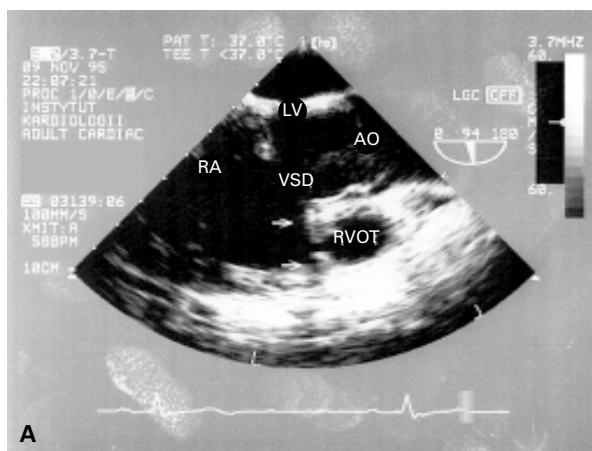
Adres do korespondencji: Dr hab. med. Piotr Hoffman
 Zakład Diagnostyki Nieinwazyjnej IK w Aninie
 ul. Alpejska 42, 04–628 Warszawa



Ryc. 2. Anatomiczne podzastawkowe zwężenie RVOT (strzałki) współistniejące ze zwężeniem zastawkowym. **A.** Echokardiograficzne badanie przezprętykowe w płaszczyźnie anatomicznie podłużnej (115°); **B.** Echokardiograficzne badanie przezżołądkowe w płaszczyźnie 102°; LV — lewa komora, RV — prawa komora, AO — aorta.

stawkowego. Zastawki dysplastyczne, z ciasnym zwężeniem lub anatomiczną komponentą zwężenia podzastawkowego, kieruje się do leczenia operacyjnego (ryc. 2A, B).

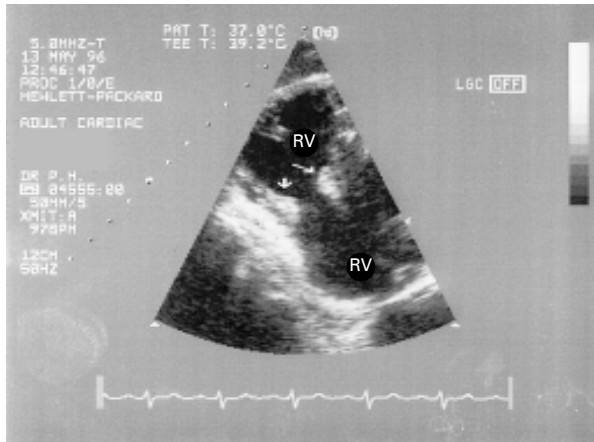
Podzastawkowe zwężenie (RVOT) powoduje nieprawidłowy rozwój odpływowego segmentu przegrody międzykomorowej, czego przykładem jest tetralogia Fallota (ryc. 3A, B), albo nieprawidłowa wiązka mięśniowa lub włóknisto-mięśniowa, powodująca gradient ciśnień w prawej komorze. Tę drugą postać określa się mianem *dwujamowej prawej komory* (ryc. 4). Dwujamowa prawa komora jest określeniem bardziej czynnościowym niż anatomicznym ze względu na swój polimorfizm. Zwężenie może być wywołane wiązką o różnej lokalizacji, mieć postać zlokalizowaną lub klepsydrowatą. Uwzględniając przebieg wiązki,



Ryc. 3. Tetralogia Fallota. **A.** Obraz zwężenia podzastawkowego (strzałki). Wielopłaszczyznowe echokardiograficzne badanie przezprętykowe w ujęciu anatomicznie podłużnym (płaszczyzna badania 94°); **B.** Zastawkowa atrezja RVOT. Strzałki wskazują lite, łącznotkankowe pasmo w miejscu zastawki pnia płucnego. Powyżej widoczny pień płucny i tętnice płucne (lewa — LPA i prawa — RPA). Badanie przezżołądkowe w płaszczyźnie 107°. LV — lewa komora, RV — prawa komora, VSD — ubytek przegrody międzykomorowej, RVOT — droga odpływu prawej komory, AO — aorta.

można wyróżnić zwężenie *wysokie* (poniżej zastawki) oraz *niskie* (u podstawy stożka). Dwujamowa prawa komora wyjątkowo rzadko jest anomalią izolowaną. W tabeli 1, na podstawie materiału własnego, obejmującego 15 pacjentów, zestawiono współistnienie tej postaci zwężenia z innymi wadami serca.

Nadzastawkowe zwężenie RVOT występuje bardzo rzadko, szczególnie u dorosłych. Najczęściej współistnieje z innymi wadami serca. Jest trudne do rozpoznania i oceny metodami echokardiograficznymi. W razie



Ryc. 4. Dwujamowa prawa komora. Klepsydrowate zwężenie światła jamy prawej komory ze zwłóknieniem mięśniówki w tej okolicy (strzałki). Echokardiograficzne badanie przezżołądkowe w płaszczyźnie 0°; RV — prawa komora.

podejrzenia należy wykonać badanie naczyniowe.

Obrazowanie zwężenia RVOT za pomocą echokardiograficznego badania przezklatkowego jest możliwe w ujęciach:

- poprzecznych i podłużnych przymostkowych;
- poprzecznych i czołowych podmostkowych.

Ujęcia te pozwalają ocenić zarówno morfologię, jak i maksymalną prędkość przepływu przez zwężenie, niezależnie od jego poziomu. W razie niejasnego wyniku badania przezklatkowego chorego należy skierować do badania przezprzełykowego. Echokardiograficzne obrazowanie morfologii zwężenia zastawkowego metodą przezprzełykową wymaga projekcji:

- poprzecznej wysokiej;
- pośredniej lewej (anatomicznej podłużnej,

ok. 95°–110° w obrazowaniu wielopłaszczyznowym).

Zwężenie podzastawkowe może być zobrazone ujęciem:

- pośrednim lewym (anatomicznym podłużnym, ok. 95°–110° w badaniu wielopłaszczyznowym);
- poprzecznym, pośrednim prawym z dna żołądka (ok. 45° w badaniu wielopłaszczyznowym) lub pośrednim lewym (anatomicznym podłużnym, ok. 95°–110° w obrazowaniu wielopłaszczyznowym).

W grupie 58 pacjentów z różnymi formami zwężenia RVOT, badanych w latach 1989–1997 w Zakładzie Diagnostyki Nieinwazyjnej Instytutu Kardiologii w Warszawie, oceniono i porównano przydatność badania przezklatkowego (TTE, *transthoracic echocardiography*), jednopłaszczyznowego przezprzełykowego (mTEE, *monoplane transesophageal echocardiography*), jednopłaszczyznowego przezżołądkowego (mTGE, *monoplane transgastric echocardiography*) i wielopłaszczyznowego (oTEE, *omniplane TEE*) w pełnej morfologicznej ocenie wady. Uzyskane wyniki zestawiono w tabeli 2.

Dokładną ocenę morfologiczną zwężenia należy uzupełnić o dopplerowskie badanie skurczowego gradientu ciśnień metodą fali ciągłej. Można go obliczyć na podstawie maksymalnej prędkości przepływu przez zwężenie. Ujęcia przymostkowe oraz podmostkowe często pozwalają zarejestrować odpowiednie spektrum przepływu. Trudności w badaniu przezklatkowym skłaniają do zastosowania metody przezprzełykowej, która w przypadku dopplerowskiej oceny zwężeń RVOT jest trudna

Tabela 1. Współistnienie dwujamowej prawej komory z innymi anomaliami w badanej grupie

n	Wada współistniejąca
4	Zastawkowe zwężenie pnia płucnego
5	Okołobłoniasty odpływowy ubytek przegrody międzykomorowej
2	Okołobłoniasty odpływowy ubytek przegrody międzykomorowej i podaortalne błoniaste zwężenie drogi odpływu lewej komory
1	Okołobłoniasty odpływowy ubytek przegrody międzykomorowej, zastawkowe zwężenie pnia płucnego
1	Ubytek przegrody międzyprzedsionkowej typu otworu wtórnego
2	Wada izolowana

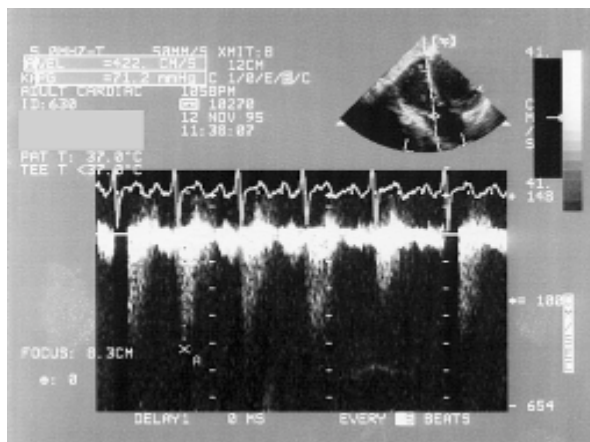
Tabela 2. Przydatność różnych metod badania echokardiograficznego w obrazowaniu zwężenia RVOT

	TTE	mTEE	mTGE	oTEE
Zwężenie zastawkowe	73,9%	30,4%	31,2%	94,1%
Zwężenie typu tetralogia Fallota	73,9%	13%	68,4%	100%
Wysoka dwujamowa prawa komora	71,4%	85,7%	80%	100%
Niska dwujamowa prawa komora	20%	100%	100%	100%

i wymaga dużego doświadczenia w manewrowaniu głowicą i uzyskiwaniu odpowiednich projekcji. Badanie maksymalnej prędkości przepływu przez zwężenie zastawkowe wymaga ujęcia:

- poprzecznego wysokiego;
- z dna żołądka.

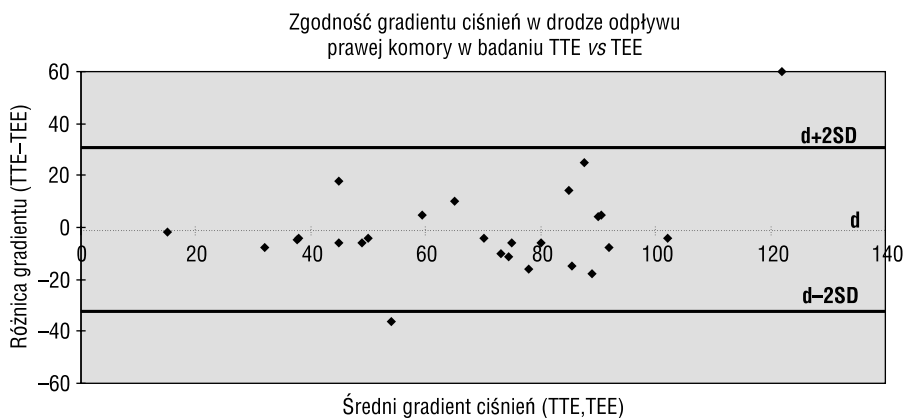
Maksymalną prędkość przepływu przez zwężenie podzastawkowe można określić wyłącznie obrazowaniem z dna żołądka (ryc. 5). Jedynie tym sposobem można uzyskać odpowiednie warunki do dopplerowskiej oceny przepływu metodą fali ciągłej (kąt między wiązką dopplerowską a kierunkiem przepływu krwi <math>< 20^\circ</math>). Spośród 38 osób badanych metodą echokardiografii przezprzełykowej analizie poddano 27 (71%) pacjentów z różnymi rodzajami zwężeń drogi odpływu prawej komory (tetralogia Fallota — 13 osób, dwujamowa prawa komora — 6 osób, zastawkowe zwężenie pnia płucnego — 5 osób, resztkowe zwężenie po operacji tetralogii Fallota — 3 osoby), u których uzyskano wiarygodny pomiar gradientu ciśnień w ujęciach z dna żołądka (24 badanych) lub przezprzełykowych wysokich (3 badanych). Metodą Blanda i Altmana wykazano zgodność pomiaru gradientu ciśnień w drodze odpływu prawej komory obiema metodami (ryc. 6). Średnia różnica wyniosła 1,1 mm Hg, odchylenie standardowe różnic gradientów ciśnień $\pm 17,1$ mm Hg. W przedziale zgodności od -35,2 do +35,2 mieściło się 25 pomiarów.



Ryc. 5. Dwujamowa prawa komora. Echokardiograficzne badanie dopplerowskie metodą fali ciągłej w ujęciach przezżołądkowych w płaszczyźnie 0° . Maksymalna prędkość przepływu w skurczu wynosi 422 cm/s, co odpowiada skurczowemu gradientowi ciśnienia 71,2 mm Hg.

Przedstawione dane upoważniają do wyciągnięcia następujących wniosków:

1. Echokardiografia przezklatkowa umożliwia ocenę zwężeń drogi odpływu prawej komory u większości dorosłych pacjentów, niezależnie od typu zwężenia.
2. Wielopłaszczyznowe badanie echokardiograficzne jest najdokładniejszą metodą obrazowa-



Ryc. 6. Zgodność pomiarów gradientu ciśnień w drodze odpływu prawej komory w echokardiografii przezprzełykowej (TEE) i przezklatkowej (TTE).

- nia i różnicowania zwężeń drogi odpływu prawej komory u dorosłych.
3. Ocena gradientu ciśnień w drodze odpływu prawej komory była możliwa u 71% badanych metodą przezprzełykową.
 4. Pomiar gradientu ciśnień jest możliwy za pomocą obrazowania z dna żołądka, rzadziej w ujęciach przezprzełykowych wysokich.
 5. Uzyskano dobrą korelację gradientu ciśnień w drodze odpływu prawej komory u badanych metodą przezklatkową i przezprzełykową.

Piśmiennictwo dostępne u autora

