

Ablacja łącza przedsionkowo-komorowego i przewlekła stymulacja serca — terapia hybrydowa migotania przedsionków opornej na farmakoterapię

Michał Gibiński i Włodzimierz Kargul

Klinika Elektrokardiologii Śląskiej Akademii Medycznej w Katowicach

Wstęp

Ablacja łącza przedsionkowo-komorowego z wytworzeniem zupełnego bloku przedsionkowo-komorowego z następczą implantacją stymulatora serca (*ablate & pace*) jest dobrze udokumentowaną metodą leczenia chorych z napadowym lub utrwalonym migotaniem przedsionków (AF, *atrial fibrillation*), w sposób niezadowalający kontrolowanym za pomocą farmakoterapii. Chociaż jest to procedura nieodwracalna, uzależniająca chorego od skutecznej przewlekłej stymulacji serca i związana z niewielkim, ale definiowalnym ryzykiem okołozabiegowym, to jest bardzo skuteczna w eliminowaniu objawów i poprawie komfortu życia.

Leczenie migotania przedsionków

Teoretycznie można sugerować, że postępowanie nefarmakologiczne związane ze strategią kontroli rytmu (*rhythm control*), a więc mające na celu przywrócenie i utrzymanie rytmu zatokowego, powinno się preferować u chorych z napadowym i przetrwałym migotaniem przedsionków. Jednak postępowanie związane z implantacją defibrylatora przedsionkowego, resynchronizująca stymulacja przedsionkowa lub procedury ablacyjne ingerujące w substrat arytmii (lecniczne), takie jak ablacja ogniska arytmogennego lub izolacja ujść żył płucnych, są ciągle na etapie oceny klinicznej lub wiążą się z dodatkowym ryzykiem okołozabiegowym. Ponadto w ostatnich randomizowanych badaniach klinicznych (PIAF, AFFIRM, RACE i PAF2) nie wykaza-

no przewagi metody kontroli rytmu nad strategią kontroli częstości akcji serca (*rate control*) w zakresie śmiertelności, ryzyka powikłań zatorowych czy poprawy samopoczucia i jakości życia. Ablacja łącza przedsionkowo-komorowego z następczą implantacją stymulatora serca jest jedną z metod kontroli częstości akcji serca. Nie ingeruje w substrat arytmii, a jedynie zapewnia stabilizację szybkiego i niemiernego rytmu komór odpowiedzialnego przede wszystkim za symptomatologię migotania przedsionków [1]. Jako leczenie paliatywne, w wyniku którego jedną chorobę (AF) zastępujemy inną (blok przedsionkowo-komorowy), procedurę *ablate & pace* należy traktować jako leczenie drugiego rzutu, w przypadku nieskuteczności farmakoterapii. Niezwykle istotny jest fakt, iż nawet bardzo dobry efekt kliniczny procedury *ablate & pace* nie zwalnia z obowiązku kontynuowania leczenia przeciwnarzędziowego [1, 2].

Kto jest kandydatem do terapii *ablate & pace*?

Częstość występowania AF w populacji ogólnej wynosi ok. 1,5–1,8%, a wśród pacjentów z organiczną chorobą serca powyżej 65 rż., podobnie jak w populacji ogólnej powyżej 75 rż. — aż 10%. Spośród chorych zgłaszających się do lekarza z powodu kołatania serca u ponad 34% osób doległości te są przejawem migotania przedsionków. Łatwo obliczyć, że w Polsce ok. 600 000 osób cierpi z powodu tego rodzaju arytmii, a w całej Europie — kilka milionów. Kogo spośród wszystkich chorych można zakwalifikować do terapii *ablate & pace*? Nie ma jednoznacznych, obiektywnych (mierzalnych) parametrów określających wskazania do wykonania takiej procedury. Podstawowym kryterium oceny jest samopoczucie chorego, u którego częste nawroty AF lub stały, szybki i niemierny rytm komór

Adres do korespondencji: Lek. Michał Gibiński
Klinika Elektrokardiologii Śl.AM
ul. Ziołowa 47, 40–635 Katowice
Nadesłano: 21.07.2003 r. Przyjęto do druku: 30.07.2003 r.

w przebiegu utrwalonej arytmii stanowią podłoże symptomatologii, pogarszając jakość życia pomimo intensywnej farmakoterapii. Dotychczas opublikowane doniesienia umożliwiły stworzenie przeciętnego obrazu chorego kwalifikowanego do zabiegu *ablate & pace*.

Najczęściej zabieg ten wykonuje się u chorych powyżej 65 rż., u których wieloletnia farmakoterapia była nieskuteczna pomimo stosowania leczenia skojarzonego trzema i więcej lekami, a bardzo częste epizody AF (nawet codziennie) lub stała tachyarytmia w przebiegu utrwalonego AF powodują istotne ograniczenie aktywności życiowej. W przypadku takich chorych niejednokrotnie niemożliwe jest stwierdzenie organicznego podłoża arytmii [3]. Częstym wskazaniem do kwalifikacji do zabiegu jest również zespół tachy-bradykardii u pacjentów leczonych już za pomocą przewlekłej stymulacji serca. Ablację łącza przedsionkowo-komorowego należy również rozważyć u chorych, u których wystąpiła nietolerancja skądinąd skutecznych leków antyarytmicznych, bądź u pacjentów z istotnymi objawami ubocznymi farmakoterapii.

Osobną grupę stanowią chorzy z napadowym lub przetrwałym migotaniem przedsionków, u których stwierdza się obecność substratu elektrofizjologicznego arytmii. U tych osób należy wykorzystać potencjalną możliwość wykonania procedury leczniczej (ablacja ogniska arytmogennego, ablacja drogi dodatkowej biorącej udział w patogenezie AF, AFL), która sprawi, że incydenty arytmii ustąpią na stałe [4–7].

Ablacja łącza przedsionkowo-komorowego

Procedurę ablacyną, wykonywaną przy zabezpieczeniu elektrodą do czasowej stymulacji komorowej serca lub już po zabiegu implantacji na stałe rozrusznika serca, można wykonać zarówno z dojścia prawostronnego (żylnego), jak i lewostronnego (tętniczego) [8, 9]. Ze względu na mniejszą liczbę komplikacji związanych z kaniulacją układu żylnego oraz zazwyczaj większe doświadczenie w przeżyłnym wykonywaniu ablacji lekarza przeprowadzającego zabieg preferuje się dojście od strony prawej komory, pomimo że dojście lewostronne zazwyczaj wymaga mniejszej liczby aplikacji prądu. W przypadku nieskutecznej ablacji z dojścia żylnego procedurę można powtórzyć z dojścia tętniczego podczas tej samej sesji. Dane z piśmiennictwa wskazują, że istnieje możliwość wykonania procedury ablacji łącza przedsionkowo-komorowego również u pacjentów ze złożonymi wrodzonymi wadami serca (transpo-

zycja wielkich naczyń, serce jednokomorowe) lub po zabiegach korekcyjnych wad serca [10–12].

Skuteczność ablacji łącza jest duża i wynosi 97–100%. Jednak według danych z piśmiennictwa u 0,7–3,5% chorych poddanych procedurze następuje regresja bloku i przywrócenie przewodzenia w węzle przedsionkowo-komorowym, co wymaga ponownego zabiegu [13].

Przezskórna ablacja łącza przedsionkowo-komorowego jest zabiegiem bezpiecznym. Powikłania wiążą się zwykle z kaniulacją żyły lub tętnicy udowej (krwiak, tętniak rzekomy). Poważne powikłania — istotna niedomykalność mitralna, złośliwe arytmie komorowe i zgony związane z wykonaną procedurą — w dużym materiale danych *NASPE Ablation Registry* nie przekraczały 2% [4]. Jednak Geelen i wsp. [14] podają wysoką, aż 6-procentową częstość występowania epizodów częstoskurczu komorowego, częstoskurczu *torsade de pointes*, migotania komór i nagłej śmierci sercowej u pacjentów, u których wcześniej nie stwierdzano złośliwych arytmii komorowych poddanych procedurze *ablate & pace*. Autorzy ci wskazują zarazem bezwzględnie lub — częściej — względnie bradykardię jako istotną w patomechanizmie prowokacji arytmii komorowych. U chorych, u których zastosowano w okresie okołoperacyjnym szybką stymulację serca (90/min), nie odnotowano groźnych arytmii komorowych. Przerwanie przewodzenia w łączy przedsionkowo-komorowym stwarza możliwość uregulowania rytmu komór. Nie wpływa jednak na warunki hemodynamiczne przepływu krwi w obrębie przedsionków i, co się z tym wiąże, nie zmniejsza ryzyka powikłań zatorowych [15].

Implantacja stymulatora serca

Dobór odpowiedniego trybu stymulacji serca ma zasadnicze znaczenie dla końcowego rezultatu wykonanej procedury. U chorych z utrwalonym migotaniem przedsionków zwykle konieczne jest implantowanie stymulatora komorowego z funkcją adaptacji częstości rytmu (*rate response*). Stymulatory te dzięki wbudowanym czujnikom mogą narzucać rytm szybszy od rytmu podstawowego. Najpowszechniej stosuje się czujnik akcelerometryczny (aktywności), który rozpoznaje drgania powstające podczas ruchów ciała (spacer, marsz, bieg), umożliwiając adaptację częstości rytmu stymulowanego już na początku wykonywanego wysiłku. Z kolei czujnik wentylacyjny, korzystając z odpowiedniego algorytmu, analizuje częstość oddechów na podstawie zmian impedancji klatki piersiowej, dostosowu-

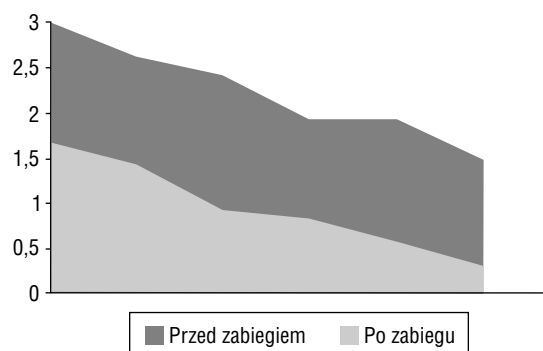
jąc szybkość stymulacji do przyspieszonej wentylacji. Rzadziej wykorzystuje się czujniki monitorujące zależną od napięcia układu współczulnego zmienność odstępu QT czy czujniki wykorzystujące mieszane mechanizmy działania. Jednak ogólną zasadą pozostaje zwiększenie pojemności minutowej serca przez automatyczne narzucenie szybszej częstości rytmu stymulacyjnego w sytuacjach zwiększonego zapotrzebowania tlenowego organizmu. Należy także pamiętać, że również w spoczynku pojemność minutowa serca u tych chorych jest obniżona o około 30% ze względu na brak synchronicznego skurczu przedsionków i komór — tę różnicę należy wyrównać, ustawiając odpowiednio szybszą częstość podstawową. Implantację stymulatora VVIR można rozważyć również u tych chorych z napadowym migotaniem przedsionków, u których przebieg kliniczny oraz obecność choroby organicznej (najczęściej wady zastawkowej) określa wysokie ryzyko utrwalenia arytmii. U pozostałych chorych z napadowym migotaniem przedsionków należy z wyboru implantować rozrusznik typu DDDR z funkcją automatycznej zmiany trybu stymulacji (funkcja *mode switch*, *mode conversion*). Dzięki prostemu mechanizmowi polegającemu na resetowaniu czasu refrakcji kanału przedsionkowego stymulatora przez każdy wyczuwany w tym kanale sygnał, rozrusznik taki umożliwia stymulację w trybie DVI (lub DDI) podczas migotania przedsionków. Stanowi to skuteczną zaporę przed wyzwoleniem i podtrzymywaniem częstoskurczu pośredniczonego przez rozrusznik, na skutek sterowania stymulacji potencjałami migotania przedsionków [16–18]. Po powrocie rytmu zatokowego stymulator powraca do fizjologicznej, sekwencyjnej stymulacji w trybie DDDR. Ma to zasadnicze znaczenie zarówno ze względu na profilaktykę objawów zespołu stymulatorowego, jak i częstość nawrotów migotania przedsionków. Wykazano bowiem, że stymulacja komorowa w trakcie rytmu zatokowego zwiększa prawdopodobieństwo wystąpienia arytmii nadkomorowej [19]. Redukcja objawów u pacjentów z napadowym AF leczonych za pomocą ablacji łącza przedsionkowo-komorowego i implantacji rozrusznika DDDR jest zdecydowanie bardziej spektakularna niż przy zastosowaniu stymulacji VVIR.

U chorych z wyjściowo obniżoną frakcją wyrzutową oraz blokiem lewej odnogi pęczka Hisa należy rozważyć resynchronizującą stymulację dwukomorową, z elektrodą stymulującą lewą komorę wprowadzoną przez zatokę wieńcową, najczęściej do żyły brzeżnej lewej serca (żyły tylnobocznej serca) [20].

Skuteczność metody

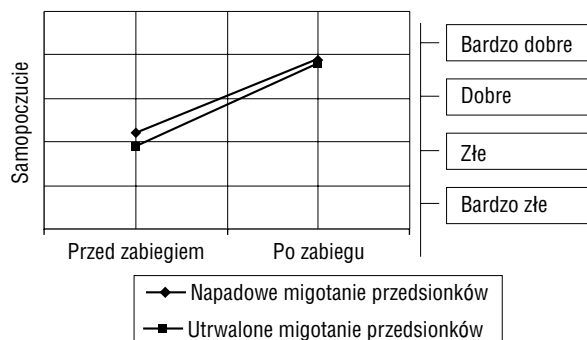
Metoda ablacji łącza przedsionkowo-komorowego z implantacją stymulatora serca na stałe efektywnie eliminuje objawy związane z szybkim, niemiarowym rytmem komór w przebiegu migotania przedsionków. W dotychczas przeprowadzonych badaniach redukcja odczuwania kołatania serca przez chorych wynosiła 80%. Również inne objawy, takie jak zadyszka czy szybkie męczenie, ulegają znamiennej redukcji, a tolerancja wysiłku wyraźnie się poprawia. Na rycinie 1 można zaobserwować, że regresja częstości występowania objawów przebiega równoległe dla wszystkich pacjentów — zarówno w grupie z napadowym AF, jak i u chorych, u których AF ma charakter utrwalony.

Podobnie poprawa wskaźnika jakości życia (QOL, *quality of life*) przebiega równoległe dla obu grup chorych (ryc. 2) [21]. Miarą skuteczności postępowania niefarmakologicznego jest również zmniejszenie liczby wizyt lekarskich (ryc. 3), przyjęć do szpitala i czasu hospitalizacji (ryc. 4) związanego z migotaniem przedsionków. Wreszcie po skutecznie wykonanej procedurze kilkakrotnie zmniejszyła się liczba przyjmowanych przez pacjentów leków antyarytmicznych. U chorych, u których nie znajdowano podłoża arytmii w postaci organicznej choroby serca, redukcja objawów była na tyle znacząca, że wyniki ich kwestionariuszy QOL były porównywalne z wynikami osób zdrowych [21, 22]. Istotną kwestią jest również ekonomiczny aspekt postępowania *ablate & pace* (ryc. 5). Wyjściowo wyższy koszt metody zabiegowej zawiera w sobie cenę procedury. Jednak taka inwestycja w leczenie niefarmakologiczne zwraca się z nawiązką już po



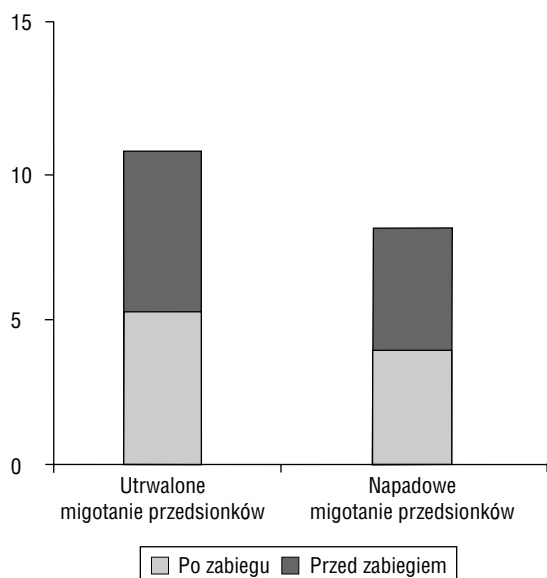
Rycina 1. Częstość występowania objawów u chorych leczonych ablacją łącza przedsionkowo-komorowego i implantacją stymulatora serca

Figure 1. Frequency of symptoms before (■) and after (■) ablate & pace procedure



Rycina 2. Wskaźnik jakości życia chorych leczonych za pomocą ablacji łącza przedsionkowo-komorowego i implantacji stymulatora serca

Figure 2. Improvement of well-beeing after ablate & pace procedure



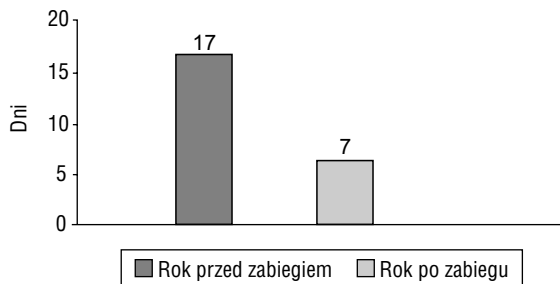
Rycina 3. Liczba wizyt lekarskich chorych leczonych za pomocą ablacji łącza przedsionkowego-komorowego i implantacji stymulatora serca

Figure 3. Reduction of physicians visits per one year after ablate & pace procedure

upływie 2,5 roku dzięki zmniejszeniu liczby niezbędnych wizyt lekarskich, hospitalizacji oraz liczby zażywanych leków antyarytmicznych.

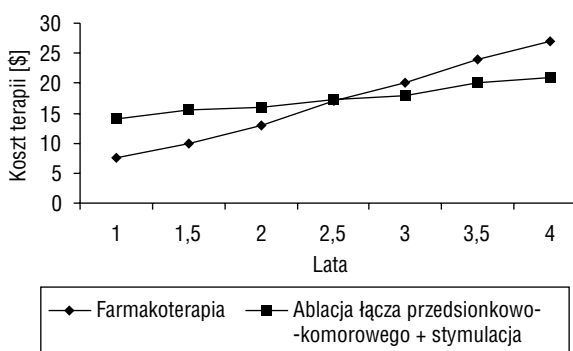
Podsumowanie

1. Terapia hybrydowa (abłacja łącza przedsionkowo-komorowego + implantacja stymulatora serca), mimo że nie wpływa na przeżywalność, jest postępowaniem wysoce efektywnym w eliminowaniu objawów opornego na farmakoterapię migotania przedsionków.



Rycina 4. Hospitalizacje z powodu migotania przedsionków chorych leczonych za pomocą ablacji łącza przedsionkowo-komorowego i implantacji stymulatora serca

Figure 4. Length of hospital stay due to AF-related events one year before and one year after ablate & pace procedure



Rycina 5. Trendy kosztów postępowania zachowawczego i zabiegowego

Figure 5. Ablate & pace procedure costs vs. drug therapy costs

2. Zabieg nie jest obciążony nadmiernym ryzykiem.
3. Narzucenie szybkiego rytmu serca stymulacją prawdopodobnie zmniejsza ryzyko potencjalnie zagrażających życiu arytmii komorowych mogących występować jako powikłanie procedury.
4. Ograniczenia metody wynikają z jej nieodwracalności i uzależnienia chorego od przewlekłej stymulacji serca, nie zwalniając z konieczności kontynuowania leczenia przeciwpaczkowego.

Piśmiennictwo

1. ACC/AHA/ESC. Guidelines for the management of patients with atrial fibrillation [Task Force Report]. Eur. Heart J. 2001; 22: 20.
2. Jais P., Weerasooriya R., Shah D.C., Hocini M., Macle L., Kee-Joon Choi, Scavee C., Haisagerre M., Clementy J. Ablation therapy for atrial fibrillation. Kongres „Progress in Clinical Pacing”, Rzym, XII 2002.

3. Brignole M., Donato P. Atrioventricular junction ablation and pacemaker implant to treat recurrent atrial fibrillation. Kongres „Progress in Clinical Pacing”, Rzym, XII 2002.
4. The 1998 NASPE prospective catheter ablation registry. Scheinman M. Huang S. *PACE* 2000; 23: 1020–1028.
5. Calkins C. Progress continues in the quest to cure atrial fibrillation with catheter ablation techniques. *Eur. Heart J.* 2001; 22: 22.
6. Chen S., Tai C., Hsieh M. Radiofrequency catheter ablation of atrial fibrillation initiated by spontaneous ectopic beats. *Europace* 2000; 2: 22.
7. Papone C. Atrial fibrillation — a curable condition? *Eur. Heart J.* 2002; 23: 7.
8. Rohman R., Simmons T., Moore S. Catheter ablation of the atrioventricular junction using radiofrequency energy and a bilateral cardiac approach. *Am. J. Cardiol.* 1992; 70: 1438–1443.
9. Sousa J., El-Atassi R., Rosenheck S. Radiofrequency catheter ablation of the atrioventricular junction from the left ventricle. *Circulation* 1991; 84: 567–571.
10. Kern J., Rosenbaum M., Hordof A. Catheter ablation of atrioventricular junction via retrograde route in a patient with single ventricle. *PACE* 2000; 23: 273–275.
11. Vaksman G., Lacroix D., Klug D. Radiofrequency ablation of the His bundle for malignant atrial flutter after Mustard procedure for transposition of the great arteries. *Am. J. Cardiol.* 1996; 77: 669–670.
12. Russel M. Dorostkar P. Dick M. Catheter interruption of atrioventricular conduction using radiofrequency energy in patient with transposition of the great arteries. *PACE* 1993; 16: 1437–1440.
13. Yeung-Lai-Wah J., Alison J., Lonergan L. High success rate of atrioventricular node ablation with radiofrequency energy. *J. Am. Coll. Cardiol.* 1991; 18: 1753–1758.
14. Geelen P., Brugada J., Andries E., Brugada P. Ventricular fibrillation and sudden death after radiofrequency catheter ablation of the atrioventricular junction. *Pac. Clin. Electrophysiol.* 1997; 20: 343–348.
15. Gasparini M., Mantica M., Brignole M. Thromboembolism after atrioventricular node ablation and pacing therapy for atrial fibrillation. *Circulation* 2000; 101: 1138–1144.
16. Brignole M., Gianfranchi L., Menozzi C. Assessment of atrioventricular junction ablation and DDDR mode-switching pacemaker versus pharmacological treatment in patients with severely symptomatic paroxysmal atrial fibrillation. A randomized controlled study. *Circulation* 1997; 96: 2617–2624.
17. Marshall H., Harris Z., Griffith M. Prospective randomized study of ablation and pacing versus medical therapy for paroxysmal atrial fibrillation. Effects of pacing mode and mode-switch algorithm. *Circulation* 1999; 99: 1587–1592.
18. Kamalvand K., Tan K., Kotsakis A. Is mode switching beneficial? A randomized study in patients with paroxysmal atrial tachyarrhythmias. *J. Am. Coll. Cardiol.* 1997; 30: 496–504.
19. Lamas G.A. i wsp. Ventricular pacing or dual-chamber pacing for sinus node dysfunction. *N. Engl. J. Med.* 2002; 346: 1854–1862.
20. Leclercq C., Walker S., Linde C. Comparative effects of permanent biventricular and right-univentricular pacing in heart failure patients with chronic atrial fibrillation. *Eur. Heart J.* 2002; 23: 1780–1787.
21. Fitzpatrick A., Kourouyan H., Siu A. Quality of life and outcomes after radiofrequency His-bundle catheter ablation and permanent pacemaker implantation: impact of treatment in paroxysmal and established atrial fibrillation. *Am. Heart J.* 1996; 131: 499–507.
22. Jensen S., Bergfeldt L., Rosenquist M. Long-term follow-up of patients treated by radiofrequency ablation of the atrioventricular junction. *Pac. Clin. Electrophysiol.* 1995; 18: 1609–1614.