

# Zmniejszenie dolegliwości dławicowych, wzrost tolerancji wysiłku oraz poprawa perfuzji i funkcji lewej komory serca po leczeniu trimetazydyną

Jarosław Wasilewski

III Katedra i Oddział Kliniczny Kardiologii Śląskiej Akademii Medycznej  
Śląskiego Centrum Chorób Serca w Zabrzu

## Streszczenie

Większość energii serce uzyskuje ze spalania wolnych kwasów tłuszczowych. W przewlekle niedokrwionym mięśniu sercowym trimetazydyna zwiększa produkcję trifosforanu adenozy (ATP) w procesie utleniania glukozy. Cytoprotekcyjne działanie trimetazydyny na poziomie komórkowym powoduje zwiększenie gromadzenia radioznacznika w scyntygrafii perfuzyjnej, czemu towarzyszy poprawa pracy serca, w tym wzrost frakcji wyrzutowej lewej komory. U pacjentów z przewlekłą niewydolnością wieńcową klinicznym wykładnikiem optymalizacji produkcji ATP jest zmniejszenie nasilenia dolegliwości dławicowych i poprawa tolerancji wysiłku. (Folia Cardiologica Excerpta 2007; 2: 297–302)

**Słowa kluczowe:** trimetazydyna, choroba niedokrwienna serca, frakcja wyrzutowa lewej komory, SPECT

Serce płodu pracujące w warunkach przewlekłej hipoksji uzyskuje energię głównie z utleniania glukozy. Przesławienie metabolizmu na korzyść kwasów tłuszczowych (FFA, *free fatty acids*) następuje wkrótce po urodzeniu [1]. U dorosłego człowieka 60–90% energii jest otrzymywane w wyniku utleniania ( $\beta$ -oksydacji) FFA [2, 3]. Pozostała, znacznie mniejszą część trifosforanu adenozy (ATP) dostarcza utlenianie glukozy oraz kwasu mlekowego. Ten szlak metaboliczny jest aktywowany podczas intensywnego wysiłku oraz niedokrwienia [4, 5]. Mimo że mechanizm uzyskiwania energii z kwasów tłuszczowych jest wydajniejszy, wymaga on ok. 10–15% więcej tlenu do otrzymania tej samej ilości ATP [6].

Z powodu maksymalnej różnicy tętniczo-żylniej w wysyceniu krwi tlenem w krążeniu wieńcowym wzrost zapotrzebowania mięśnia sercowego na tlen (wysiłek fizyczny, stres) jest realizowany poprzez zwiększenie przepływu krwi. Zdolność tętnic wieńcowych do jego wzrostu określa się jako rezerwę wieńcową i pozostaje ona w zależności liniowej z produktem podwójnym (ciśnienie skurczowe  $\times$   $\times$  tętno). Miarą rezerwy wieńcowej jest wielkość zużycia tlenu przez mięsień sercowy, przy której pojawia się deficyt ukrwienia. Zapotrzebowanie serca na tlen zależy od częstości tętna, kurczliwości lewej komory oraz śródściennego napięcia jej ścian. Wystąpienie objawów niedokrwienia przy niskiej wartości tętna lub małej wartości produktu podwójnego świadczy o istotnie ograniczonej rezerwie wieńcowej, a przesunięcie metabolizmu w kierunku  $\beta$ -oksydacji glukozy wydaje się wtedy istotnym mechanizmem ochronnym; nadal jednak FFA stanowią główny substrat energetyczny [3, 6]. Wówczas skutek hamowania dehydrogenazy pirogronianowej mitochondrialna oksydacja kwasów tłuszczowych zwiększa wytwarzanie kwasu mlekowego oraz jonów wodorowych (protonów) w komórkach

Adres do korespondencji: Dr n. med. Jarosław Wasilewski  
III Katedra i Oddział Kliniczny Kardiologii Śl. AM  
Śląskie Centrum Chorób Serca w Zabrzu  
ul. Szpitalna 2, 41–800 Zabrze  
e-mail: jaroslaw-wasilewski@wp.pl  
Nadesłano: 2.07.2007 r.      Przyjęto do druku: 4.07.2007 r.

mięśniowych. Zjawisko to powoduje pogorszenie hemostazy komórkowej, a w konsekwencji — czynności niedokrwionego serca [7–9].

Trimetazydyna jest pochodną piperazyiny i należy do grupy inhibitorów oksydacji. Miejscem jej działania jest komórka mięśnia sercowego. Działanie na poziomie komórkowym nie wpływa na inotropizm serca oraz parametry hemodynamiczne jego pracy, takie jak częstość akcji serca i wartość ciśnienia tętniczego [10]. Trimetazydyna poprzez hamowanie dehydrogenazy 3-keto-acyl-koenzymu A zmniejsza utlenianie FFA, co wtórnie zwiększa aktywność dehydrogenazy pirogronianowej. W konsekwencji nasila się produkcja ATP w reakcji utleniania glukozy [11–13]. Efektem biochemicznym jest mniejsze zużycie tlenu koniecznego do syntezy takiej samej ilości ATP. W wyniku cytoprotekcji zostaje przywrócona hemostaza w niedokrwionych komórkach mięśniowych. Następstwem zmian metabolizmu jest zmniejszenie hibernacji przewlekle niedokrwionego mięśnia sercowego i poprawa jego funkcji skurczowej [14, 15].

Korzystne działanie trimetazydyny potwierdzono w licznych badaniach klinicznych. W metaanalizie 12 z nich, dotyczącej osób z chorobą wieńcową, odnotowano istotne zmniejszenie dolegliwości dławicowych, wydłużenie czasu do obniżenia odcinka ST oraz zwiększenie maksymalnego obciążenia w trakcie próby wysiłkowej [16]. Również w randomizowanym, prowadzonym metodą podwójnie ślepej próby, polskim badaniu TRIMPOL II (*TRIMetazidine in POLand*) wykazano kliniczną skuteczność trimetazydyny w leczeniu osób ze stabilną chorobą wieńcową [17]. Po 8 tygodniach zmniejszyła się częstość napadów bólu dławicowego i zredukowano liczbę doraźnie zażywanych tabletek nitrogliceryny, czemu towarzyszyło zwiększenie tolerancji wysiłku [17]. Wydłużył się czas od rozpoczęcia testu wysiłkowego do wystąpienia obniżenia odcinka ST, przy czym głębokość obniżenia była znacznie mniejsza [17]. Porównując trimetazydynę z lekami  $\beta$ -adrenolitycznymi lub antagonistami wapnia, można stwierdzić, że ich wpływ antydławicowy jest równoważny, natomiast trimetazydyna w skojarzeniu z nimi wykazuje działanie addycyjne [17–22].

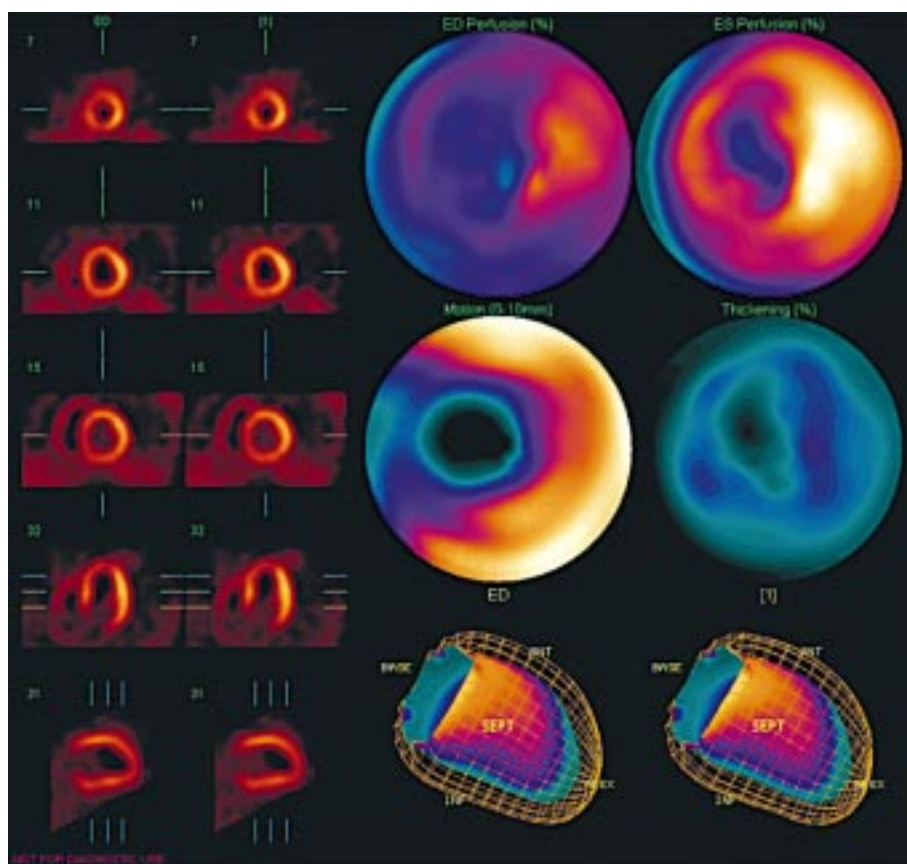
W niedokrwionym mięśniu sercowym trimetazydyna podtrzymuje wytwarzanie ATP i zmniejsza wewnątrzkomórkową kwasotę oraz zawartość jonów wapnia i sodu w komórkach mięśniowych. Działanie to przekłada się nie tylko na poprawę kliniczną, lecz także na funkcję lewej komory — zarówno w spoczynku, jak i podczas wysiłku [13, 23]. Przesunięcie metabolizmu na korzyść utleniania glukozy

i optymalizacja przemian energetycznych zmniejszają stan hibernacji w niedokrwionym sercu oraz czas i zakres ogłuszenia w reperfundowanym mięśniu sercowym. Potwierdzają to nie tylko poprawa kliniczna oraz polepszenie parametrów testów obciążeniowych, ale również obiektywne wyniki badań obrazowych, takich jak ultrasonokardiografia oraz bramkowana scyntygrafia perfuzyjna mięśnia sercowego.

Podanie trimetazydyny przed angioplastyką wieńcową zmniejsza niedokrwienie podczas inflacji balonu [24–26], natomiast jej zastosowanie przed operacją pomostowania tętnic wieńcowych ogranicza niedokrwienno-reperfuzyjne uszkodzenie serca i pooperacyjne uwalnianie troponiny T [27, 28].

W ocenie echokardiograficznej trimetazydyna poprawia czynność lewej komory w próbie prowokacyjnej z dobutaminą u pacjentów z chorobą wieńcową zarówno z prawidłową, jak i z obniżoną frakcją wyrzutową [29, 30]. W kardiomiopatii niedokrwiennej wzrostowi frakcji wyrzutowej towarzyszy poprawa funkcji rozkurczowej i regionalnej ruchomości ścian oraz zmniejszenie wymiarów i objętości lewej komory. Klinicznym przejawem tej korzystnej modyfikacji pracy serca jest wzrost tolerancji wysiłku — przejście z wyższej do niższej klasy czynnościowej według klasyfikacji Nowojorskiego Towarzystwa Kardiologicznego (NYHA, *New York Heart Association*) oraz poprawa jakości życia [31–35]. Należy podkreślić, że parametry rozkurczu lewej komory mają szczególne znaczenie, zwłaszcza u osób w starszym wieku oraz u chorych na cukrzycę, u których cytoprotekcyjne działanie trimetazydyny dobrze udokumentowano w wielu wieloośrodkowych badaniach [31, 32, 34].

Podstawą obrazowania radioizotopowego jest fakt, że promieniowanie gamma emitowane przez radioznacznik zgromadzony w danym narządzie jest pochłaniane przez kryształ scyntylicyjny. Umieszczone na jego powierzchni fotonowielacze przekształcają powstałe w wyniku luminescencji scyntylicyjnej (błyski świetlne) na impulsy elektryczne. Metody rejestracji i rekonstrukcji tak powstałego obrazu można podzielić na badania planarne (rejestracja jednopłaszczyznowa) oraz wykonywane metodą komputerowej tomografii emisyjnej pojedynczego fotonu (SPECT, *single photon emission computed tomography*), w których rotacyjna gammakamera odbywa ruch obrotowy wokół długiej osi ciała pacjenta. Ten sposób rejestracji umożliwia uzyskanie obrazu tomograficznego badanego narządu. Scyntyografię perfuzyjną mięśnia sercowego wykonuje się po podaniu  $^{201}\text{Tl}$ , ale coraz powszechniej również za pomocą związków izonitrylowych



**Rycina 1.** Bramkowana scyntygrafia perfuzyjna mięśnia sercowego (SPECT, *single photon emission computed tomography*) oprócz oceny ukrwienia serca umożliwia określenie takich parametrów hemodynamicznych jego pracy, jak: frakcja wyrzutowa, regionalna ruchomość ścian, objętość końcowoskurczowa i końcoworozkurczowa, a także pozwala obliczyć wskaźnik grubienia ścian lewej komory

znakowanych  $Tc^{99m}$ . Gromadzenie ich w mięśniu sercowym jest proporcjonalne do regionalnego przepływu krwi, dzięki czemu można określić perfuzję w poszczególnych segmentach serca.

Wykonanie rejestracji w warunkach wysiłku i spoczynku pozwala różnicować odwracalne niedokrwienie z blizną pozawałową. Ubytek perfuzji występujący zarówno w rejestracji wysiłkowej, jak i spoczynkowej oznacza obecność blizny pozawałowej w tym obszarze (trwały ubytek perfuzji). Uwidocznienie zaburzeń perfuzji w rejestracji wysiłkowej w przypadku prawidłowego wychwytu radioznacznika w rejestracji spoczynkowej, wskazuje na wysiłkowy deficyt ukrwienia (odwracalny ubytek perfuzji).

Głównym wskazaniem do wykonania scyntygrafii perfuzyjnej jest weryfikacja dodatniego wyniku testu wysiłkowego EKG przy małym prawdopodobieństwie choroby wieńcowej (np. u kobiet przed menopauzą) lub ujemnego testu wysiłkowego przy dużym prawdopodobieństwie choroby wieńcowej.

Wykonanie akwizycji badania SPECT synchronicznie z pracą serca (bramka sercowa) dostarcza dodatkowo, podobnie jak ultrasonokardiografia, informacji dotyczących regionalnej ruchomości ścian oraz umożliwia obliczenie wskaźnika grubienia, objętości końcowoskurczowej i końcoworozkurczowej, a także frakcji wyrzutowej lewej komory (ryc. 1).

Okudan i wsp. [36] ocenili wpływ trimetazydyny na ukrwienie i funkcję serca u osób z chorobą niedokrwinną spowodowaną ektazjami tętnic wieńcowych, natomiast Feola i wsp. [37] u pacjentów z pozawałowym uszkodzeniem serca. Już po krótkotrwałym okresie leczenia (od 3 dni do 4 tygodni) w kontrolnej bramkowanej scyntygrafii perfuzyjnej zaobserwowano istotny wzrost globalnej frakcji wyrzutowej lewej komory oraz zmniejszenie jej objętości zarówno końcowoskurczowej, jak i końcoworozkurczowej, czemu towarzyszyło zwiększenie wychwytu radioznacznika (MIBI- $Tc^{99m}$ , tetrofosmin- $Tc^{99m}$ ) w obszarach o zachowanej żywotności [14, 38]. Uważa się, że wzrost gromadzenia

izotopu w hibernowanym mięśniu nie wynika ze zwiększenia przepływu wieńcowego, lecz z cytoprotekcyjnego działania trimetazydyny i optymalizacji mitochondrialnej produkcji ATP [14, 39, 40]. Po rewaskularyzacji mięśnia sercowego poprawy funkcji skurczowej oczekuje się w segmentach o zachowanej żywotności. Wykazanie zwiększenia gromadzenia radioznacznika po podaniu trimetazydyny wskazuje na obecność żywotnego mięśnia sercowego i stanowi czynnik rokowniczy poprawy funkcji skurczowej lewej komory po pomostowaniu tętnic wieńcowych lub angioplastyce [14, 41].

El-Kady i wsp. [42] ocenili u pacjentów z potwierdzoną w koronarografii wielonaczyniową chorobą wieńcową i dysfunkcją lewej komory (frakcja wyrzutowa < 50%) wpływ wielomiesięcznego leczenia trimetazydyną. W tym celu u 200 osób wykonano SPECT w spoczynku i podczas wysiłku, a następnie chorych przydzielono losowo do grupy leczonej aktywnie oraz do grupy stosującej placebo. Kontrolne badanie izotopowe wykonano po 2 latach od randomizacji. Oprócz parametrów testu wysiłkowego oraz obserwacji klinicznej analizowano wskaźniki funkcji lewej komory, takie jak grubość ściany w skurczu oraz frakcja wyrzutowa. Na podstawie 5-punktowej skali obliczono wskaźniki zaburzeń perfuzji lewej komory w trakcie wysiłku i podczas spoczynku. Po 24 miesiącach w grupie leczonej aktywnie u 91% chorych odnotowano poprawę wychwytu radioznacznika przez mięsień sercowy zarówno w rejestracji spoczynkowej, jak i w wysiłkowej, czemu towarzyszył wzrost grubości ściany w skurczu oraz 23-procentowe zwiększenie frakcji wyrzutowej lewej komory. Obiektywnej poprawie czynności lewej komory towarzyszyło zmniejszenie nasilenia dolegliwości dławicowych oraz liczby przyjmowanych doraźnie tabletek nitrogliceryny. Większe niż w grupie placebo było także wydłużenie czasu trwania maksymalnego wysiłku oraz czasu do obniżenia odcinka ST.

### Podsumowanie

Stwierdzenie, że trimetazydyna jest lekiem pozbawionym efektu hemodynamicznego może być mylące. Rzeczywiście, w odróżnieniu od innych preparatów nie wpływa ona na częstość akcji serca i wartość ciśnienia tętniczego, jednak poprawia parametry pracy lewej komory, takie jak: frakcja wyrzutowa, skurczowe grubienie oraz regionalna ruchomość ścian, czemu towarzyszy zmniejszenie wymiarów i objętości lewej komory. W wyniku zmiany metabolizmu i cytoprotekcji w obszarze przewlekłego niedokrwienia trimetazydyna zwiększa

gromadzenie radioznacznika w hibernowanym mięśniu. Efekt ten można przypisać poprawie czynności metabolicznej. W wyniku przesunięcia uzyskiwania ATP na korzyść  $\beta$ -oksydacji glukozy trimetazydyna przywraca hemostazę wewnątrzkomórkową, poprawia parametry hemodynamiczne pracy serca, co klinicznie objawia się wzrostem tolerancji wysiłku i jakości życia. Ponadto El-Kady i wsp. [42] w 2-letniej obserwacji stwierdzili mniejszą śmiertelność u chorych leczonych aktywnie, chociaż badania tego nie zaplanowano w celu wykazania różnic w rokowaniu u osób leczonych trimetazydyną w porównaniu z grupą przyjmującą placebo.

### Piśmiennictwo

1. Sack M.N., Harrington L.S., Jonassen A.K., Mjos O.D., Yellon D.M. Coordinate regulation of metabolic enzyme encoding genes during cardiac development and following carvedilol therapy in spontaneously hypertensive rats. *Cardiovasc. Drugs Ther.* 2000; 14: 31–39.
2. Stanley W.C., Lopaschuk G.D., Hall J.L., McCormack J.G. Regulation of myocardial carbohydrate metabolism under normal and ischaemic conditions. Potential for pharmacological interventions. *Cardiovasc. Res.* 1997; 33: 243–257.
3. Stanley W.C. Cardiac energetics during ischaemia and the rationale for metabolic interventions. *Cor. Artery Dis.* 2001; 12 (supl. 1): S3–S7.
4. Gertz E.W., Wisneski J.A., Stanley W.C., Neese R.A. Myocardial substrate utilization during exercise in humans. Dual carbon-labeled carbohydrate isotope experiments. *J. Clin. Invest.* 1988; 82: 2017–2025.
5. McNulty P.H., Jagasia D., Cline G.W. i wsp. Persistent changes in myocardial glucose metabolism *in vivo* during reperfusion of a limited-duration coronary occlusion. *Circulation* 2000; 101: 917–922.
6. Liedtke A.J. Alterations of carbohydrate and lipid metabolism in the acutely ischemic heart. *Prog. Cardiovasc. Dis.* 1981; 23: 321–336.
7. Depre C., Vanoverschelde J.L., Taegtmeyer H. Glucose for the heart. *Circulation* 1999; 99: 578–588.
8. Lopaschuk G.D., Wambolt R.B., Barr R.L. An imbalance between glycolysis and glucose oxidation is a possible explanation for the detrimental effects of high levels of fatty acids during aerobic reperfusion of ischemic hearts. *Pharmacol. Exp. Ther.* 1993; 264: 135–144.
9. Heusch G. Hibernating myocardium. *Physiol. Rev.* 1998; 78: 1055–1085.
10. Pornin M., Harpey C., Allal J., Sellier P., Ourbak P. Lack of effects of trimetazidine on systemic hemodynamics in patients with coronary artery disease:

- a placebo-controlled study. *Clin. Trials Metaanal.* 1994; 29: 49–56.
11. Lopaschuk G.D., Barr R., Thomas P.D., Dyck J.R. Beneficial effects of trimetazidine in ex vivo working ischemic hearts are due to a stimulation of glucose oxidation secondary to inhibition of long-chain 3-ketoacyl coenzyme A thiolase. *Circ. Res.* 2003; 93: e33–e37.
  12. Opie L.H., Bricknell O.L. Role of glycolytic flux in effect of glucose in decreasing fatty-acid-induced release of lactate dehydrogenase from isolated coronary ligated rat heart. *Cardiovasc. Res.* 1979; 13: 693–670.
  13. Kantor P.F., Lucien A., Kozak R., Lopaschuk G.D. The antianginal drug trimetazidine shifts cardiac energy metabolism from fatty acid oxidation to glucose oxidation by inhibiting mitochondrial long-chain 3-ketoacyl coenzyme A thiolase. *Circ. Res.* 2000; 86: 580–588.
  14. Ciavolella M., Greco C., Tavolaro R., Tanzilli G., Scopinaro F., Campa P.P. Acute oral trimetazidine administration increases resting technetium 99m sestamibi uptake in hibernating myocardium. *J. Nucl. Cardiol.* 1998; 5: 128–133.
  15. Cross H.R., Opie L.H., Radda G.K., Clarke K. Is a high glycogen content beneficial or detrimental to the ischemic rat heart? A controversy resolved. *Circ. Res.* 1996; 78: 482–491.
  16. Marzilli M., Klein W.W. Efficacy and tolerability of trimetazidine in stable angina: a meta-analysis of randomized, double-blind, controlled trials. *Cor. Artery Dis.* 2003; 14: 171–179.
  17. Szwed H., Sadowski Z., Elikowski W. i wsp. Combination treatment in stable effort angina using trimetazidine and metoprolol: results of a randomized, double-blind, multicentre study (TRIMPOL II). *TRI-Metazidine in POLand.* *Eur. Heart J.* 2001; 22: 2267–2274.
  18. Dalla-Volta S., Maraglino G., Della-Valentina P., Viena P., Desideri A. Comparison of trimetazidine with nifedipine in effort angina: a double-blind, crossover study. *Cardiovasc. Drugs Ther.* 1990; 4 (supl. 4): 853–859.
  19. Levy S. Combination therapy of trimetazidine with diltiazem in patients with coronary artery disease. Group of South of France Investigators. *Am. J. Cardiol.* 1995; 76: 12B–16B.
  20. Koylan N., Bilge A.K., Adalet K., Mercanoglu F., Buyukozturk K.; TTS Group. Comparison of the effects of trimetazidine and diltiazem on exercise performance in patients with coronary heart disease. The Turkish trimetazidine study (TTS). *Acta Cardiol.* 2004; 59: 644–650.
  21. Manchanda S.C. Treatment of stable angina with low dose diltiazem in combination with the metabolic agent trimetazidine. *Int. J. Cardiol.* 2003; 88: 83–89.
  22. Manchanda S.C., Krishnaswami S. Combination treatment with trimetazidine and diltiazem in stable angina pectoris. *Heart* 1997; 78: 353–357.
  23. Renaud J.F. Internal pH, Na<sup>+</sup>, and Ca<sup>2+</sup> regulation by trimetazidine during cardiac cell acidosis. *Cardiovasc. Drugs Ther.* 1988; 1: 677–686.
  24. Kober G., Pennaforte S., Buck T., Sievert H., Vallbracht C. Myocardial cytoprotection during percutaneous transluminal coronary angioplasty. *Eur. Heart J.* 1993; 14 (supl. G): 6–11.
  25. Kober G., Buck T., Sievert H., Vallbracht C. Myocardial protection during percutaneous transluminal coronary angioplasty: effects of trimetazidine. *Eur. Heart J.* 1992; 13: 1109–1115.
  26. Polonski L., Dec I., Wojnar R., Wilczek K. Trimetazidine limits the effects of myocardial ischaemia during percutaneous coronary angioplasty. *Curr. Med. Res. Opin.* 2002; 18: 389–396.
  27. Fabiani J.N., Ponzio O., Emerit I. i wsp. Cardioprotective effect of trimetazidine during coronary artery graft surgery. *J. Cardiovasc. Surg. (Torino).* 1992; 33: 486–491.
  28. Tunerir B., Colak O., Alatas O., Besogul Y., Kural T., Aslan R. Measurement of troponin T to detect cardioprotective effect of trimetazidine during coronary artery bypass grafting. *Ann. Thorac. Surg.* 1999; 68: 2173–2176.
  29. Lu C., Dabrowski P., Fragasso G., Chierchia S.L. Effects of trimetazidine on ischemic left ventricular dysfunction in patients with coronary artery disease. *Am. J. Cardiol.* 1998; 82: 898–901.
  30. Belardinelli R., Purcaro A. Effects of trimetazidine on the contractile response of chronically dysfunctional myocardium to low-dose dobutamine in ischaemic cardiomyopathy. *Eur. Heart J.* 2001; 22: 2164–2170.
  31. Vitale C., Wajngaten M., Sposato B. i wsp. Trimetazidine improves left ventricular function and quality of life in elderly patients with coronary artery disease. *Eur. Heart J.* 2004; 25: 1814–1821.
  32. Rosano G.M., Vitale C., Sposato B., Mercurio G., Fini M. Trimetazidine improves left ventricular function in diabetic patients with coronary artery disease: a double-blind placebo-controlled study. *Cardiovasc. Diabetol.* 2003; 2: 16.
  33. Di Napoli P., Taccardi A.A., Barsotti A. Long term cardioprotective action of trimetazidine and potential effect on the inflammatory process in patients with ischaemic dilated cardiomyopathy. *Heart* 2005; 91: 161–165.
  34. Fragasso G., Perseghin G., De Cobelli F. i wsp. Effects of metabolic modulation by trimetazidine on left ventricular function and phosphocreatine/adenosine triphosphate ratio in patients with heart failure. *Eur. Heart J.* 2006; 27: 942–948.

35. Szwed H., Sadowski Z., Pachocki R. i wsp. The antiischemic effects and tolerability of trimetazidine in coronary diabetic patients. A substudy from TRIMPOL-1. *Cardiovasc. Drugs Ther.* 1999; 13: 217–222.
36. Okudan B., Ozbek F.M., Dogan A., Ozturk B., Yildiz M. Evaluation of the effect of trimetazidine on Tc-99m methoxyisobutyl isonitrile gated scintigraphy in patients with coronary artery ectasia. *Saudi Med. J.* 2005; 26: 1573–1578.
37. Feola M., Biggi A., Francini A. i wsp. The acute administration of trimetazidine modified myocardial perfusion and left ventricular function in 31 patients with ischaemic ventricular dysfunction. *Int. J. Cardiovasc. Imaging* 2004; 20: 315–320.
38. Spadafora M., Cuocolo A., Golia R. i wsp. Effect of trimetazidine on 99Tcm-tetrofosmin uptake in patients with coronary artery disease. *Nucl. Med. Commun.* 2000; 21: 49–54.
39. Mody F.V., Singh B.N., Mohiuddin I.H. i wsp. Trimetazidine-induced enhancement of myocardial glucose utilization in normal and ischemic myocardial tissue: an evaluation by positron emission tomography. *Am. J. Cardiol.* 1998; 82: 42K–49K.
40. McClellan K.J., Plosker G.L. Trimetazidine. A review of its use in stable angina pectoris and other coronary conditions. *Drugs* 1999; 58: 143–157.
41. Feola M., Biggi A., Vado A. i wsp. The usefulness of adenosine 99mTc tetrofosmin SPECT for the diagnosis of left anterior descending coronary artery disease in patients with chest pain and left bundle branch block. *Nucl. Med. Commun.* 2004; 25: 265–269.
42. El-Kady T., El-Sabban K., Gabaly M., Sabry A., Abdel-Hady S. Effects of trimetazidine on myocardial perfusion and the contractile response of chronically dysfunctional myocardium in ischemic cardiomyopathy: a 24-month study. *Am. J. Cardiovasc. Drugs* 2005; 5: 271–278.