

Zabieg przezskórnej naprawy niedomykalnej zastawki mitralnej za pomocą systemu MitraClip (Abbott)

Adam Sukiennik

Katedra i Klinika Kardiologii i Chorób Wewnętrznych *Collegium Medicum* im. Ludwika Rydygiera w Bydgoszczy, Uniwersytet Mikołaja Kopernika w Toruniu

Streszczenie

Istotna niedomykalność zastawki mitralnej jest jedną z najczęstszych nabytych wad zastawkowych o wzrastającej częstości występowania. Preferowaną metodą leczenia jest operacyjna naprawa zastawki, jednak jak dotąd wykonuje się ją zbyt rzadko mimo obiektywnych korzyści płynących z takiego zabiegu. Ponadto z powodu współistnienia przeciwwskazań do operacji duża liczba chorych, zwłaszcza starszych, nie jest operowana. Potencjalne korzyści z przezskórnego leczenia niedomykalności zastawki dwudzielnej za pomocą systemu MitraClip to zmniejszona chorobowość, szybszy powrót do zdrowia, krótszy czas hospitalizacji, a także możliwość zastosowania w grupie chorych obarczonych dużym ryzykiem operacyjnym. Jak pokazują doświadczenia z przeprowadzonych dotąd na świecie oraz od niedawna w Polsce zabiegów, jest to metoda bezpieczna, o dużej skuteczności klinicznej. (Folia Cardiologica Excerpta 2010; 5, 5: 274–282)

Słowa kluczowe: zastawka mitralna, wady zastawkowe, implant MitraClip

Niedomykalność zastawki mitralnej

Dane epidemiologiczne pokazują, że umiarkowana i ciężka niedomykalność zastawki mitralnej jest najczęstszą chorobą zastawkową w Stanach Zjednoczonych [1], a w Europie znajduje się na drugim miejscu wśród wad serca wymagających operacji [2]. Częstość występowania tej wady zwiększa się z wiekiem i ocenia się, że obecnie choruje na nią 2–2,5 mln osób w Stanach Zjednoczonych, a liczba ta podwoi się w 2030 roku z powodu zwiększenia liczby i starzenia się populacji [1].

Przyczynę niedomykalności zastawki mitralnej klasyfikuje się zwykle jako niedokrwienną (konsekwencja choroby wieńcowej) i nie-niedokrwienną. Przyczyny i mechanizm powstawania niedomykal-

ności nie są synonimami i często jedna przyczyna wywołuje niedomykalność w różny sposób [3]. Mechanizmy powstania niedomykalności dzieli się na czynnościowe (zastawka jest niezmienną, a niedomykalność jest wywołana przez remodeling lewej komory) i organiczne (na zastawce są obecne zmiany organiczne), a najczęściej wykorzystywanym podziałem jest podział według Carpentiera [4]. Głównymi przyczynami niedomykalności zastawki mitralnej leczonej chirurgicznie w krajach zachodnich są w 60–70% zmiany degeneracyjne zastawki, następnie choroba niedokrwienna serca w 20%, zapalenie wsierdza w 2–5% i choroba reumatyczna w 2–5% [5–7]. W populacji chorych nieleczonych chirurgicznie prawdopodobnie najczęściej występuje przyczyna niedokrwienna [8].

Adres do korespondencji: Dr n. med. Adam Sukiennik, Katedra i Klinika Kardiologii i Chorób Wewnętrznych, *Collegium Medicum* im. Ludwika Rydygiera w Bydgoszczy, Uniwersytet Mikołaja Kopernika w Toruniu, ul. M. Skłodowskiej-Curie 9, 85–094 Bydgoszcz, tel.: (52) 585 40 23, faks: (52) 585 40 24, e-mail: adamsuk@cm.umk.pl

Preferowaną metodą leczenia chirurgicznego niedomykalności zastawki mitralnej jest naprawa tej zastawki. Rodzaj chirurgicznej korekcji wady zależy zarówno od przyczyny, jak i mechanizmu niedomykalności [4]. Jak pokazało badanie *Euro Heart Survey*, częstość operacyjnych zabiegów naprawczych wynosi 46%, a 54% to zabiegi wymiany zastawki [2]. W badaniu tym wykazano ponadto, że znaczącej liczby pacjentów nie operuje się z powodu zwiększonego ryzyka operacyjnego, zwłaszcza w grupie osób w starszym wieku z upośledzoną funkcją lewej komory i chorobami towarzyszącymi [2]. W rezultacie większości chorych nie leczy się chirurgicznie, a ich stan kliniczny się pogarsza i w znacznym stopniu przyczynia się do wystąpienia przewlekłej niewydolności serca. Mimo że wielu z nich umiera w ciągu kilku miesięcy/lat po odstąpieniu od operacji, obciążenie ekonomiczne dla systemu opieki zdrowotnej jest znaczące. Większość chorych jest ponownie hospitalizowana, często w sposób długotrwały, a po wypisaniu do domu wymaga znacznych wysiłków leczniczych i opiekuńczych. Jakość życia tych chorych jest zła i obciążona dużą śmiertelnością.

Historia naturalna niedomykalności zastawki mitralnej

Historia naturalna niedomykalności mitralnej zależy od jej stopnia [9], przyczyny wywołującej [10] i stopnia dysfunkcji lewej komory [11]. Wydaje się, że u wielu pacjentów objawy mogą nie występować przez wiele lat [12]. Wśród chorych z łagodną niedomykalnością mitralną stwierdza się niestałą częstość progresji do ciężkiej niedomykalności, która, jak się wydaje, nie zależy od stosowanej terapii farmakologicznej [13]. W przypadkach przewlekłej ciężkiej niedomykalności zastawki mitralnej istnieje stała częstość pogarszania się stanu klinicznego, w konsekwencji u około 5–10% pacjentów rocznie stwierdza się poważne objawy kliniczne, kliniczne wskazania do operacji i/lub zgon [12, 14]. Może do tego dojść przy nieobecności prognostycznie istotnych wskaźników, takich jak na przykład dysfunkcja lewej komory, co wskazuje, że wcześniejsza interwencja, przed wystąpieniem wyraźnych zmian strukturalnych, mogłaby poprawić rokowanie u tych pacjentów [14]. Jednakże wybór sposobu leczenia bezobjawowych pacjentów z ciężką niedomykalnością zastawki mitralnej pozostaje kontrowersyjny, mimo ostatnich opinii o konieczności wykonania wcześniejszej operacji, jeżeli naprawa zastawki może być przeprowadzona z dużym odsetkiem powodzenia [15].

Rokowanie w przypadku niedomykalności zastawki mitralnej leczonej zachowawczo i po leczeniu operacyjnym jest różne w zależności od tego, czy przyczyna jest organiczna czy czynnościowa. Naturalny przebieg kliniczny wady organicznej jest słabo poznany. Dawniejsze badania (przed erą echokardiografii) chorych z niedomykalnością umiarkowaną do ciężkiej wskazywały na szeroki przedział 5-letniej przeżywalności: 27–97%, a roczna częstość zdarzeń sercowych wynosiła 6–15% [3]. W prospektywnym badaniu z długim okresem obserwacji bezobjawowych chorych z ciężką niedomykalnością zastawki mitralnej wykazano zwiększoną umieralność w trakcie leczenia zachowawczego [9]. Predyktorami zgonu były wiek (≥ 50 lat) i ciężka niedomykalność zastawki mitralnej (efektywna powierzchnia ujścia fali zwrotnej ≥ 40 mm²). W innych badaniach gorsze rokowanie dotyczyło pacjentów leczonych zachowawczo, u których występowały objawy [w III i IV klasie NYHA (*New York Heart Association*), nawet obecnej przejściowo] [11, 16], obniżona frakcja wyrzutowa [11, 16, 17], ciężka niedomykalność zastawki mitralnej z efektywną powierzchnią ujścia fali zwrotnej przekraczającą lub równą 40 mm² [9], oraz pacjentów ze wskaźnikami aktywacji hormonalnej [18].

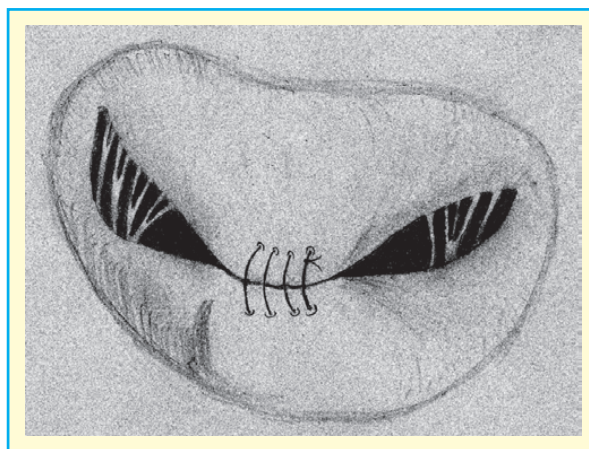
Naturalny przebieg niedomykalności czynnościowej również nie został dobrze poznany. Jest sprawą dyskusyjną, czy niedomykalność sama z siebie wpływa na gorsze rokowanie, czy też jest wyznacznikiem pogorszenia się funkcji lewej komory. Istnieje jednak sporo danych obserwacyjnych [19–21] i uzyskanych w badaniach klinicznych [22] potwierdzających związek ciężkiej niedomykalności z gorszym rokowaniem, niezależnie od frakcji wyrzutowej (EF, *ejection fraction*), wieku chorych czy objawów klinicznych. W odróżnieniu od wady organicznej nawet niewielka czynnościowa niedomykalność mitralna obciąża rokowanie [20, 22]. U pacjentów z efektywną powierzchnią ujścia fali zwrotnej przekraczającą 20 mm² ryzyko zgonu jest 2-krotnie większe, a ryzyko wystąpienia niewydolności serca — 4-krotnie większe niż u osób z podobnym uszkodzeniem lewej komory, ale bez niedomykalności mitralnej [8, 23].

Leczenie operacyjne niedomykalności zastawki mitralnej

Preferowaną metodą chirurgicznego leczenia niedomykalności zastawki mitralnej jest naprawa tej zastawki [24]. W porównaniu z wymianą zastawki przewaga naprawy wyraża się w poprawie przeży-

walności, zachowaniu funkcji lewej komory, braku konieczności przewlekłej antykoagulacji i mniejszej liczbie powikłań [25, 26]. Celem chirurgicznej naprawy zastawki mitralnej jest przywrócenie prawidłowej funkcji płatków mitralnych i rozmiaru pierścienia mitralnego. Mimo przewagi naprawy zastawki mitralnej nad jej wymianą, technikę tę wykonuje się zbyt rzadko, bo tylko w około 50% przypadków, chociaż u około 90% pacjentów istnieją warunki do przeprowadzenia zabiegu naprawczego [27, 28]. Według amerykańskich wytycznych wskazaniami klinicznymi do leczenia kardiochirurgicznego są: każda ostra niedomykalność zastawki dwudzielnej, przewlekła objawowa ciężka niedomykalność zastawki mitralnej mimo prawidłowej funkcji lewej komory (NYHA II–IV) oraz przewlekła bezobjawowa ciężka niedomykalność zastawki mitralnej, gdy wystąpi pogorszenie funkcji lewej komory ($EF < 60\%$) lub powiększenie jej wymiarów (końcowoskurczowy wymiar lewej komory ≥ 40 mm) [24, 29]. Akceptowalne jest również podjęcie ryzyka zabiegu u pacjentów bez objawów z przewlekłą ciężką niedomykalnością zastawki mitralnej z zachowaną funkcją i wymiarami lewej komory, gdy ośrodek kardiochirurgiczny ma doświadczenie w zabiegach naprawczych zastawki mitralnej, a przewidywana konieczność wymiany zastawki wynosi mniej niż 10%. Pozostałe wskazania kliniczne do zabiegu kardiochirurgicznego u pacjentów bez objawów to wystąpienie migotania przedsionków lub nadciśnienie płucne (skurczowe ciśnienie w tętnicy płucnej > 50 mm Hg w spoczynku lub > 60 mm Hg w trakcie wysiłku). Zabieg naprawczy jest również wskazany u chorych z pierwotną wadą zastawkową i ciężką rozstrzenią lewej komory (końcoworozkurczowy wymiar lewej komory > 55 mm) lub ciężką dysfunkcją lewej komory ($EF < 30\%$). Zabieg naprawczy polega na anuloplastyce pierścienia mitralnego lub naprawie płatków mitralnych, a najczęściej na połączeniu obu tych zabiegów.

Wyniki leczenia operacyjnego zależą od czynników zależnych od pacjenta, stanu klinicznego i metody operacyjnej. Wczesna pooperacyjna śmiertelność po leczeniu chorych z wadą organiczną zależy głównie od wieku chorych i wynosi około 1% w grupie chorych poniżej 65. rż., 2% w grupie 65–75-letków i 4–5% u osób powyżej 75 rż. [30, 31]. Zwiększona śmiertelność występuje także w grupie pacjentów z ciężkimi objawami przed operacją [32] lub niewydolnością serca, podczas gdy frakcja wyrzutowa ma mniejsze znaczenie [33]. Chociaż nie przeprowadzono żadnego badania porównującego wyniki naprawy zastawki z jej wymianą, z badań obserwacyjnych wynika, że głównym czynnikiem



Rycina 1. Zabieg izolowanej naprawy płatków mitralnych metodą „brzeg-do-brzegu”

determinującym rokowanie długoterminowe jest naprawa zastawki [34, 35], która pozwala przywrócić oczekiwaną długość życia [9] i prowadzi do zmniejszenia ryzyka rozwoju niewydolności serca po operacji [25, 35, 36].

Rokowanie po operacji chorych z czynnościową niedomykalnością mitralną jest nadal niezadowalające z powodu wysokiego odsetka późnej śmiertelności i niewydolności serca [36, 37]. Przewaga korzyści z naprawy zastawki nad jej wymianą jest dyskusyjna w tej grupie pacjentów, ponieważ niedomykalność mitralna często nawraca po zabiegu naprawczym z powodu postępującego remodelingu lewej komory [38–41].

Jak pokazują dane z dużych rejestrów, wielu pacjentów, u których występują objawy, z ciężką niedomykalnością mitralną nie jest operowanych, zwykle z powodu wysokiego ryzyka operacyjnego spowodowanego podeszłym wiekiem i chorobami współistniejącymi [42]. Ponadto u operowanych chorych zabieg naprawczy nie zawsze się wykonuje i często nie jest on możliwy do przeprowadzenia [43].

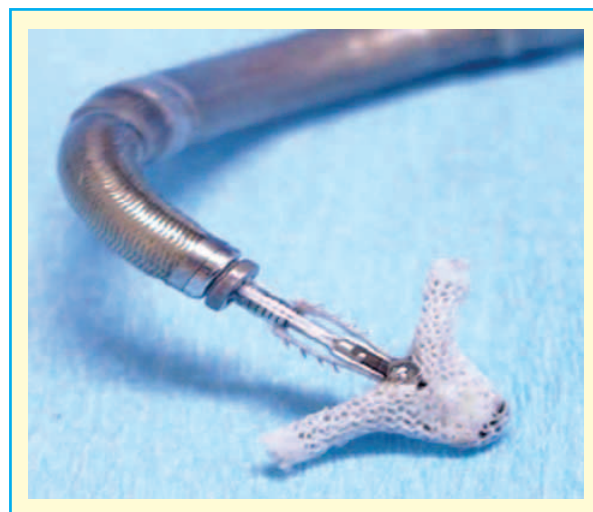Zabieg izolowanej naprawy płatków mitralnych metodą „brzeg-do-brzegu” został wprowadzony w 1991 roku przez Alfieriego do naprawy wypadania przedniego płatka mitralnego [44, 45]. Operacja polega na szyciu obu płatków mitralnych w części centralnej w celu zwiększenia kontaktu płatków przedniego i tylnego, co prowadzi do zmniejszenia niedomykalności (ryc. 1). Technika ta jest przydatna także w wypadaniu płatka tylnego lub obu płatków. Wykonana po zabiegu dwuuściowa zastawka mitralna zwykle nie powoduje zwężenia ujścia mitralnego, nawet w połączeniu z anuloplastyką, i w efekcie jej powierzchnia ujścia jest zmniejszona

o około 40–50% (z 4–6 cm² do ok. 3 cm²) bez istotnego gradientu rozkurczowego przez zastawkę. Odległa ocena pooperacyjna pokazuje brak występowania zwężenia zastawki. Wyniki pierwszych operacji (w dużej mierze połączonych z anuloplastyką) w grupie 121 pacjentów były dobre: śmiertelność wewnątrzszpitalna wyniosła 1,6%, przeżywalność 6-letnia — 92%, a większość chorych (> 80%) zakwalifikowano do I lub II klasy według NYHA [45]. Wyniki izolowanej naprawy płatków mitralnych bez anuloplastyki, analizowane w mniejszej grupie pacjentów, były również dobre [46]. Późniejsze zabiegi wykonywano z dobrymi rezultatami także u osób z degeneracyjną i z niedokrwienną postacią niedomykalności zastawki mitralnej. Jak do tej pory na świecie przeprowadzono około 1500 takich zabiegów z czasem obserwacji do 12 lat [46, 47]. Publikowane odsetki śmiertelności po zabiegu są podobne do śmiertelności po innych, częściej wykonywanych operacyjnych zabiegach naprawczych zastawki mitralnej. Na tej metodzie wzoruje się metoda przeszkórnego leczenia niedomykalności zastawki mitralnej.

Przeskórna naprawa niedomykalnej zastawki mitralnej za pomocą systemu MitraClip (Abbott)

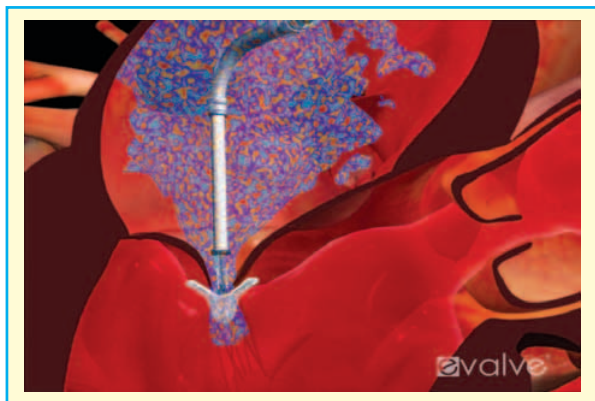
System MitraClip został zaprojektowany do przeszkórnej naprawy niedomykalności zastawki mitralnej na bijącym sercu jako alternatywa dla konwencjonalnej operacji kardiologicznej. Potencjalne korzyści z przeszkórnego leczenia niedomykalności zastawki mitralnej to zmniejszona chorobowość, szybszy powrót do zdrowia i krótszy czas hospitalizacji. Procedurę wykonuje się w odpowiednio przystosowanej pracowni hemodynamicznej przy wykorzystaniu monitorowania za pomocą echokardiografii przezprzełykowej i fluoroskopii [48, 49]. Zabieg przeprowadza się w znieczuleniu ogólnym. W większości ośrodków procedurę wykonuje interdyscyplinarny zespół złożony z kardiologa interwencyjnego, echokardiografisty, anestezjologa i kardi chirurga.

System MitraClip składa się z implantu (ryc. 2), cewnika wprowadzającego oraz systemu wprowadzania implantu, który pozwala na umieszczenie go na płatkach zastawki mitralnej, powodując ich permanentne zbliżenie, czego rezultatem jest powstanie dwuujściowej zastawki mitralnej. Implant jest zamocowany do dystalnej części systemu wprowadzającego. W celu dojścia do lewego przedsionka wykorzystuje się standardową procedurę nakłucia przegrody międzyprzedsionkowej, przeprowadzaną

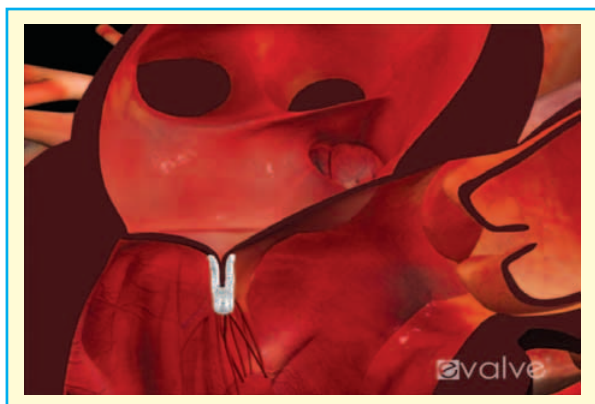

Rycina 2. System wprowadzający z implantem MitraClip (Abbott) (dzięki uprzejmości Abbott Vascular)

przez kardiologa interwencyjnego. Po wykonaniu punkcji transseptalnej podaje się heparynę niefrakcjonowaną w dawce 100 j.m./kg, aby uzyskać czas krzepnięcia po aktywacji (ACT, *activated clotting time*) 250–350 s, który jest utrzymywany potem przez cały czas zabiegu. Poprzez założony przez żyłę udową cewnik umieszcza się w lewym przedsionku system wprowadzający z zamocowanym implantem w części dystalnej. Za pomocą określonych manipulacji z wykorzystaniem mechanizmów sterujących urządzenia implant jest pozycjonowany około 1 cm nad zastawką mitralną, w miejscu powstawania fali zwrotnej obrazowanej za pomocą echokardiografii z użyciem doplera znakowanego kolorem. Następnie implant jest otwierany do 180° i ustawiany prostopadłe do linii koaptacji płatków, po czym przez zastawkę mitralną wprowadza się go do lewej komory. Po kolejnym sprawdzeniu prostopadłego ustawienia do linii koaptacji implant jest wycofywany w kierunku lewego przedsionka w celu „uchwycenia” płatków zastawki mitralnej i po skutecznym uchwyceniu płatków zamyka się go do około 60°. Za pomocą określonych projekcji w echokardiografii przezprzełykowej z wykorzystaniem metody Dopplera ocenia się efektywność zbliżenia płatków i redukcję fali zwrotnej (do $\leq 2+$) oraz redukcję pola powierzchni zastawki mitralnej (ryc. 3). W przypadku niezadowolających wyników implant może zostać przemieszczony i ponownie zaczepiony na płatkach zastawki mitralnej. Jeżeli ocena wyników jest zadowolająca, implant jest zamykany całkowicie i następnie uwalniany z systemu wprowadzającego (ryc. 4).



Rycina 3. System wprowadzający z implantem umieszczony w miejscu fali zwrotnej, przygotowany do uchwycenia płatków mitralnych (dzięki uprzejmości Abbott Vascular)



Rycina 4. Uwolniony implant łączący płatki zastawki mitralnej (dzięki uprzejmości Abbott Vascular)

W sytuacji gdy redukcja fali zwrotnej nie jest wystarczająca przy użyciu jednego implantu, można zastosować drugi bądź nawet trzeci w celu osiągnięcia zadowalającego wyniku. W takim przypadku echokardiografista ocenia, czy efektywna powierzchnia zastawki jest wystarczająca na uwolnienie kolejnego implantu bez ryzyka powstania stenozы mitralnej. W razie niepowodzenia zabiegu, a także wystąpienia powikłań w większości przypadków możliwe jest przeprowadzenie operacyjnego zabiegu naprawy zastawki [50–52]. Leczenie farmakologiczne po zabiegu obejmuje podawanie kwasu acetylosalicylowego w dawce 100 mg/d. przez 3 miesiące (wg niektórych autorów do końca życia) oraz kłopidogrelu w dawce 75 mg/d. przez 1–3 miesiące (bez dawki nasycającej). Pacjentom, którzy wymagają przewlekłej antykoagulacji, na przykład z powodu przewlekłego migotania przedsionków, podaje się kwas acetylosalicylowy i lek z grupy antagonistów witaminy K. Czas hospitalizacji po niepowikłanym zabiegu wynosi zwykle 2–3 dni. Wadą metody przezskórnej jest brak możliwości wykonania anuloplastyki w trakcie jednej procedury [44].

Wskazania i przeciwwskazania do przezskórnej naprawy zastawki mitralnej za pomocą systemu MitraClip

Kliniczne wskazania do zabiegu, oparte na badaniach EVEREST, zebrano w tabeli 1. W tabeli 2 wyszczególniono specyficzne przeciwwskazania do zabiegu oceniane za pomocą badania echokardiograficznego.

Tabela 1. Wskazania i przeciwwskazania do implantacji MitraClip (z badania EVEREST) [53]

Wskazania
<ol style="list-style-type: none"> 1. Kandydat do chirurgicznego zabiegu naprawczego lub wymiany zastawki mitralnej 2. Umiarkowanie ciężka (3+) do ciężkiej (4+) niedomykalność zastawki mitralnej, objawowa z EF > 25% i końcowoskurczowym wymiarem lewej komory ≤ 55 mm lub bezobjawowa i co najmniej: <ul style="list-style-type: none"> — EF > 25–60% — końcowoskurczowy wymiar lewej komory ≥ 40–55 mm — wystąpienie migotania przedsionków — nadciśnienie płucne definiowane jako skurczowe ciśnienie w tętnicy płucnej > 50 mm Hg w spoczynku lub > 60 mm Hg w trakcie wysiłku
Przeciwwskazania
Niedawno przebyty zawał serca Jakakolwiek operacja w ciągu ostatnich 30 dni Pole powierzchni ujścia mitralnego < 4 mm ² Niewydolność nerek (stężenie kreatyniny > 2,5 mg/dl) Zapalenie wsierdzia Reumatyczna choroba serca

EF (*ejection fraction*) — frakcja wyrzutowa

Tabela 2. Przeciwwskazania do implantacji MitraClip z oceny echokardiograficznej

Przeciwwskazania anatomiczne (badanie echokardiograficzne)
Długość koaptacji (<i>coaptation length</i>) ≤ 2 mm
Głębokość koaptacji (<i>coaptation depth</i>) > 11 mm
Przerwa w koaptacji płatków (<i>flail gap</i>) > 10 mm
Szerokość wypadającego płatka (<i>flail width</i>) > 15 mm

System MitraClip — wyniki badań klinicznych

Po wykonaniu pierwszych zabiegów na zwierzętach [54, 55] zaprojektowano badanie I fazy EVEREST, z którego opublikowano wyniki dotyczące pierwszych 27 pacjentów [56]. U wszystkich chorych stwierdzono umiarkowaną do ciężkiej niedomykalność zastawki mitralnej (3+ lub 4+). Wykluczono pacjentów z etiologią reumatyczną lub infekcyjną, powiększeniem lub dysfunkcją lewej komory (końcowoskurczowy wymiar lewej komory > 55 mm, EF $< 30\%$), ciężkimi zwapnieniami w pierścieniu mitralnym lub powierzchnią ujścia mitralnego wynoszącą mniej niż 4 mm^2 . Kandydaci do leczenia mieli centralną falę zwrotną, zlokalizowaną między środkowymi segmentami przedniego i tylnego płatka mitralnego oraz spełniali przyjęte kryteria anatomiczne (ryc. 2). U 93% pacjentów niedomykalność zastawki mitralnej miała etiologię degeneracyjną, a u 7% — niedokrwienną. Implant założono skutecznie u 24 osób (89%), a u pozostałych 3 nie założono go z powodu niedostatecznej redukcji fali zwrotnej. U 3 pacjentów nastąpiło częściowe uwolnienie się płatka mitralnego z implantu (chorzy ci byli skutecznie operowani). Średni czas pobytu w szpitalu wyniósł 2,5 dnia.

W 2009 roku opublikowano wyniki obserwacji 3-letniej po zabiegu 107 osób z grupy EVEREST i przedrandomizacyjnej grupy badania EVEREST II [53, 57]. W tej grupie znaleźli się pacjenci z etiologią degeneracyjną lub mieszaną (79%) i tylko 21% chorych z niedomykalnością czynnościową. Jeden implant wszczepiono u 65 pacjentów (61%), 2 — u 2 pacjentów. Z powodu braku redukcji fali zwrotnej lub powikłań nakłucia przegrody międzyprzedsionkowej nie wszczepiono implantu 11 chorym. Powikłaniami w obserwacji wewnątrzszpitalnej (łącznie u 10 pacjentów) były: krwawienia wymagające transfuzji, powikłania po nakłuciu przegrody przedsionkowej, przedłużona wentylacja. Jedna osoba z grupy wysokiego ryzyka [*Society of Thoracic Surgeons* (STS) score 18,3%] zmarła (nie wszczepiono u niej implantu). U 10 pacjentów wystąpiło częściowe uwolnienie się implantu. Zabieg był skuteczny

u 74% osób (definiowany jako redukcja fali zwrotnej do $\leq 2+$). W obserwacji odległej przeżywalność 3-letnia wyniosła 90,1%, a bez operacji kardiologicznej 76,3%.

W czasie kongresu *American College of Cardiology* w Atlancie, który odbył się 14 marca 2010 roku, a następnie w trakcie warsztatów EuroPCR w Paryżu w maju tego samego roku prezentowano częściowe wyniki badania EVEREST II [58]. Jest to badanie II fazy porównujące rezultaty leczenia przezskórnego z wynikami leczenia chirurgicznego (z randomizacją 2:1). Do badania włączono 279 pacjentów (184 w grupie MitraClip i 95 w kontrolnej grupie kardiologicznej) leczonych w 37 ośrodkach. W badaniu zaprojektowano 5-letnią obserwację kliniczną i echokardiograficzną. U pacjentów z grupy MitraClip istotnie częściej występowały objawy niewydolności serca, poza tym grupy nie różniły się pod względem innych parametrów. Punkty końcowe obejmowały parametry oceniające zarówno bezpieczeństwo, jak i skuteczność leczenia. W grupie MitraClip skuteczny zabieg (oceniany jako fala zwrotna $\leq 2+$ przy wypisie) wykonano u 137/178 (77%) pacjentów, a w grupie kontrolnej operowano 80 chorych z 86-procentową częstością operacji naprawczej. Analiza porównująca grupy zgodnie z protokołem wykazała, że częstość dużych zdarzeń niepożądanych (zgon, rozległy udar mózgu, reoperacja zastawki mitralnej, natychmiastowa/pilna operacja, zawał serca, niewydolność nerek, powikłania miejscowe, wentylacja mechaniczna > 48 godzin, nowo powstałe utrwalone migotanie przedsionków, bakteremia, powikłania ze strony przewodu pokarmowego wymagające leczenia operacyjnego, przetoczenie ≥ 2 j. krwi) w obserwacji 30-dniowej wyniosła 9,6% w grupie MitraClip i 57% w grupie kontrolnej ($p < 0,0001$) (w analizie *intention to treat* i po zamianie przyjętego wyjściowo w protokole punktu końcowego z „przetoczenie ≥ 2 j. krwi” na „duże krwawienia” odpowiednio 8,3% v. 42,6%, $p < 0,0001$). Nie wykazano różnic w grupie chorych z degeneracyjną niedomykalnością zastawki mitralnej w porównaniu z czynnościową. Skuteczność kliniczna (brak zgonu, operacji kardiologicznej lub reoperacji oraz fali zwrotnej $> 2+$) w obserwacji

12-miesięcznej wyniosła 72,4% w grupie MitraClip i 87,8% w grupie kontrolnej ($p = 0,0012$) (w analizie *intention to treat* odpowiednio 66,9% *v.* 74,2%, $p = 0,0005$). W obu grupach wykazano poprawę funkcji lewej komory, wydolności w klasie NYHA oraz jakości życia, niezależnie od etiologii niedomykalności.

W prowadzonym równolegle rejestrze 78 pacjentów wysokiego ryzyka wyniki 1-roczonej obserwacji wykazały istotne zmniejszenie się wymiarów lewej komory, zmniejszenie liczby hospitalizacji o 45% oraz poprawę w zakresie przeżywalności z 55,3% do 76,4% ($p < 0,037$ *v.* dobrana grupa kontrolna) [58].

Franzen i wsp. opublikowali niedawno wczesne wyniki wszczęcia implantu MitraClip w grupie pacjentów z niedomykalnością zastawki mitralnej z wysokim ryzykiem operacyjnym [59]. Do prospektywnego badania o charakterze obserwacyjnym włączono 51 chorych z umiarkowanie ciężką lub ciężką niedomykalnością mitralną i wskaźnikami dużego ryzyka operacyjnego: 27 pacjentów miało logistyczny EuroSCORE przekraczający 20 lub STS score powyżej 12, u pozostałych 24 wskaźniki zwiększonego ryzyka operacyjnego były inne (m.in. choroba nowotworowa, poprzednie operacje kardiochirurgiczne, zespół słabości, udar mózgu). Przyczyną niedomykalności była w 69% wada czynnościowa, a u 31% chorych wada organiczna. Kryteriów włączenia do badania EVEREST nie spełniało 69% badanych (grupa EVEREST-) z powodu wymiaru końcowoskurczowego lewej komory przekraczającego 60 mm u 34% chorych, frakcji wyrzutowej poniżej 20% u 29% osób, pola powierzchni ujścia mitralnego mniejszego niż 4 mm² u 31% pacjentów oraz braku spełnienia innych kryteriów anatomicznych u pozostałych 33% badanych (u 34% chorych zanotowano więcej niż jedno kryterium wykluczające). Za kryteria dyskwalifikujące z zabiegu przyjęto pole powierzchni ujścia mitralnego mniejsze lub równe 2 cm², znaczne wypadanie płatków mitralnego (szerokość prolapsu > 25 mm, przerwa w koaptacji płatków > 20 mm) oraz aktywne zapalenie wsierdza. Zabieg wszczęcia implantu był skuteczny u 49 chorych, spośród których u 14 implantowano 2, a u 1 — 3 implanty (częściej w grupie EVEREST-). W trakcie zabiegu stan pacjentów był stabilny hemodynamicznie i nie wystąpiły żadne poważne powikłania. Zmniejszenie stopnia niedomykalności o 1 stopień uzyskano u 16 osób, o 2 stopnie u 24, a o 3 stopnie u 9 pacjentów. Wyjściowo prawie wszystkim badanym przyporządkowano III lub IV klasę NYHA, a po zabiegu u 30 nastąpiła poprawa o 1 klasę, zaś u 14 o 2 klasy NYHA. Po zabiegu

u żadnego z pacjentów nie stwierdzono objawów w IV klasie NYHA, a tylko 16 (33%) przyporządkowano III klasę NYHA. Powikłania, które wystąpiły w trakcie hospitalizacji dotyczyły 18% chorych i były to: częściowe uwolnienie się implantu u 2 osób, niewielkie uszkodzenie mitralnego aparatu zastawkowego u 2 osób, krwaki w miejscu wkłucia u 2 osób, zapalenie płuc u 2 osób i u 1 chorego krwawienie z przewodu pokarmowego.

Swoje doświadczenia z zabiegów wszczęcia implantów MitraClip przedstawiły także dwa włoskie ośrodki i dotyczyły one grupy 31 pacjentów włączonych zgodnie z kryteriami badania EVEREST [60]. U wszystkich chorych ryzyko operacyjne było wysokie (w tym 23% EuroSCORE > 20%, pozostali — inne czynniki zwiększonego ryzyka związanego z krążeniem pozaustrojowym). Osiemnaście (58%) chorych miało wadę czynnościową, a pozostałych 13 (42%) wadę organiczną. Zabieg był skuteczny u wszystkich pacjentów, a spośród nich 19 (61%) implantowano 1 implant, pozostałym 2 implanty. Poważne powikłania w obserwacji 30-dniowej wystąpiły u 2 osób: 1 chory zmarł 2 tygodnie po zabiegu w następstwie krwawienia z przewodu pokarmowego, a u 1 pacjenta wystąpiła tamponada serca w wyniku zabiegu nakłucia przegrody międzyprzedsionkowej, wymagająca drenażu chirurgicznego (mimo to implant udało się skutecznie wszczęć). U chorych w 30. dniu po zabiegu zaobserwowano zmniejszenie niedomykalności mitralnej: w grupie 28 chorych z niedomykalnością zastawki mitralnej 4+ przed zabiegiem 18 osób miało niedomykalność śladową do łagodnej, 9 — łagodną do umiarkowanej, a 1 — umiarkowaną do umiarkowanie ciężkiej. Stwierdzono także korzystną poprawę wymiarów i objętości końcowoskurczowej lewej komory w 30-dniowym badaniu echokardiograficznym oraz poprawę kliniczną stanu pacjentów: z wyjściowo III/IV klasy NYHA u 87% chorych po zabiegu wszyscy znaleźli się w klasie I/II NYHA.

Osobnym zagadnieniem jest możliwość przeprowadzenia skutecznego operacyjnego zabiegu naprawczego po zabiegu wszczęcia implantu MitraClip (skutecznym, nieskutecznym lub powikłanym). Wydaje się, że w większości przypadków można wykonać operację naprawczą [50, 52], w tym także wiele miesięcy po zabiegu (najdłuższy opisany przypadek to ponad 5 lat od zabiegu) [61]. Opisanano także przypadek skomplikowanego zabiegu operacyjnej naprawy zastawki spowodowanej jej uszkodzeniem w trakcie zabiegu wszczęcia implantu MitraClip [51]. W badaniu EVEREST II z grupy MitraClip operowano jak dotąd 37 pacjentów

(28 z powodu nieudanego zabiegu i 9 w obserwacji odległej). Zabieg naprawczy wykonano u 54% chorych i zaobserwowano, że czynnikami ryzyka wymiany zastawki były wiek i złożona patologia zastawki mitralnej [58].

Do tej pory na świecie wszczepiono około 1500 implantów MitraClip i nie zanotowano ani jednego przypadku uwolnienia się implantu prowadzącego do embolizacji. Pierwsze w Polsce trzy skuteczne zabiegi wykonano w maju tego roku w Zabrze [62], następne trzy skuteczne zabiegi przeprowadzono w sierpniu w Bydgoszczy. Podejmuje się skuteczne próby implantacji MitraClip w przypadkach ostrej niedomykalności mitralnej spowodowanej pozawałowym pęknięciem mięśnia brodawkowatego czy pęknięciem nici ścięgnistej. W dotychczasowym arsenale sposobów leczenia niedomykalności zastawki mitralnej znajdowały się leczenie zachowawcze i operacyjne, a wybór metody zależał od oceny przewagi korzyści i bezpieczeństwa leczenia operacyjnego. Wszystko wskazuje na to, że zastosowanie systemu MitraClip będzie trzecią opcją terapeutyczną leczenia chorych z niedomykalnością zastawki mitralnej.

Piśmiennictwo

- Nkomo V.T., Gardin J.M., Skelton T.N. i wsp. Burden of valvular heart diseases: a population-based study. *Lancet* 2006; 368: 1005–1011.
- Lung B., Gohlke-Bärwolf C., Tornos P. i wsp. A prospective survey of patients with valvular heart disease in Europe: The Euro Heart Survey on Valvular Heart Disease. *Eur. Heart J.* 2003; 24: 1231–1243.
- Enriquez-Sarano M., Akins C.W., Vahanian A. Mitral regurgitation. *Lancet* 2009; 373: 1382–1394.
- Carpentier A. Cardiac valve surgery — the „French correction”. *J. Thorac. Cardiovasc. Surg.* 1983; 86: 323–337.
- Olson L.J., Subramanian R., Ackermann D.M. i wsp. Surgical pathology of the mitral valve: a study of 712 cases spanning 21 years. *Mayo Clin. Proc.* 1987; 62: 22–34.
- Enriquez-Sarano M., Freeman W.K., Tribouilloy C.M. i wsp. Functional anatomy of mitral regurgitation: accuracy and outcome implications of transesophageal echocardiography. *J. Am. Coll. Cardiol.* 1999; 34: 1129–1136.
- Monin J.L., Dehant P., Roiron C. i wsp. Functional assessment of mitral regurgitation by transthoracic echocardiography using standardized imaging planes diagnostic accuracy and outcome implications. *J. Am. Coll. Cardiol.* 2005; 46: 302–309.
- Bursi F., Enriquez-Sarano M., Jacobsen S.J. i wsp. Mitral regurgitation after myocardial infarction: a review. *Am. J. Med.* 2006; 119: 103–112.
- Yiu S.F., Enriquez-Sarano M., Tribouilloy C. i wsp. Quantitative determinants of the outcome of asymptomatic mitral regurgitation. *N. Engl. J. Med.* 2005; 352: 875–883.
- Gillinov A.M., Blackstone E.H., Rajeswaran J. i wsp. Ischemic versus degenerative mitral regurgitation: does etiology affect survival? *Ann. Thorac. Surg.* 2005; 80: 811–819; dyskusja: 809.
- Ling L.H., Enriquez-Sarano M., Seward J.B. i wsp. Clinical outcome of mitral regurgitation due to flail leaflet. *N. Engl. J. Med.* 1996; 335: 1417–1423.
- Rosenhek R., Rader F., Klaar U. i wsp. Outcome of watchful waiting in asymptomatic severe mitral regurgitation. *Circulation* 2006; 113: 2238–2244.
- Enriquez-Sarano M., Basmadjian A.J., Rossi A. i wsp. Progression of mitral regurgitation: a prospective Doppler echocardiographic study. *J. Am. Coll. Cardiol.* 1999; 34: 1137–1144.
- Rosen S.E., Borer J.S., Hochreiter C. i wsp. Natural history of the asymptomatic/minimally symptomatic patient with severe mitral regurgitation secondary to mitral valve prolapse and normal right and left ventricular performance. *Am. J. Cardiol.* 1994; 74: 374–380.
- Griffin B.P. Timing of surgical intervention in chronic mitral regurgitation: is vigilance enough? *Circulation* 2006; 113: 2169–2172.
- Grigioni F., Enriquez-Sarano M., Ling L.H. i wsp. Sudden death in mitral regurgitation due to flail leaflet. *J. Am. Coll. Cardiol.* 1999; 34: 2078–2085.
- Avierinos J.F., Gersh B.J., Melton L.J. i wsp. Natural history of asymptomatic mitral valve prolapse in the community. *Circulation* 2002; 106: 1355–1361.
- Detaint D., Messika-Zeitoun D., Avierinos J.F. i wsp. B-type natriuretic peptide in organic mitral regurgitation: determinants and impact on outcome. *Circulation* 2005; 111: 2391–2397.
- Bursi F., Enriquez-Sarano M., Nkomo V.T. i wsp. Heart failure and death after myocardial infarction in the community: the emerging role of mitral regurgitation. *Circulation* 2005; 111: 295–301.
- Grigioni F., Enriquez-Sarano M., Zehr K.J. i wsp. Ischemic mitral regurgitation: long-term outcome and prognostic implications with quantitative Doppler assessment. *Circulation* 2001; 103: 1759–1764.
- Lancellotti P. i wsp. Prognostic importance of exercise-induced changes in mitral regurgitation in patients with chronic ischemic left ventricular dysfunction. *Circulation* 2003; 108: 1713–1717.
- Lamas G.A., Mitchell G.F., Flaker G.C. i wsp. Clinical significance of mitral regurgitation after acute myocardial infarction. Survival and Ventricular Enlargement Investigators. *Circulation* 1997; 96: 827–833.
- Grigioni F., Enriquez-Sarano M., Zehr K.J. i wsp. Contribution of ischemic mitral regurgitation to congestive heart failure after myocardial infarction. *J. Am. Coll. Cardiol.* 2005; 45: 260–267.
- Bonow R.O., Carabello B.A., Kanu C. i wsp. ACC/AHA 2006 guidelines for the management of patients with valvular heart disease: a report of the American College of Cardiology/American Heart Association Task Force on Practice Guidelines (writing Committee to Revise the 1998 guidelines for the management of patients with valvular heart disease) developed in collaboration with the Society of Cardiovascular Anesthesiologists endorsed by the Society for Cardiovascular Angiography and Interventions and the Society of Thoracic Surgeons. *J. Am. Coll. Cardiol.* 2006; 48: e1–e148.
- Enriquez-Sarano M., Schaff H.V., Orszulak T.A. i wsp. Valve repair improves the outcome of surgery for mitral regurgitation. A multivariate analysis. *Circulation* 1995; 91: 1022–1028.
- Grossi E.A., Goldberg J.D., LaPietra A. i wsp. Ischemic mitral valve reconstruction and replacement: comparison of long-term survival and complications. *J. Thorac. Cardiovasc. Surg.* 2001; 122: 1107–1124.
- Savage E.B., Ferguson T.B., DiSesa V.J. Use of mitral valve repair: analysis of contemporary United States experience re-

- ported to the Society of Thoracic Surgeons National Cardiac Database. *Ann. Thorac. Surg.* 2003; 75: 820–825.
28. Oliveira J.M., Antunes M.J. Mitral valve repair: better than replacement. *Heart* 2006; 92: 275–281.
 29. Bonow R.O., Carabello B.A., Chatterjee K. i wsp. 2008 focused update incorporated into the ACC/AHA 2006 guidelines for the management of patients with valvular heart disease: a report of the American College of Cardiology/American Heart Association Task Force on Practice Guidelines (Writing Committee to revise the 1998 guidelines for the management of patients with valvular heart disease). Endorsed by the Society of Cardiovascular Anesthesiologists, Society for Cardiovascular Angiography and Interventions, and Society of Thoracic Surgeons. *J. Am. Coll. Cardiol.* 2008; 52: e1–e142.
 30. Detaint D., Sundt T.M., Nkomo V.T. i wsp. Surgical correction of mitral regurgitation in the elderly: outcomes and recent improvements. *Circulation* 2006; 114: 265–272.
 31. DiGregorio V., Zehr K.J., Orszulak T.A. i wsp. Results of mitral surgery in octogenarians with isolated nonrheumatic mitral regurgitation. *Ann. Thorac. Surg.* 2004; 78: 807–813; dyskusja: 813–814.
 32. Tribouilloy C.M., Enriquez-Sarano M., Schaff H.V. i wsp. Impact of preoperative symptoms on survival after surgical correction of organic mitral regurgitation: rationale for optimizing surgical indications. *Circulation* 1999; 99: 400–405.
 33. Enriquez-Sarano M., Tajik A.J., Schaff H.V. i wsp. Echocardiographic prediction of survival after surgical correction of organic mitral regurgitation. *Circulation* 1994; 90: 830–837.
 34. Shuhaiber J., Anderson R.J. Meta-analysis of clinical outcomes following surgical mitral valve repair or replacement. *Eur. J. Cardiothorac. Surg.* 2007; 31: 267–275.
 35. Mohty D., Orszulak T.A., Schaff H.V. i wsp. Very long-term survival and durability of mitral valve repair for mitral valve prolapse. *Circulation* 2001; 104 (12 supl. 1): I1–I7.
 36. Enriquez-Sarano M., Schaff H.V., Orszulak T.A. i wsp. Congestive heart failure after surgical correction of mitral regurgitation. A long-term study. *Circulation* 1995; 92: 2496–2503.
 37. Grossi E.A. i wsp. Late results of isolated mitral annuloplasty for „functional” ischemic mitral insufficiency. *J. Card. Surg.* 2001; 16: 328–332.
 38. Matsunaga A., Tahta S.A., Duran C.M. Failure of reduction annuloplasty for functional ischemic mitral regurgitation. *J. Heart Valve Dis.* 2004; 13: 390–397; dyskusja: 397–398.
 39. Hung J., Papakostas L., Tahta S.A. i wsp. Mechanism of recurrent ischemic mitral regurgitation after annuloplasty: continued LV remodeling as a moving target. *Circulation* 2004; 110 (11 supl. 1): II85–II90.
 40. Gillinov A.M., Wierup P.N., Blackstone E.H. i wsp. Is repair preferable to replacement for ischemic mitral regurgitation? *J. Thorac. Cardiovasc. Surg.* 2001; 122: 1125–1141.
 41. McGee E.C., Gillinov A.M., Blackstone E.H. i wsp. Recurrent mitral regurgitation after annuloplasty for functional ischemic mitral regurgitation. *J. Thorac. Cardiovasc. Surg.* 2004; 128: 916–924.
 42. Mirabel M., lung B., Baron G. i wsp. What are the characteristics of patients with severe, symptomatic, mitral regurgitation who are denied surgery? *Eur. Heart J.* 2007; 28: 1358–1365.
 43. Gammie J.S., O'Brien S.M., Griffith B.P., Ferguson T.B., Peterson E.D. Influence of hospital procedural volume on care process and mortality for patients undergoing elective surgery for mitral regurgitation. *Circulation* 2007; 115: 881–887.
 44. Alfieri O., Maisano F., De Bonis M. i wsp. The double-orifice technique in mitral valve repair: a simple solution for complex problems. *J. Thorac. Cardiovasc. Surg.* 2001; 122: 674–681.
 45. Maisano F., Torracca L., Oppizzi M. i wsp. The edge-to-edge technique: a simplified method to correct mitral insufficiency. *Eur. J. Cardiothorac. Surg.* 1998; 13: 240–245; dyskusja: 245–246.
 46. Maisano F., Vigano G., Blasio A. i wsp. Surgical isolated edge-to-edge mitral valve repair without annuloplasty: clinical proof of the principle for an endovascular approach. *EuroIntervention* 2006; 2: 181–186.
 47. Maisano F., Caldarola A., Blasio A. i wsp. Midterm results of edge-to-edge mitral valve repair without annuloplasty. *J. Thorac. Cardiovasc. Surg.* 2003; 126: 1987–1997.
 48. Foster E., Wasserman H.S., Gray W. i wsp. Quantitative assessment of severity of mitral regurgitation by serial echocardiography in a multicenter clinical trial of percutaneous mitral valve repair. *Am. J. Cardiol.* 2007; 100: 1577–1583.
 49. Silvestry F.E., Rodriguez L.L., Herrmann H.C. i wsp. Echocardiographic guidance and assessment of percutaneous repair for mitral regurgitation with the Evalve MitraClip: lessons learned from EVEREST I. *J. Am. Soc. Echocardiogr.* 2007; 20: 1131–1140.
 50. Argenziano M., Skipper E., Heimansohn D. i wsp. Surgical revision after percutaneous mitral repair with the MitraClip device. *Ann. Thorac. Surg.* 2010; 89: 72–80; dyskusja: 80.
 51. Geidel S., Ostermeyer J., Lass M., Schmoeckel M. Complex surgical valve repair after failed percutaneous mitral intervention using the MitraClip device. *Ann. Thorac. Surg.* 2010; 90: 277–279.
 52. Dang N.C., Aboodi M.S., Sakaguchi T. i wsp. Surgical revision after percutaneous mitral valve repair with a clip: initial multicenter experience. *Ann. Thorac. Surg.* 2005; 80: 2338–2342.
 53. Feldman T., Kar S., Rinaldi M. i wsp. Percutaneous mitral repair with the MitraClip system: safety and midterm durability in the initial EVEREST (Endovascular Valve Edge-to-Edge REpair Study) cohort. *J. Am. Coll. Cardiol.* 2009; 54: 686–694.
 54. Luk A., Butany J., Ahn E. i wsp. Mitral repair with the Evalve MitraClip device: histopathologic findings in the porcine model. *Cardiovasc. Pathol.* 2009; 18: 279–285.
 55. St Goar F.G., Fann J.I., Komtebedde J. i wsp. Endovascular edge-to-edge mitral valve repair: short-term results in a porcine model. *Circulation* 2003; 108: 1990–1993.
 56. Feldman T., Wasserman H.S., Herrmann H.C. i wsp. Percutaneous mitral valve repair using the edge-to-edge technique: six-month results of the EVEREST Phase I Clinical Trial. *J. Am. Coll. Cardiol.* 2005; 46: 2134–2140.
 57. Mauri L., Garg P., Massaro J. i wsp. The EVEREST II Trial: design and rationale for a randomized study of the evalve mitral clip system compared with mitral valve surgery for mitral regurgitation. *Am. Heart J.* 2010; 160: 23–29.
 58. Feldman T. EVEREST clinical trial summary in room Bagatelle in EuroPCR. Paryż, 27.05.2010.
 59. Franzen O., Baldus S., Rudolph V. i wsp. Acute outcomes of MitraClip therapy for mitral regurgitation in high-surgical-risk patients: emphasis on adverse valve morphology and severe left ventricular dysfunction. *Eur. Heart J.* 2010; 31: 1373–1381.
 60. Tamburino C., Ussia G.P., Maisano F. i wsp. Percutaneous mitral valve repair with the MitraClip system: acute results from a real world setting. *Eur. Heart J.* 2010; 31: 1382–1389.
 61. Rogers J.H., Yeo K.K., Carroll J.D. i wsp. Late surgical mitral valve repair after percutaneous repair with the MitraClip system. *J. Card. Surg.* 2009; 24: 677–681.
 62. Kalarus Z., Kukulski T., Lekston A. i wsp. Metodyka i bezpieczeństwo zabiegu przeznaczeniowej redukcji ciężkiej pozawałowej niedomykalności mitralnej metodą MitraClip u 3 chorych wysokiego ryzyka leczenia operacyjnego — pierwsze polskie doświadczenia. *Kardiologia Pol.* 2010; 68: 729–735.