

Zastosowanie testu wysiłkowego w ocenie prognostycznej u pacjentów z kardiomiopatią przerostową

Use of exercise test in prognostic assessment of patients with hypertrophic cardiomyopathy

Gabriela Parol

I Katedra i Klinika Kardiologii Warszawskiego Uniwersytetu Medycznego

Streszczenie

Kardiomiopatia przerostowa (HCM) jest genetycznie uwarunkowaną chorobą miokardium wiążącą się ze zwiększonym ryzykiem nagłego zgonu. Bardzo często przebiega z zawężaniem drogi odpływu lewej komory, co w istotny sposób wpływa na zwiększenie tego ryzyka. Jedną z metod oceny prognostycznej pacjentów z HCM to test wysiłkowy, który ma trzy podstawowe zastosowania w tym przypadku: stwierdzenie obecności zawężania drogi odpływu lewej komory u pacjentów bez zawężania w spoczynku, próba identyfikacji osób ze współistniejącą chorobą wieńcową oraz ustalenie wskaźników wysokiego ryzyka dysfunkcji lewej komory indukowanej wysiłkiem, co ma odzwierciedlenie w odpowiedzi ciśnienia tętniczego na wysiłek. Dwie pierwsze sytuacje wymagają dodatkowo zastosowania metod obrazowych. Test wysiłkowy u pacjentów bez istotnego zawężania w spoczynku wydaje się bezpieczną metodą w ocenie prognostycznej. Dokładna ocena odpowiedzi ciśnienia tętniczego w trakcie obciążenia wysiłkiem może wiele wniesić w zakresie reklasyfikacji chorych do grup niskiego bądź wyższego ryzyka.

Słowa kluczowe: kardiomiopatia przerostowa, zawężanie w drodze odpływu lewej komory, nieprawidłowa odpowiedź ciśnienia tętniczego na wysiłek

(Folia Cardiologica 2014; 9, 1: 86–90)

Wstęp

Kardiomiopatia przerostowa (HCM, *hypertrophic cardiomyopathy*) jest genetycznie uwarunkowaną chorobą miokardium dziedziczną w sposób autosomalny dominujący, wiążącą się z podwyższonym ryzykiem nagłego zgonu sercowego. Często przebiega z zawężaniem drogi odpływu lewej komory. Echokardiograficzne kryteria diagnostyczne HCM obejmują obecność koncentrycznego lub segmentalnego pogrubienia ściany mięśnia sercowego większego lub równego 15 mm, przy braku poszerzenia jamy lewej komory. Zmianom tym często towarzyszy skurczowe zawężanie śródkomorowe. Ważne jest, by wykluczyć inne choroby

prowadzące do przerostu miokardium (źle kontrolowane nadciśnienie tętnicze czy zwężenie zastawki aortalnej). Duże znaczenie kliniczne ma rozróżnienie postaci zawężającej od niezawężającej, na podstawie obecności lub braku gradientu w drodze odpływu lewej komory w warunkach spoczynkowych lub po prowokacji, na przykład wysiłkiem, ocenianych metodą echokardiografii dopplerowskiej. Zawężanie ma charakter dynamiczny i może zmieniać stopień nasilenia w zależności od warunków (wysiłek, obfity posiłek, spożycie alkoholu, zmiana pozycji ciała), a obecność gradientu w drodze odpływu lewej komory jest odpowiedzialna za głośny skurczowy szmer wyrzutu słyszalny nad koniuszkiem serca. Wśród pacjentów z postacią zawężającą

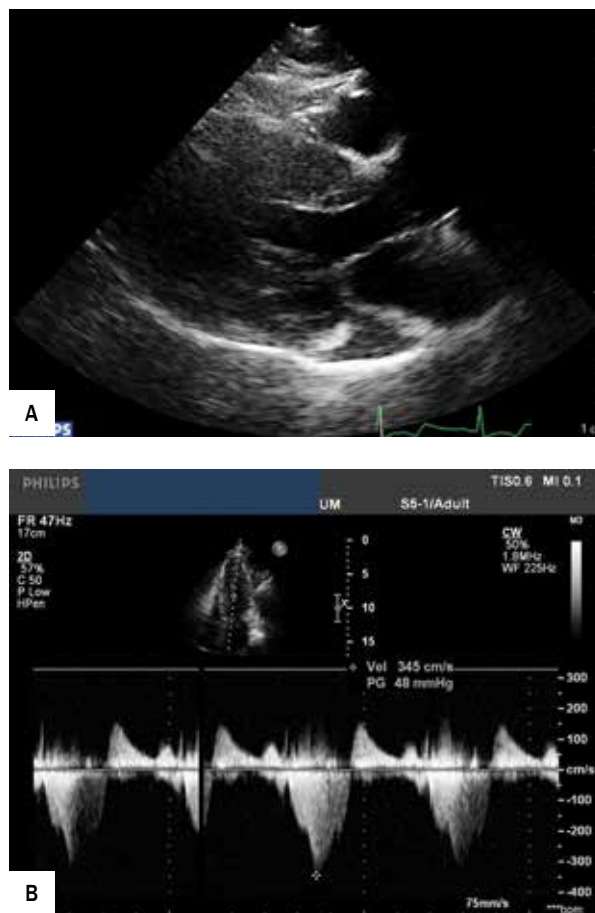
Tabela 1. Czynniki ryzyka nagłego zgonu sercowego u chorych na kardiomiopatię przerostową [3]

Główne
Zatrzymanie czynności serca (migotanie komór)
Spontaniczny trwały częstoskurcz komorowy
Przedwczesny nagły zgon sercowy w wywiadach rodzinnych
Niewyjaśnione omdlenie
Grubość ściany lewej komory 30 mm
Nieprawidłowe ciśnienie tętnicze w trakcie wysiłku fizycznego
Nietrwały częstoskurcz komorowy (w badaniu holterowskim)
Możliwe u poszczególnych chorych
Migotanie przedsionków
Niedokrwienie mięśnia sercowego
Zawężanie drogi odpływu lewej komory
Mutacja związana z dużym ryzykiem
Intensywny wysiłek fizyczny (wyczynowy)

wyróżnia się trzy grupy hemodynamiczne: 1) z gradientem w drodze odpływu ponad 30 mm Hg w warunkach spoczynkowych; 2) z gradientem w drodze odpływu poniżej 30 mm Hg w spoczynku i ponad 30 mm Hg po prowokacji; 3) z postacią niezawężającą – gradientem poniżej 30 mm Hg zarówno w spoczynku, jak i po obciążeniu [1]. W ostatniej wersji wytycznych amerykańskich dotyczących wykonywania testów wysiłkowych eksperci, wypowiadając się na temat istoty bezpieczeństwa wykonywania testu wysiłkowego, umieścili HCM na liście względnych przeciwwskazań do wykonania testu wysiłkowego [2], jednak w dokumencie opisującym wspólne stanowisko ekspertów *American College of Cardiology (ACC)* i *European Society of Cardiology (ESC)* dotyczące HCM podnosi się znaczenie testu wysiłkowego u osób z tym schorzeniem w ocenie reakcji ciśnienia tętniczego na wysiłek [3]. Nieprawidłowa reakcja ciśnienia tętniczego na wysiłek figuruje na liście czynników ryzyka nagłego zgonu sercowego u pacjentów z HCM (patrz również tab. 1).

Opis przypadku

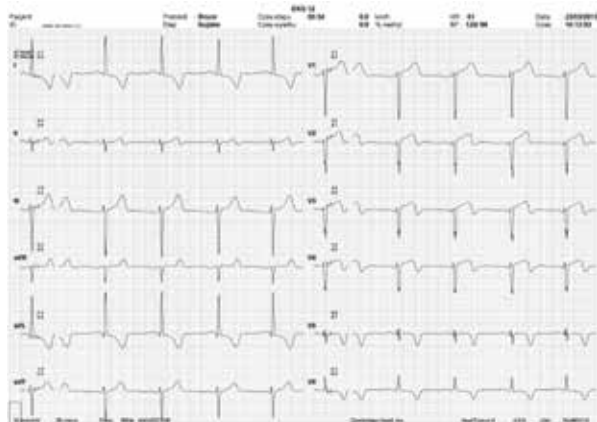
Mężczyzna w wieku 64 lat z rozpoznaną HCM z zawężaniem drogi odpływu lewej komory – wymiar rozkurczowy przegrody międzykomorowej (IVSd, *intraventricular septum diastolic diameter*) równy 2,2 cm, wymiar rozkurczowy ściany tylnej lewej komory (PWd, *posterior wall diastolic diameter*) równy 1,2 cm, prędkość maksymalna w drodze odpływu lewej komory ($V_{maks.}$) wynosząca 3,5 m/s i maksymalny skurczowy gradientem w drodze odpływu lewej komory wynoszący 48 mm Hg (ryc. 1) – został skierowany do pracowni testów wysiłkowych w celu oceny prognostycznej.



Rycina 1. Badanie echokardiograficzne: **A.** Projektcja przymostkowa w osi długiej. Widoczne pogrubienie mięśnia lewej komory w obrębie przegrody międzykomorowej i ściany dolno-bocznej; **B.** Projektcja koniuszkowa czterojamowa (zmodyfikowana). Ocena gradientu w drodze odpływu lewej komory. Dzięki uprzejmości zespołu Pracowni Echokardiografii I Katedry i Kliniki Kardiologii WUM

W wywiadach stwierdzono między innymi: zawał serca ściany przedniej przebyty przed 3 tygodniami leczony angioplastyką gałęzi przedniej zstępującej z implantacją stentu uwalniającego substancję antyproliferacyjną, nadciśnienie tętnicze, HCM rozpoznaną po raz pierwszy przed 3 tygodniami w trakcie hospitalizacji z powodu zawału serca, dodatni wywiad rodzinny w kierunku HCM, hipercholesterolemię leczoną statyną, czynny nikotynizm. Pacjent przyjmował następujące leki: kwas acetylosalicylowy 75 mg/dobę, kłopidogrel 75 mg/dobę, karwedilol 2 razy 6,25 mg/dobę, chinapril 2 razy 5 mg/dobę, eplerenon 25 mg/dobę, atorwastatynę 40 mg/dobę, pantoprazol 40 mg/dobę. U chorego nie występowały dolegliwości dławicowe ani nie stwierdzono istotnego pogorszenia tolerancji wysiłku.

W badaniu przedmiotowym ciśnienie tętnicze wynosiło 120/70 mm Hg, czynność serca była miarowa 67/min, osłuchowo nad polami płucnymi nie stwierdzono nieprawidłowości, słyszalny był natomiast szmer skurczowy nad



Rycina 2. Spoczynkowy zapis EKG wykonywany w pozycji stojącej przed rozpoczęciem testu wysiłkowego

sercem. W spoczynkowym zapisie elektrokardiograficznym (EKG) (ryc. 2), wykonanym w pozycji stojącej przed rozpoczęciem przez pacjenta testu wysiłkowego, zarejestrowano: rytm zatokowy 67/min, lewogram, cechy przerostu lewej komory, redukcję załamek R w odprowadzeniach przedsercowych (wynikającą najpewniej z przebytego zawału ściany przedniej), ujemne załamki T w odprowadzeniach znad ściany bocznej (wynikające najpewniej z przerostu lewej komory). Badanie zakończono z powodu zmęczenia po niespełna 7 minutach wysiłku na bieżni ruchomej według protokołu Bruce'a przy obciążeniu 8,2 METs. Pacjent osiągnął submaksymalny limit tętna. Nie zgłaszał bólu w klatce piersiowej ani nie zarejestrowano zaburzeń rytmu serca. Na szczycie wysiłku obserwowano pogłębienie wyjściowych zmian odcinka ST do maksymalnie 1,5 mm w odprowadzeniach V5–V6 (ryc. 3). Odpowiedź ciśnienia tętniczego na wysiłek była prawidłowa (ryc. 4).


Dyskusja

Zastosowanie testu wysiłkowego u pacjentów z kardiomiopatią przerostową

Istnieją trzy podstawowe cele zastosowania testu wysiłkowego u pacjentów z HCM: stwierdzenie obecności zawężania drogi odpływu lewej komory bez zawężania w spoczynku, próba identyfikacji osób ze współistniejącą chorobą wieńcową oraz ustalenie wskaźników wysokiego ryzyka dysfunkcji lewej komory indukowanej wysiłkiem, co ma odzwierciedlenie w odpowiedzi ciśnienia tętniczego na wysiłek. Dwie pierwsze sytuacje wymagają dodatkowo zastosowania metod obrazowych.

Odpowiedź ciśnienia tętniczego

Nieprawidłowa reakcja ciśnienia tętniczego na wysiłek jest definiowana jako osłabiona lub wręcz hipotensyjna reakcja wskazująca na niestabilność hemodynamiczną podczas



Rycina 3. Podsumowanie testu wysiłkowego – ocena zmian odcinka ST

maksymalnego obciążenia wysiłkiem. Nieprawidłowa odpowiedź ciśnienia tętniczego (w przypadku zastosowania zwykłego lub zmodyfikowanego protokołu Bruce'a) jest definiowana jako wzrost ciśnienia mniejszy niż 20 mm Hg w stosunku do wyjściowego lub spadek przekraczający 20 mm Hg w stosunku do wartości maksymalnej i wskazuje na wysokie ryzyko nagłego zgonu sercowego oraz wymaga dalszej stratyfikacji [4, 5]. Za mechanizm leżący u podłoża nieprawidłowej reakcji ciśnienia tętniczego u pacjentów z HCM uważa się spadek objętości wyrzutowej i frakcji wyrzutowej podczas obciążenia wysiłkiem. U pacjentów z bardziej nasiloną nieprawidłową odpowiedzią ciśnienia tętniczego na wysiłek znacząco większy był spadek objętości wyrzutowej [6, 7]. Uznaje się, że nieprawidłowa odpowiedź presyjna ma większą wartość predykcyjną u pacjentów poniżej 50. roku życia, a prawidłowa reakcja ciśnienia tętniczego wskazuje na niskie ryzyko.

Ocena współistnienia choroby wieńcowej

Obecność przerostu lewej komory wyraża się zazwyczaj zmianami odcinka ST w zapisie EKG. Występowanie tych zmian prowadzi do zmniejszenia specyficzności zmian odcinka ST w przypadku podejrzenia współistnienia

Raport badania wysiłkowego											
I Katedra i Klinika Kardiologii VVUM 02-097 VWarszawa, ul. Banacha 1A											
Dane pacjenta											
Pacjent	:							Data	:	22/03/2013	
ID	:							Czas	:	10:13:20	
Adres	:	ICD9-89.41, ICD10-I25.2, *									
Lek. kierujący	:										
Wskazania	:	ocena rezerwy wieńcowej									
Data urodzenia	:	01/01/1949	Wiek*	:	64	Leczenie	:	ASA,,			
Wysokość	:	168 cm.	Płeć	:	M		:	Plavix,,			
Waga	:	69 kg.		:			:	Dilatrend ,12,5 mg,			
Lekarz	:									:	Accupro,5 mg,x2
Technik	:									:	Inspira,25 mg,
Uwagi	:	STEMI ant PCI GPZ +DES 27.2.2013, Kardiomiopatia przerostowa									
Tabela wyników											
Etap	Etap Czas	Faza Czas	Pręśność (Km/h)	Nachyl. (%)	METS	HR	BP	RPP	ST wart. V6 (mm)	Uwagi	
Supine	01:32		0.8	0.0	1.0	66	120/80	79	-0.3		
Etap 1	03:00	03:30	2.7	10.0	4.6	120	160/80	192	-1.0		
Etap 2	03:00	06:00	4.0	12.0	7.0	128	170/80	218	-1.5		
Etap 3	00:45	06:45	5.5	14.0	8.2	135			-1.8		
Odpozc.	01:48	06:45	0.0	0.0	2.0	87	210/90	183	-0.6		
Odpozc.	03:00	06:45	0.0	0.0	1.0	83	180/80	149	-0.5		
Odpozc.	06:00	06:45	0.0	0.0	1.0	76	160/85	122	-0.7		
Opis badania											
Protokół	:	Bruce	Rodzaj badania	:	Bieżnia						
Czas wysiłku	:	06:45	Przyczyna	:	Duszność						
			Wynik MTWA	:	- 0						
Maks HR	:	136 (Etap 3 00:42)	Maks. BP	:	210 / 90						
% HR max	:	87 % z 156	Szczyt wysiłku	:	8.2 METS						
Szczyt RPP	:	286	Maks. obniżenie ST	:	1.6 mm w V6 (Etap 3 00:36)						
Opis	:										
Badanie przerwane po ok. 7 min przy 8,2 METs z powodu duszności. W trakcie badania bez zaburzeń rytmu serca i bez bólu w klatce piersiowej. Pacjent osiągnął submaksymalny limit tetna. W wyjściowym EKG brak progresji załamki R w V1-V5, ujemne załamki T w I, aVL, V4-V6. W trakcie wysiłku obniżenie ST w V5-V6 maksymalnie o 1,5mm - ocena niedokrwienia utrudniona ze względu na zmiany w spoczynkowym EKG i kardiomiopatię przerostową. Prawidłowy wzrost ciśnienia w trakcie wysiłku. Próba klinicznie ujemna.											
Podpis:									Date:		
		Cambridge Heart, Inc.			HearTwave II			4.0.8	x3d		

Rycina 4. Podsumowanie i opis testu wysiłkowego

choroby wieńcowej. Z tego powodu ocena niedokrwienia za pomocą testu wysiłkowego u pacjentów z HCM jest utrudniona. W takiej sytuacji zaleca się obciążeniowe badanie obrazowe.

Dawniej za potencjalny marker niedokrwienia uznawano poszerzenie zespołów QRS indukowane wysiłkiem [8]. W jednym z badań, wśród pacjentów z HCM bez zawężania w drodze odpływu lewej komory, oceniano zmiany czasu trwania zespołu QRS w trakcie wysiłku na bieżni ruchomej. Za nieprawidłowe uznawano wydłużenie zespołu QRS o 3 ms. Wyniki odnoszono do badania koronarograficznego, w którym stwierdzano obecność zmian zawężających światło tętnic wieńcowych o 70%. Ustalono, że wartość predykcyjna metody wynosi 88%. Brano również pod uwagę zmiany odcinka ST, ale za bardziej specyficzne uznawano obniżenie odcinka ST większe lub równe 2,5 mm. Średnia nieprawidłowa odpowiedź zespołu QRS wynosiła 21 ± 15 ms, co sugeruje, że zmiany te mogą być zauważone nawet wzrokowo, bez zastosowania skanera optycznego [9].

Ocena zawężania drogi odpływu lewej komory

Obecność istotnego gradientu śródkomorowego wskazuje na podwyższone ryzyko zgonu i pozwala identyfikować chorych, którzy potencjalnie odnieśliby korzyść z leczenia zabiegowego. Wydaje się, że próba Valsalwy wykonana podczas spoczynkowego badania echokardiograficznego nie umożliwia doszacowania stopnia zawężania drogi odpływu lewej komory. W jednym z badań tylko 40% osób z tych, które wygenerowały gradient podczas wysiłku, generowało gradient przekraczający 30 mm Hg w badaniu spoczynkowym podczas próby Valsalwy. Co więcej, wartość gradientu wywołanego podczas tej próby zwykle była mniejsza niż podczas wysiłku. Na tej podstawie zasugerowano, że echokardiografia wysiłkowa powinna być rutynowym badaniem u pacjentów z HCM bez zawężania drogi odpływu lewej komory w spoczynku. O ile jest wiadomym, że obecność gradientu spoczynkowego wiąże się z złym rokowaniem, to nie jest całkiem jasne, czy obecność gradientu indukowanego wysiłkiem

również wiąże się z taką samą prognozą. Tak czy inaczej, istotny gradient w drodze odpływu lewej komory podczas wysiłku pozwala klasyfikować pacjentów do grupy z zawężaniem [10].

Podsumowanie

Test wysiłkowy u pacjentów z HCM, bez istotnego zawężania w drodze odpływu (gradient spoczynkowy < 30 mm Hg) wydaje się badaniem bezpiecznym i przydatnym w identyfikacji chorych z gradientem indukowanym wysiłkiem fizycznym. Taka sytuacja nakazuje klasyfikować pacjentów do grupy z postacią zawężającą. Poza tym dokładna ocena odpowiedzi ciśnienia tętniczego w trakcie obciążenia wysiłkiem

może wiele wnieść w zakresie reklasyfikacji chorych do grup niskiego bądź wyższego ryzyka.

Brak nieprawidłowej reakcji ciśnienia tętniczego w odpowiedzi na wysiłek w przypadku opisanego wyżej pacjenta może wskazywać na niskie ryzyko, choć sama obecność istotnego spoczynkowego gradientu w drodze odpływu lewej komory (48 mm Hg) nakazuje przeprowadzenie dalszej stratyfikacji ryzyka u tego pacjenta. W zakresie oceny niedokrwienia obserwowano zmiany odcinka ST, ale – jak to ujęto w opisie badania – wyjściowe zmiany odcinka ST istotnie utrudniają ich interpretację i w celu uzyskania bardziej miarodajnej oceny niedokrwienia u tego pacjenta należałoby wykonać obciążeniowe badanie obrazowe.

Abstract

Hypertrophic cardiomyopathy is a genetically determined disease of myocardium that implies increased risk of sudden death. It often coexists with left ventricle outflow tract obstruction, which substantially increases that risk. Exercise testing can be used in prognostic assessment of individuals suffering from hypertrophic cardiomyopathy. There are three clinical instances for which exercise testing has clinical value in patients with HCM: defining the presence of outflow tract obstruction in patients with no gradient at rest, attempt to identify patients with coexistent coronary artery disease and defining presence of the high-risk indicator of exercise-induced myocardial dysfunction, which may be reflected by an abnormal blood pressure response. The first and third instances require exercise testing with imaging. Only in the third situation is exercise testing without imaging useful. Exercise testing seems to be a safe method in prognostic assessment of patients with hypertrophic cardiomyopathy with no outflow tract obstruction at rest. Assessment of blood pressure response to exercise can contribute a lot in reclassification of patients to lower or higher risk groups.

Key words: hypertrophic cardiomyopathy, left ventricle outflow tract obstruction, abnormal blood pressure response to exertion

(Folia Cardiologica 2014; 9, 1: 86–90)

Piśmiennictwo

1. Morise A.P. Exercise testing in nonatherosclerotic heart disease: hypertrophic cardiomyopathy, valvular heart disease and arrhythmias. *Circulation* 2011; 123: 216–225.
2. Gibbons R.J., Balady G.J., Bricker J.T. i wsp. ACC/AHA 2002 guideline update for exercise testing: a report of the American College of Cardiology/American Heart Association Task Force on Practice Guidelines (Committee on Exercise Testing). *Circulation* 2002; 106: 1883–1892.
3. Maron B.J., Mc Kenna W.J., Danielson G.K. i wsp. ACC/ESC clinical expert consensus document on hypertrophic cardiomyopathy: a report of the American College of Cardiology Task Force on Clinical Expert Consensus Documents and the European Society of Cardiology Committee for Practice Guidelines (Committee to Develop an Expert Consensus Document on Hypertrophic Cardiomyopathy). *J. Am. Coll. Cardiol.* 2003; 42: 1687–1713.
4. Maki S., Ikeda H., Muro A. i wsp. Predictors of sudden cardiac death in hypertrophic cardiomyopathy. *Am. J. Cardiol.* 1998; 82: 774–778.
5. Sadoul N., Prasad K., Elliot P.M. i wsp. Prospective prognostic assesment of blood pressure response during exercise in patients with hypertrophic cardiomyopathy. *Circulation* 1997; 96: 2987–2991.
6. Ciampi Q., Betocchi S., Lombardi R. i wsp. Hemodynamic determinants of exercise-induced abnormal blood pressure response in hypertrophic cardiomyopathy. *J. Am. Coll. Cardiol.* 2002; 40: 278–284.
7. Nagata M., Shimizu M., Ino H. i wsp. Hemodynamic changes and prognosis in patients with hypertrophic cardiomyopathy and abnormal blood pressure response during exercise. *Clin. Cardiol.* 2003; 26: 71–76.
8. Ahnve S., Sullivan M., Myers J., Froelicher V. Computer analysis of exercise-induced changes in QRS duration in patients with angina pectoris and in normal subjects. *Am. Heart J.* 1986; 111: 903–908.
9. Cantor A., Yosefy C., Potekhin M. i wsp. The value of changes in QRS width and in ST-T segment during exercise test in hypertrophic cardiomyopathy for identification of associated coronary artery disease. *Int. J. Cardiol.* 2006; 112: 99–104.
10. Maron M.S., Olivetto I., Zenovich A.G. i wsp. Hypertrophic cardiomyopathy is predominantly a disease of left ventricular outflow tract obstruction. *Circulation* 2006; 114: 2232–2239.