

KOSZYK I. PYTANIE 67

Przygotowanie do operacji pozasercowej — czy i jak korygować farmakoterapię w celu zmniejszenia ryzyka powikłań sercowo-naczyniowych?

dr n. med. Anna Ścibisz, lek. Bartosz Rymuza

I Katedra i Klinika Kardiologii Warszawskiego Uniwersytetu Medycznego

Leki przeciwplatekcyjne

Ocenia się, że spośród wszystkich pacjentów poddawanych zabiegom angioplastyki naczyń wieńcowych około 5% będzie wymagało elektywnego bądź pilnego zabiegu operacyjnego w trakcie leczenia antyagregacyjnego. U takich chorych należy rozważyć indywidualnie ryzyko wystąpienia powikłań krwotocznych lub niedokrwiennych związanych z odstawieniem albo kontynuacją terapii przeciwplatekcyjnej w trakcie zabiegu operacyjnego. Według wytycznych Europejskiego Towarzystwa Kardiologicznego (ESC, *European Society of Cardiology*) każdy pacjent po przebytych ostrym zespole wieńcowym (ACS, *acute coronary syndrome*) czy też angioplastyce w stabilnej dławicy piersiowej wymaga stosowania podwójnej terapii przeciwplatekcyjnej (DAT, *dual antiplatelet therapy*) składającej się z kwasu acetylosalicylowego (ASA, *acetylsalicylic acid*) oraz drugiego leku przeciwplatekowego — kłopidogrelu, prasugrelu bądź tikagreloru.

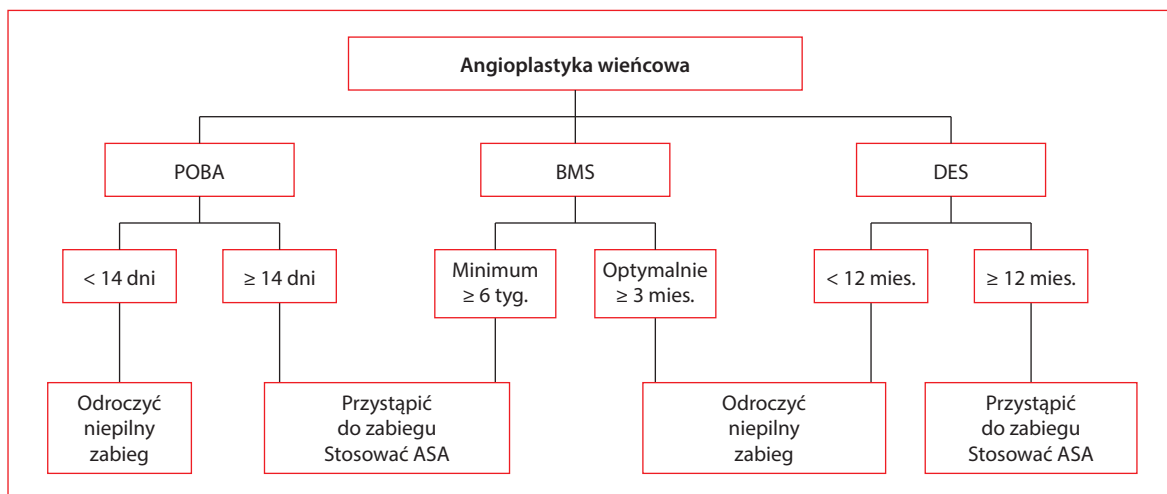
Okres terapii przeciwplatekcyjnej w stabilnej dławicy piersiowej zależy od rodzaju implantowanego stentu i wynosi 6 tygodni w przypadku stentu metalowego (BMS, *bare-metal stent*) i 12 miesięcy w przypadku stentu uwalniającego lek antyproliferacyjny (DES, *drug-eluting stent*). Po przebytych ACS, niezależnie od rodzaju implantowanego stentu, DAT powinna być prowadzona przez 12 miesięcy. Warto podkreślić, że w najnowszych wytycznych dotyczących leczenia pacjentów z zawałem serca z uniesieniem odcinka ST (STEMI, *ST-elevation myocardial infarction*) podano minimalny okres stosowania DAT, który wynosi 1 miesiąc u pacjentów, u których implantowano BMS i 6 miesięcy u chorych, którym wszczepiono DES.

Według wytycznych ESC oraz Europejskiego Towarzystwa Anestezjologii (ESA, *European Society*

of Anaesthesiology), o ile jest to możliwe, zabieg operacyjny należy odroczyć do momentu zakończenia terapii przeciwplatekcyjnej wymaganej w odniesieniu do danego rodzaju stentu (klasa zaleceń I, poziom wiarygodności danych B). W przypadku operacji po tym okresie należy rozważyć kontynuację stosowania ASA przez okres okołozabiegowy (IIaB), a w przypadku spodziewanych trudności w utrzymaniu hemostazy należy rozważyć czasowe zaprzestanie jego podawania (IIaB). W przypadku odstawienia leków przeciwplatekowych u chorych z grupy wysokiego ryzyka zaleca się stosowanie „na zakładkę” heparyn, bezpośrednich inhibitorów trombiny lub inhibitorów IIb/IIIa (IIC). Rekomendacje odnośnie do planowanego zabiegu chirurgicznego u pacjentów po przezskórnej angioplastyce wieńcowej przedstawiono na rycinie 1.

Leki beta-adrenolityczne

Beta-adrenolityki powodują zmniejszenie zapotrzebowania serca na tlen, wydłużają czas rozkurczu, poprawiając w ten sposób zaopatrzenie miokardium w tlen, oraz zmniejszają prawdopodobieństwo pęknięcia blaszki miażdżycowej. Ich stosowanie w okresie okołoperacyjnym zaleca się u pacjentów z chorobą wieńcową, u których stwierdzono niedokrwienie w badaniach obciążeniowych (IB), jak również u pacjentów kierowanych na zabiegi operacyjne o wysokim ryzyku (IB). U tych chorych leczenie należy rozpocząć w okresie 30 dni do tygodnia przed planowaną operacją, utrzymując częstość rytmu serca w zakresie 60–70/min oraz wartości skurczowego ciśnienia tętniczego ponad 100 mm Hg. Należy je rozważyć u pacjentów ze współistniejącymi czynnikami ryzyka kierowanymi na zabiegi o pośrednim (IIaB)



Rycina 1. Rekomendacje dotyczące planowanego zabiegu chirurgicznego u pacjentów po przezskórnej angioplastyce wieńcowej (na podstawie [3]); POBA (*plain old balloon angioplasty*) — angioplastyka balonowa; BMS (*bare-metal stent*) — stent metalowy; DES (*drug-eluting stent*) — stent uwalniający lek; ASA (*acetylsalicylic acid*) — kwas acetylosalicylowy

oraz niskim ryzyku (IIbB), natomiast nie zaleca się ich u osób nieobciążonych czynnikami ryzyka poddawaniymi operacjom o niskim ryzyku (IIIC).

Statyny

Korzystne działanie statyn u pacjentów z chorobą wieńcową poddawanych zabiegom operacyjnym opiera się między innymi na stabilizacji blaszki miażdżycowej oraz pleiotropowych właściwościach leków z tej grupy. Według zaleceń ESC włączenie statyny rekomenduje się w okresie od 30 dni do tygodnia przed planowanym zabiegiem operacyjnym (IB), a kontynuowanie jej podawania — w okresie okołozabiegowym (IC).

Inhibitory konwertazy angiotensyny

U pozostających w stabilnym stanie kardiologicznym pacjentów z upośledzeniem funkcji skurczowej zaleca się stosowanie inhibitorów konwertazy angiotensyny (ACE, *angiotensin-converting enzyme*) zarówno przed, jak i w czasie zabiegu (IC). W grupie chorych stosujących inhibitory ACE z powodu nadciśnienia tętniczego można rozważyć ich odstawienie 24 godziny przed zabiegiem ze względu na niebezpieczeństwo wystąpienia hipotonii.

Antagoniści wapnia

Stosowanie antagonistów wapnia zaleca się przede wszystkim w grupie pacjentów z anginą Prinzmetalą (IC). U chorych z przeciwwskazaniami do

przyjmowania leków beta-adrenolitycznych można rozważyć włączenie antagonisty wapnia (IIbC), natomiast rutynowe włączenie przed zabiegiem leków z tej grupy nie jest zalecane (IIIC).

Diuretyki

U pacjentów leczonych przed operacją diuretykami należy zwrócić uwagę na niebezpieczeństwo wystąpienia zaburzeń elektrolitowych i zalecić wyrównanie ewentualnych nieprawidłowości (IB). U chorych z niewydolnością serca stosowanie diuretyków należy kontynuować w trakcie zabiegu, przy czym zaleca się, by w okresie okołoperacyjnym podawać leki dożylnie (IC).

Podsumowanie

Kwalifikacja do operacji niekardiochirurgicznej pacjentów obciążonych kardiologicznie powinna się odbywać na podstawie oceny ryzyka zabiegu oraz po wnikliwym zapoznaniu się z indywidualnymi czynnikami ryzyka chorego.

Piśmiennictwo

1. De Hert S., Imberger G., Carlisle J. i wsp. The Task Force on Preoperative Evaluation of the Adult Noncardiac Surgery Patient of the European Society of Anaesthesiology Preoperative evaluation of the adult patient undergoing non-cardiac surgery: guidelines from the European Society of Anaesthesiology. *Eur. J. Anaesthesiol.* 2011; 28: 684–722.
2. Wijns W., Kolh P., Danchin N. i wsp. Guidelines on myocardial revascularization the Task Force on Myocardial Revascularization of the European Society of Cardiology (ESC) and the European Association for Cardio-Thoracic Surgery (EACTS). *Eur. Heart J.* 2010; 31: 2501–2555.

3. Poldermans D., Bax J.J., Boersma E. i wsp. Guidelines for pre-operative cardiac risk assessment and perioperative cardiac management in non-cardiac surgery: the Task Force for Pre-operative Cardiac Risk Assessment and Perioperative Cardiac Management in Non-cardiac Surgery of the European Society of Cardiology (ESC) and endorsed by the European Society of Anaesthesiology (ESA). *Eur. J. Anaesthesiol.* 2010; 27: 92–137.
4. Douketis J.D., Berger P.B., Dunn A.S. The perioperative management of antithrombotic therapy: American College of Chest Physicians Evidence-Based Clinical Practice Guidelines (8th edition). *Chest* 2008; 133 (6 supl.): 299S–339S.
5. Steg P.G., James S.K., Atar D. i wsp. ESC Guidelines for the management of acute myocardial infarction in patients presenting with ST-segment elevation: The Task Force on the management of ST-segment elevation acute myocardial infarction of the European Society of Cardiology (ESC). *Eur. Heart J.* 2012; 33: 2569–2619.

KOSZYK I. PYTANIE 2

Wskazania i ograniczenia rezonansu magnetycznego w kardiologii

dr n. med. Cezary Kępka

Pracownia Nieinwazyjnej Diagnostyki Choroby Wieńcowej Instytutu Kardiologii w Warszawie

Przedrukowano za zgodą z: Filipiak K.J., Grabowski M. (red.). *Repetitorium z kardiologii. Koszyki pytań do egzaminu specjalizacyjnego.* Tom 1. Via Medica, Gdańsk 2013: 5–9

Wstęp

Rozwój technologiczny na początku lat 80. ubiegłego wieku sprawił, że stało się możliwe obrazowanie serca za pomocą rezonansu magnetycznego (MR, *magnetic resonance*). Jednak przez długi czas metodę tę stosowano w niewielu ośrodkach, głównie do celów naukowych. Dopiero w połowie lat 90. XX wieku MR dołączył do nieinwazyjnych metod obrazowych wykorzystywanych w kardiologii w celach diagnostycznych. Bez wielkiej przesady należy przyjąć, że fakt ten spowodował przełom w diagnostyce kardiologicznej. Metoda ta szybko zyskała miano techniki referencyjnej w diagnostyce wielu patologii układu sercowo-naczyniowego, a w kolejnych edycjach zaleceń wciąż podkreśla się nowe praktyczne zastosowania MR.

Obecne miejsce metody

Obrazowanie za pomocą MR rzadko jest zalecane jako metoda diagnostyczna pierwszego wyboru i najczęściej stanowi uzupełnienie „tradycyjnych” metod. Nie jest więc uzasadnione wykonywanie tego badania u każdego pacjenta z wadą serca lub po przebytym zawale serca. Jednak w wielu sytuacjach klinicznych (np. w przypadku wątpliwości dotyczących stopnia

uszkodzenia lewej komory/obszaru blizny pozawałowej lub przed kwalifikacją do leczenia operacyjnego niektórych wad serca) badanie MR dostarcza informacji klinicznych, których nie można uzyskać żadną inną dostępną metodą. Dla lekarza klinicysty przekłada się to na optymalizację i indywidualizację terapii.

Początkowo sekwencje dostępne w MR służyły głównie do oceny morfologii i funkcji. Identyfikacja obszarów późnego wzmocnienia pokontrastowego (DE, *delayed enhancement*) stała się możliwa w późniejszym okresie, co otworzyło możliwość obrazowania blizny pozawałowej oraz diagnostyki różnicowej kardiomiopatii. Unikatową zaletą metody DE jest możliwość diagnozowania etiologii niewydolności serca, a w szczególności różnicowania między etiologią niedokrwienną i pozaniedokrwienną. W etiologii niedokrwienną obszary DE obejmują początkowo strefę podwierzdiową, aż do pełnościennej, i anatomicznie odpowiadają obszarom unaczynienia niasierdziejowych tętnic wieńcowych. W etiologii innej niż niedokrwienna strefy DE są umiejscowione podnasierdziowo, śródmięśniowo i/lub podwierzdiowo i nie odpowiadają unieczynnieniu wieńcowemu.

Możliwości diagnostyczne MR pozwalają również między innymi na ocenę zapalenia mięśnia sercowego,