

Neuroobrazowanie wczesnego okresu udaru mózgu

Władysław Lasek, Zbigniew Serafin

Wszyscy chorzy z podejrzeniem udaru mózgu wymagają diagnostyki obrazowej. Spośród wielu metod, pozwalających rozpoznać udar, monitorować chorych oraz ocenić rokowanie w jego przebiegu, w praktyce klinicznej metodą z wyboru jest tomografia komputerowa (CT, *computed tomography*).

Neuroobrazowanie u chorego z udarem mózgu odbywa się w 2 etapach:

- w izbie przyjęć lub na oddziale medycyny ratunkowej szpitala;
- podczas hospitalizacji na oddziale neurologicznym.

SZPITALNA IZBA PRZYJĘĆ

Wywiad i objawy kliniczne pozwalają lekarzowi klinicyście z dużym prawdopodobieństwem rozpoznać udar mózgu i określić jego charakter (niedokrwienny/krwotoczny). W związku z tym celem diagnostyki obrazowej na etapie izby przyjęć jest:

- potwierdzenie wystąpienia udaru;
- potwierdzenie różnicowania między udarem niedokrwiennym a krwotocznym;
- określenie wielkości i lokalizacji zmian;
- określenie przybliżonego wieku zmian;
- wykrycie ewentualnych, istniejących już wczesnych powikłań.

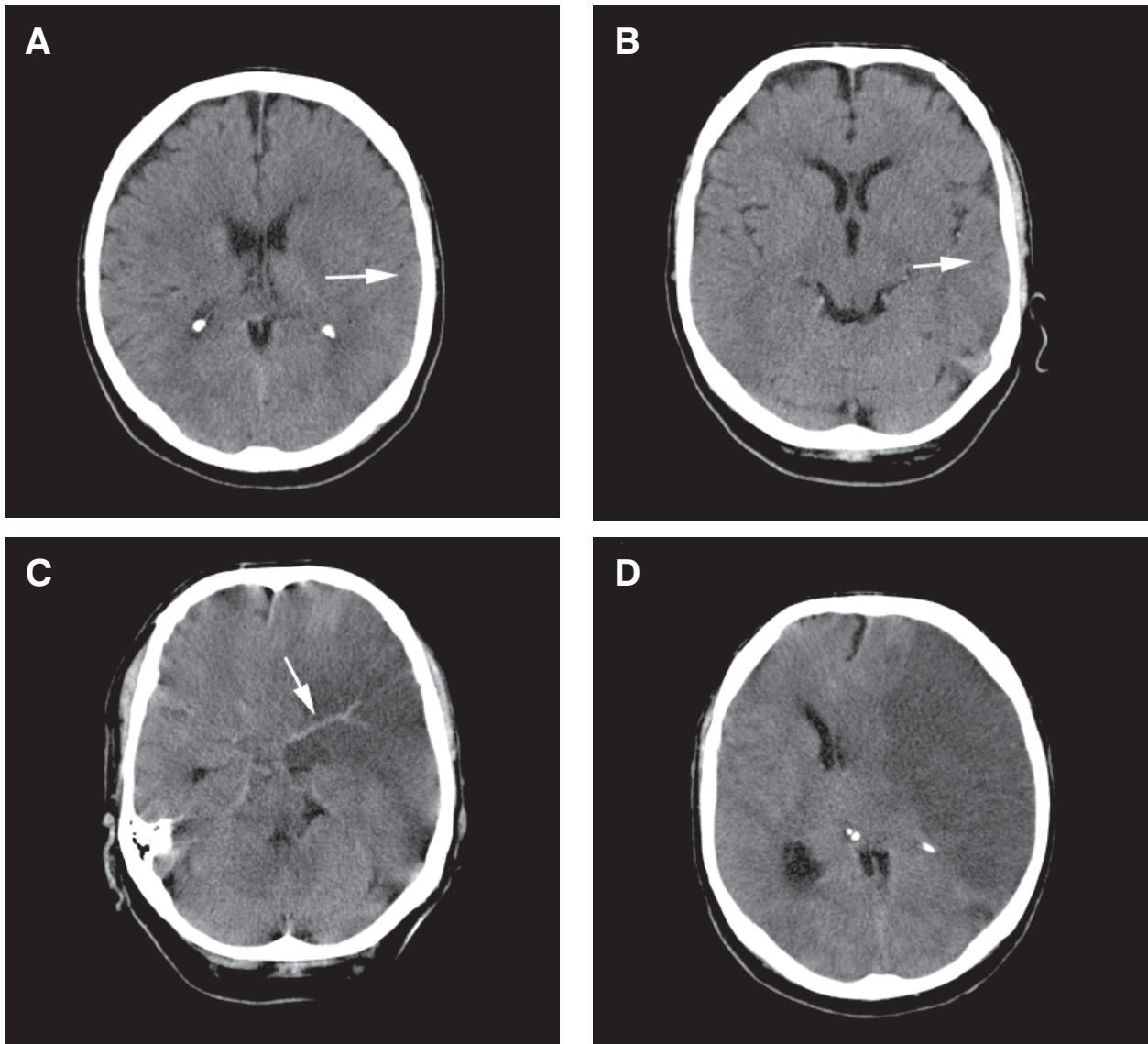
Udar niedokrwienny

- Czułość CT — do 60% w pierwszej dobie, do 100% w pierwszym tygodniu.
- Pierwsze objawy udaru niedokrwiennego (ryc. 1), widoczne w CT po 6–12 godzinach, wynikają głównie z obrzęku naczyniopochodnego i polegają na:
 - zatarciu zróżnicowania korowo-podkorowego;
 - zaciśnięciu bruzd kory;

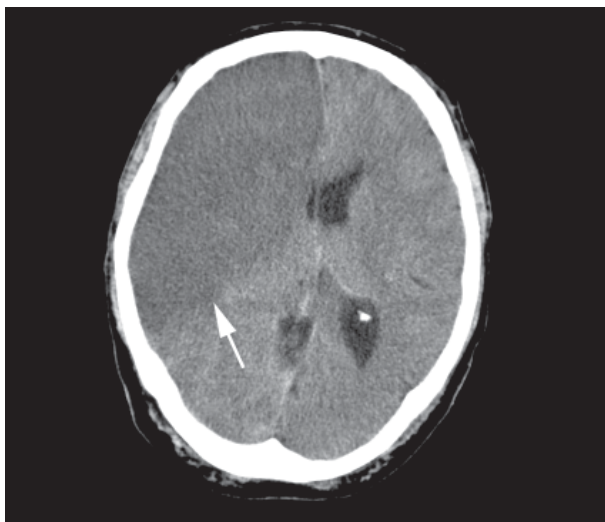
- wystąpieniu efektu masy (przemieszczenie i uciśnięcie zbiorników płynowych);
 - pojawieniu się hiperdensyjnej tętnicy w obszarze niedokrwienia (wypełnionej skrzeplaną).
 - Ognisko niedokrwiennie w CT (ryc. 1, 2):
 - uwidacznia się po 8–48 godzinach od wystąpienia objawów, niekiedy później, jako obszar hipodensyjny w stosunku do zdrowej tkanki;
 - niekiedy otoczone strefą obrzęku o gęstości pośredniej między ogniskiem niedokrwiennym a zdrową tkanką (strefa graniczna, może się połączyć ze strefą zawału);
 - Ocena wieku zmian niedokrwiennych na podstawie obrazu CT (ryc. 3):
 - świeże ognisko niedokrwiennie (od 8–24 h do 3 tyg.)
 - obszar hipodensyjny (gęstość obniżona o 10–30 j.H.);
 - zmiany poudarowe (po 4–6 tyg.) — jama poudarowa (dobrze odgraniczona, do 10 j.H.) lub blizna poudarowa (hipodensyjna, nieregularna, zniekształcająca układ komorowy).
 - Lokalizacja i rozległość ogniska niedokrwiennego zależą od tętnicy, która została zamknięta: od niewielkich ognisk w ośrodkach podkorowych lub w tylnej jamie czaszki (ryc. 4) do dużych, w zakresie unaczynienia tętnicy środkowej mózgu lub tętnicy szyjnej wewnętrznej (ryc. 1, 2).
 - **Wczesne powikłania:** nasilony efekt masy z zagrażającym wgłobieniem, zawał złośliwy (ryc. 1).
 - **Postać szczególna:** maska nowotworowa udaru niedokrwiennego — w CT widoczny hipodensyjny, „palczasty” obrzęk; po podaniu środka cieniującego masa guza ulega wzmocnieniu kontrastowemu, a hipodensyjna strefa obrzęku wokół guza nie zmienia się (ryc. 5).
- We wczesnym okresie udaru niedokrwiennego w badaniu CT nie podaje się rutynowo jodowych środków cieniujących, ponieważ są one neurotoksyczne, a uszkodzona bariera krew–mózg nie spełnia swojej roli.

Adres do korespondencji:

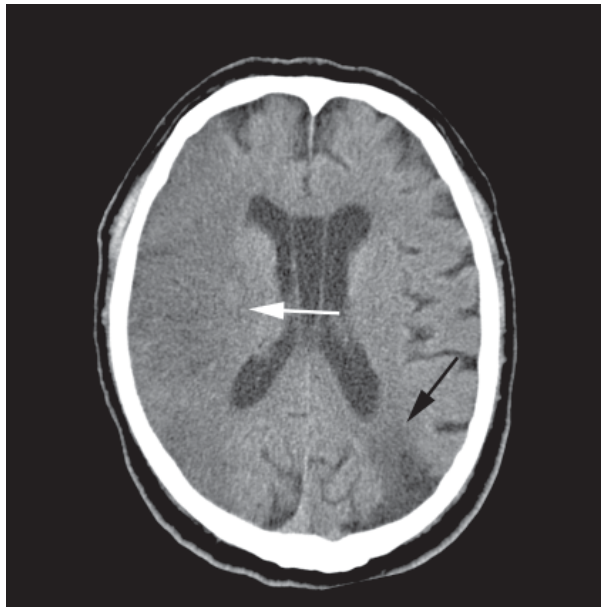
prof. dr hab. med. Roman Mazur
Katedra i Klinika Neurologii, UMK w Toruniu
Collegium Medicum w Bydgoszczy
e-mail: kikneuroi@amb.bydgoszcz.pl



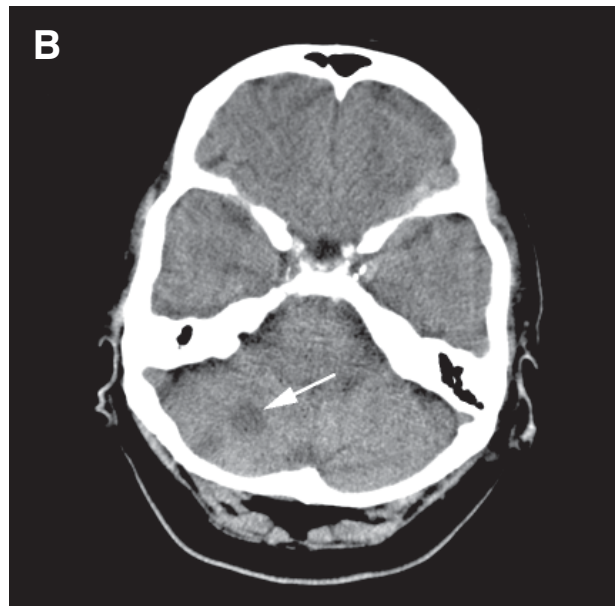
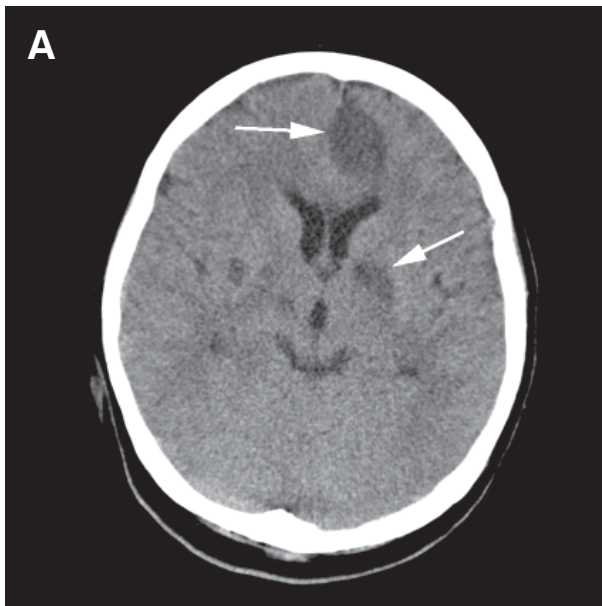
Rycina 1. Obraz tomografii komputerowej bez użycia środka cieniującego; ewolucja udaru niedokrwiennego: **A.–B.** Widoczne zatarcie zróżnicowania korowo-podkorowego i zaciśnięcie bruzd płata skroniowego lewego (zaznaczono strzałkami); **C.–D.** Po upływie 36 godzin widoczna hiperdensyjna tętnica środkowa mózgu lewa (**C**) i duży hipodensyjny obszar niedokrwienia w rejonie zaopatrywanym przez tę tętnicę (**D**); widoczny efekt masy



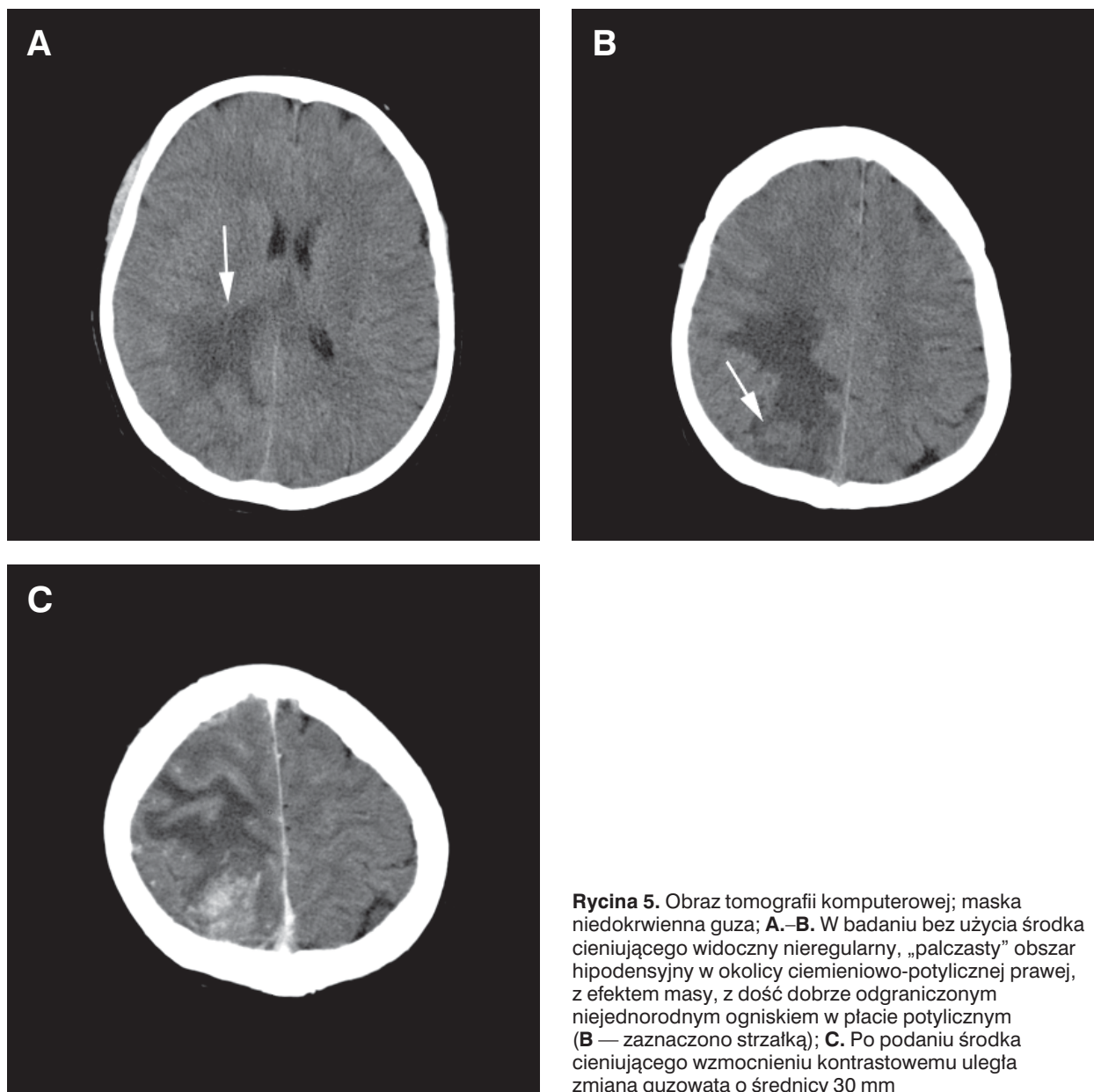
Rycina 2. Obraz tomografii komputerowej bez użycia środka cieniującego; duży hipodensyjny obszar niedokrwienny w płacie czołowym i skroniowym prawym z efektem masy i zaznaczoną strefą graniczną (strzałka)



Rycina 3. Obraz tomografii komputerowej bez użycia środka cieniującego. Rozległy, świeży obszar niedokrwienny w płacie czołowym i ciemieniowym prawym (zaznaczono białą strzałką); poudarowa blizna glejowa z niewielką jamą w płacie potylicznym lewym, pociągająca róg potyliczny komory bocznej (zaznaczono czarną strzałką)



Rycina 4. Obraz tomografii komputerowej bez użycia środka cieniującego; **A.** Drobne ogniska niedokrwienne w płacie czołowym i jądrach podstawy po stronie lewej; **B.** Ognisko niedokrwienne w prawej półkuli mózdzku



Rycina 5. Obraz tomografii komputerowej; maska niedokrwienna guza; **A.–B.** W badaniu bez użycia środka cieniującego widoczny nieregularny, „palczasty” obszar hipodensyjny w okolicy ciemieniowo-potylicznej prawej, z efektem masy, z dość dobrze odgraniczonym niejednorodnym ogniskiem w płacie potylicznym (**B** — zaznaczono strzałką); **C.** Po podaniu środka cieniującego wzmocnieniu kontrastowemu uległa zmiana guzowata o średnicy 30 mm

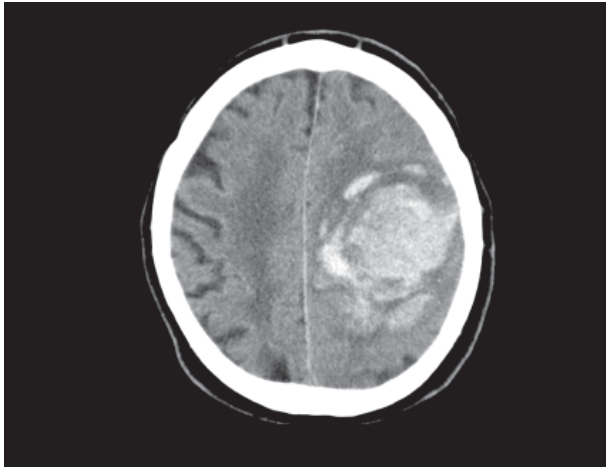
Wyjątki

Badanie perfuzji mózgu u pacjentów z rozpoznaniem udaru niedokrwiennego, u których można rozpocząć leczenie fibrynolityczne przed upływem 3 godzin od wystąpienia objawów.

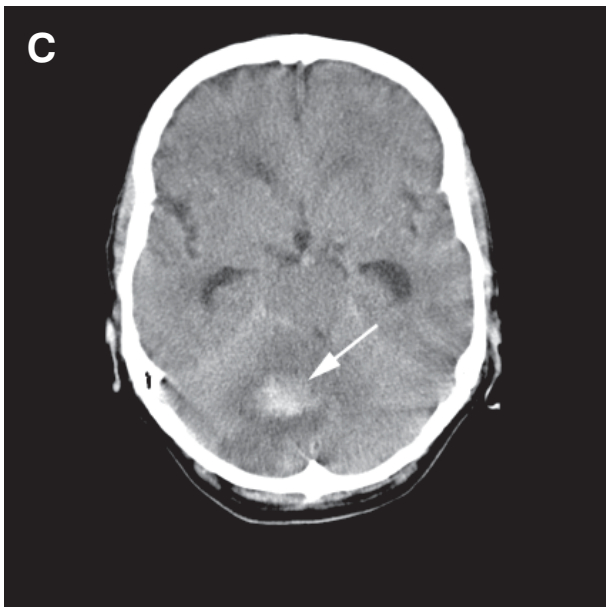
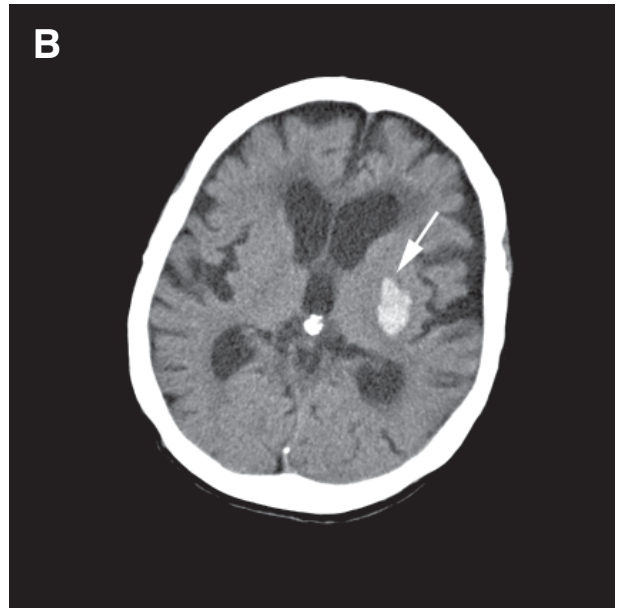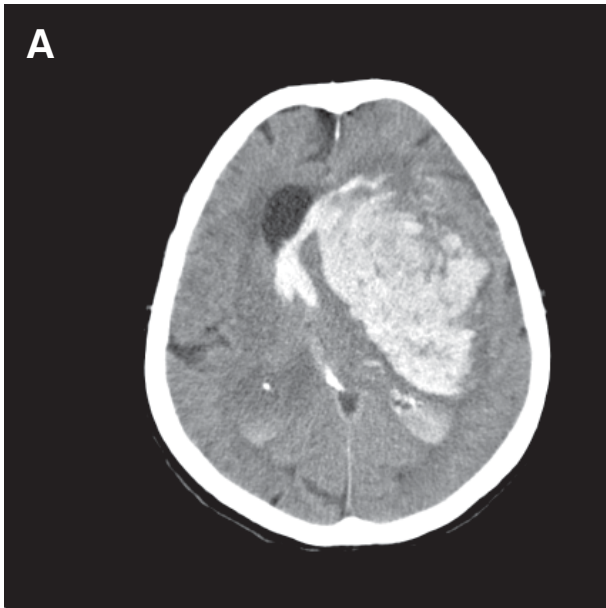
Podejrzanie nowotworu mózgu pod maską niedokrwienia.

Krwotok śródmózgowy

- Czułość CT — niemal 100%.
 - Krwotok widoczny w CT od pierwszych minut w postaci wyraźnie hiperdensyjnego ogniska (krwiaka) o współ-
- czynniku osłabienia promieniowania 60–80 j.H., zwykle z hipodensyjną strefą obrzęku (ryc. 6).
- Lokalizacja krwiaka (nadnamiotowy w strukturach głębokich lub płatowy, podnamiotowy — ryc. 7) i jego wielkość są istotne dla oceny rokowania.
 - Wiek ogniska krwotocznego na podstawie CT:
 - 0–48 godzin — zmiana hiperdensyjna;
 - 2–21 dni — zmiana hiperdensyjna z powiększającą się hipodensyjną otoczką obrzęku, a następnie hemolizy;
 - powyżej 3 tygodni — zmiana izo- i hipodensyjna; pomyślne zejście to hipodensyjna jama pokrwotoczna lub blizna;



Rycina 6. Obraz tomografii komputerowej bez użycia środka cieniującego; duży krwiak lewej półkuli mózgu z hipodensyjnym obrzękiem wokół i zaznaczonym efektem masy



Rycina 7. Obraz tomografii komputerowej bez użycia środka cieniującego; przykłady lokalizacji krwiaków: **A.** Duży krwiak płatowy z przebicciem do układu komorowego i efektem masy; **B.** Niewielki krwiak w strukturach głębokich; **C.** Krwiak w mózdzku

- dokładniejszą metodą oceny wieku krwaka jest rezonans magnetyczny (MRI).
- **Wczesne powikłania:** wystąpienie efektu masy, przecięcie krwaka do komór mózgu i przestrzeni podpajęczynówkowej (ryc. 7A).
- **Szczególny przypadek:** krwawienie do guza nowotworowego — w celu różnicowania z krwotokiem samoistnym wykonuje się CT z podaniem środka cieniującego; wzmocnieniu kontrastowemu ulega nowotwór, najczęściej na obwodzie krwaka (ryc. 8).
- Lokalizacja krwawienia pozwala w przybliżeniu ustalić przyczynę:
 - tętniak kompleksu tętnicy łączącej przedniej — krwawienie do zbiornika podstawnego, szczeliny podłużnej mózgu i do obu bruzd bocznych mózgu (szczelin Sylwiusza);
 - tętniak tętnicy środkowej mózgu — krwawienie do bruzdy bocznej mózgu po tej samej stronie;
 - tętniak tętnicy podstawnej mózgu — krwawienie do zbiornika okalającego, wzdłuż namiotu mózdku, do zbiornika żyły wielkiej mózgu i zbiornika blaszki czworaczej.

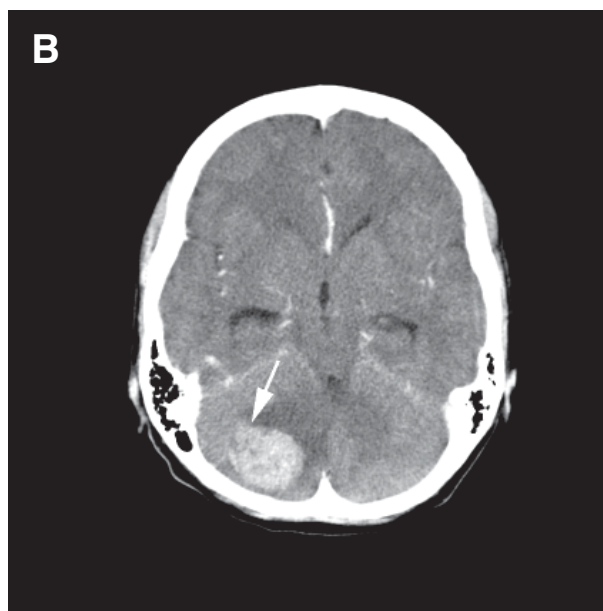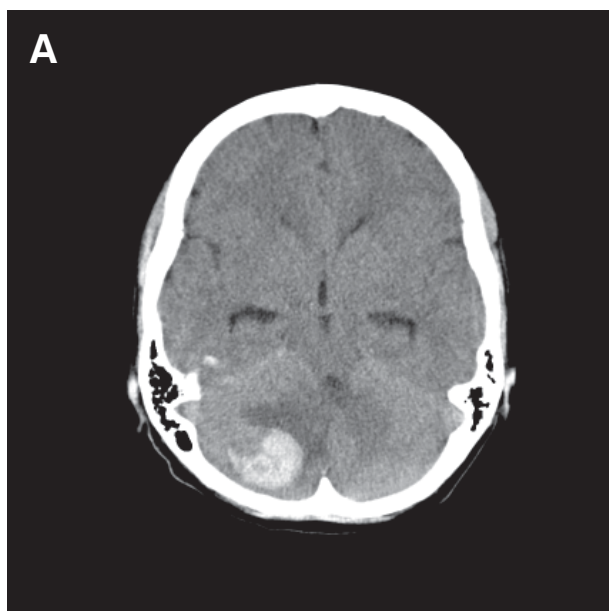
Krwotok podpajęczynówkowy

- Czulość CT — około 96% do 12 godzin, około 80% po 12–48 godzinach.
- Wynik fałszywie ujemny zdarza się u pacjentów z niewielkim krwawieniem, gdy zmiana gęstości płynu mózgowo-rdzeniowego jest zbyt mała (ryc. 9); w takim przypadku pomocne jest badanie płynu mózgowo-rdzeniowego.
- Krwotok widoczny w CT pod postacią hiperdensyjności płynu mózgowo-rdzeniowego w przestrzeni podpajęczynówkowej (ryc. 10).
- Krwawienie podpajęczynówkowe w 90% pochodzi z pękniętego tętniaka wewnątrzczaszkowego lub z naczyniaka — w każdym przypadku należy wykonać angiografię (DSA, CT lub MRI — ryc. 11).
- Hiperdensyjność płynu mózgowo-rdzeniowego utrzymuje się do 7 dni po wystąpieniu krwawienia; krwawienie dłużej widoczne w badaniu MRI.
- **Wczesne powikłania:** ponowne krwawienie (w 20% przypadków w czasie pierwszych 2 tyg.), skurcz naczyń i powstanie wtórnych ognisk niedokrwienych, szybko narastające wodogłowie.

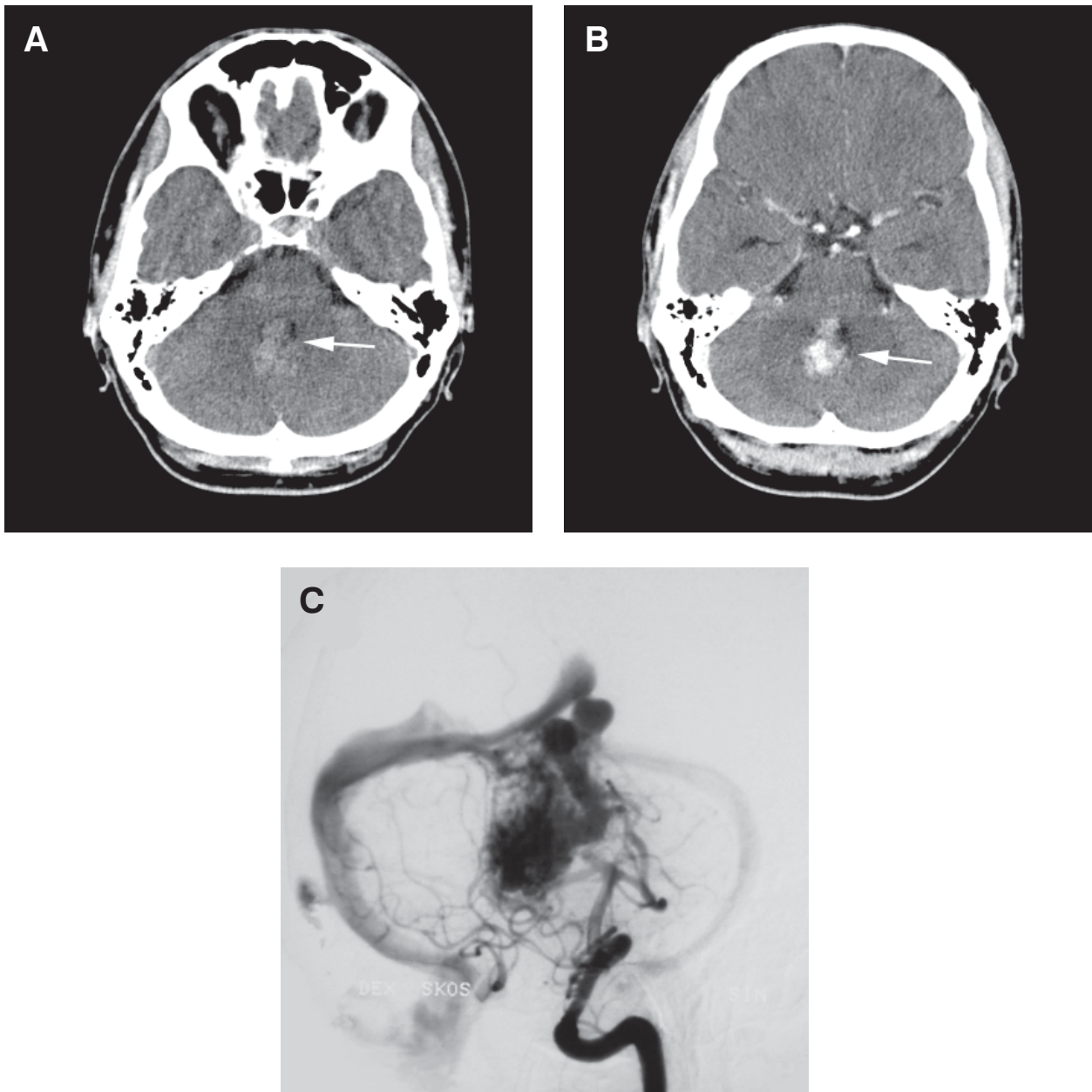
ODDZIAŁ NEUROLOGICZNY

Celem diagnostyki obrazowej u pacjenta leczonego na oddziale neurologicznym jest:

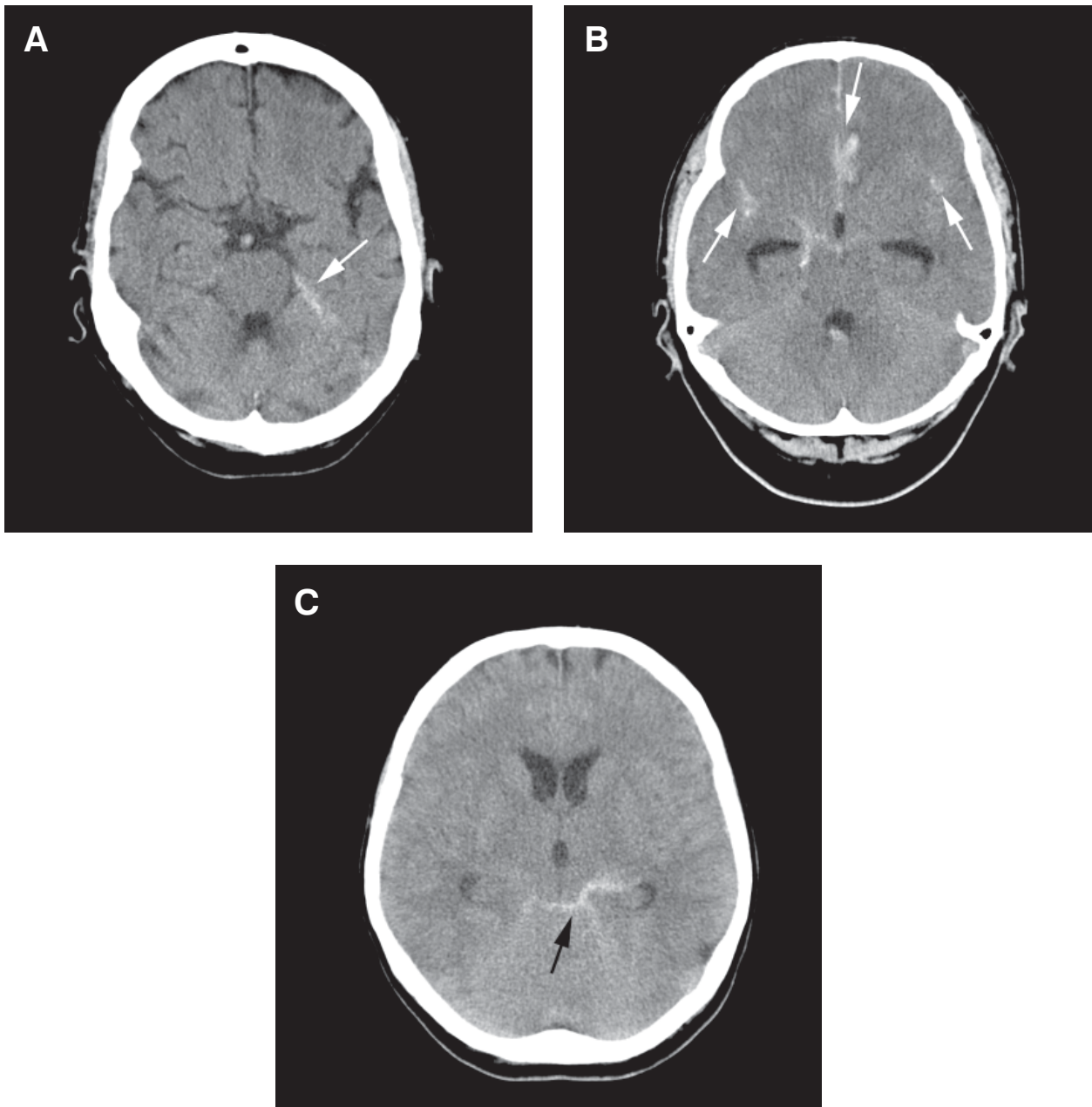
1. Monitorowanie prawidłowej ewolucji zmian niedokrwienych i krwotocznych.
2. Określenie przyczyny pogorszenia stanu klinicznego:



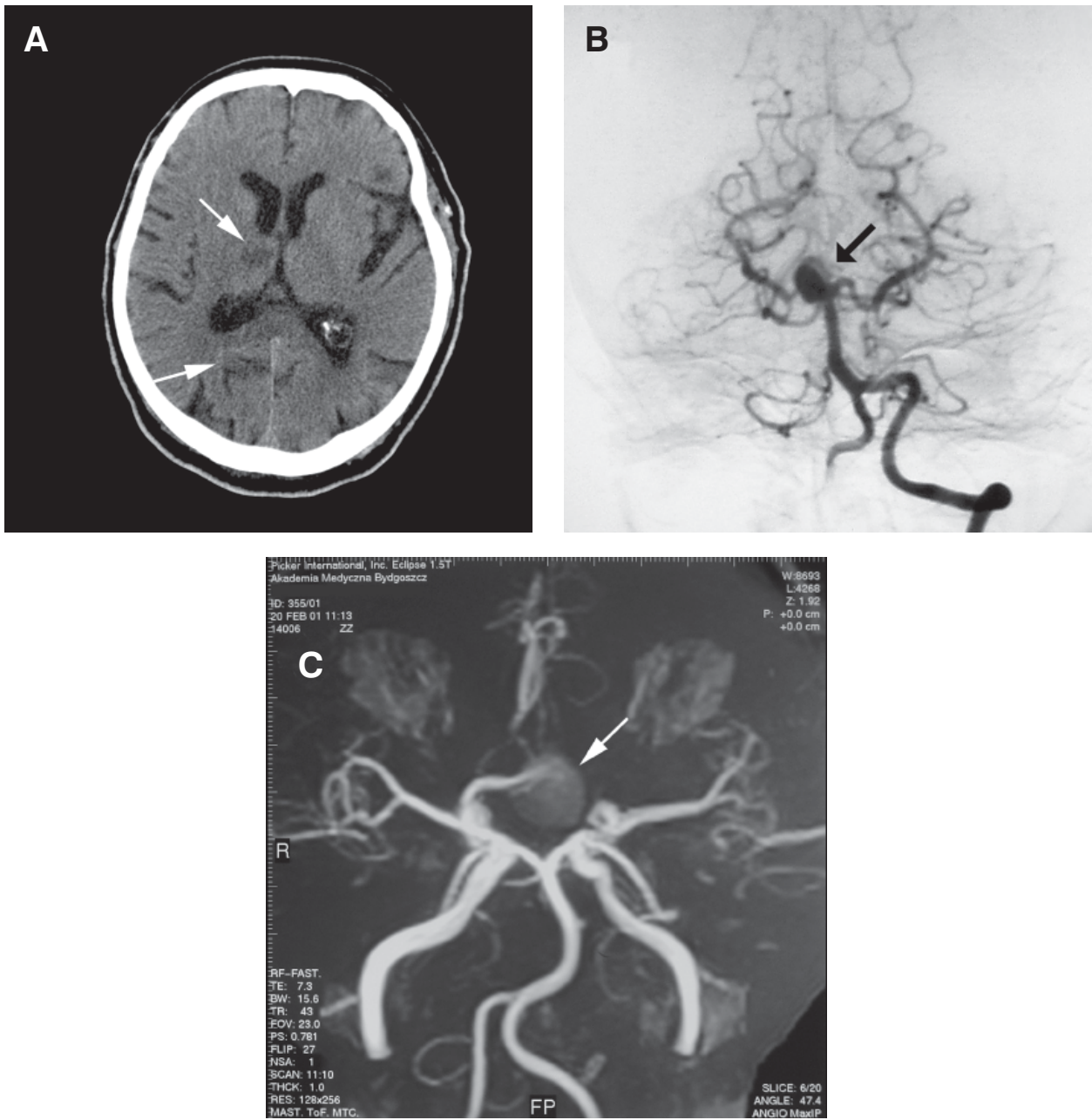
Rycina 8. Obraz tomografii komputerowej; krwawienie do guza nowotworowego (przerzut raka sutka): **A.** W badaniu wstępnym w prawej półkuli mózgu widoczne hiperdensyjne ognisko krwotoczne o wymiarach $21 \times 23 \times 30$ mm, otoczone hipodensyjną strefą obrzęku; **B.** Po podaniu środka cieniującego widać wzmocnienie kontrastowe na obwodzie krwaka (zaznaczono strzałką)



Rycina 9. Pacjent 38-letni z objawami wskazującymi na krwawienie podpajęczynówkowe. **A.** W badaniu CT bez użycia środka cieniującego widoczna hiperdensyjna zmiana uciskająca komorę IV (zaznaczono strzałką); **B.** Po podaniu środka cieniującego zmiana uległa wzmocnieniu kontrastowemu, a w jej obrębie uwidoczniło się nieprawidłowe naczynie krwionośne o średnicy 6 mm; **C.** Angiografia DSA wykazała obecność naczyniaka tętniczo-żylnego zaopatrywanego z gałęzi tętnic tylnych mózgu

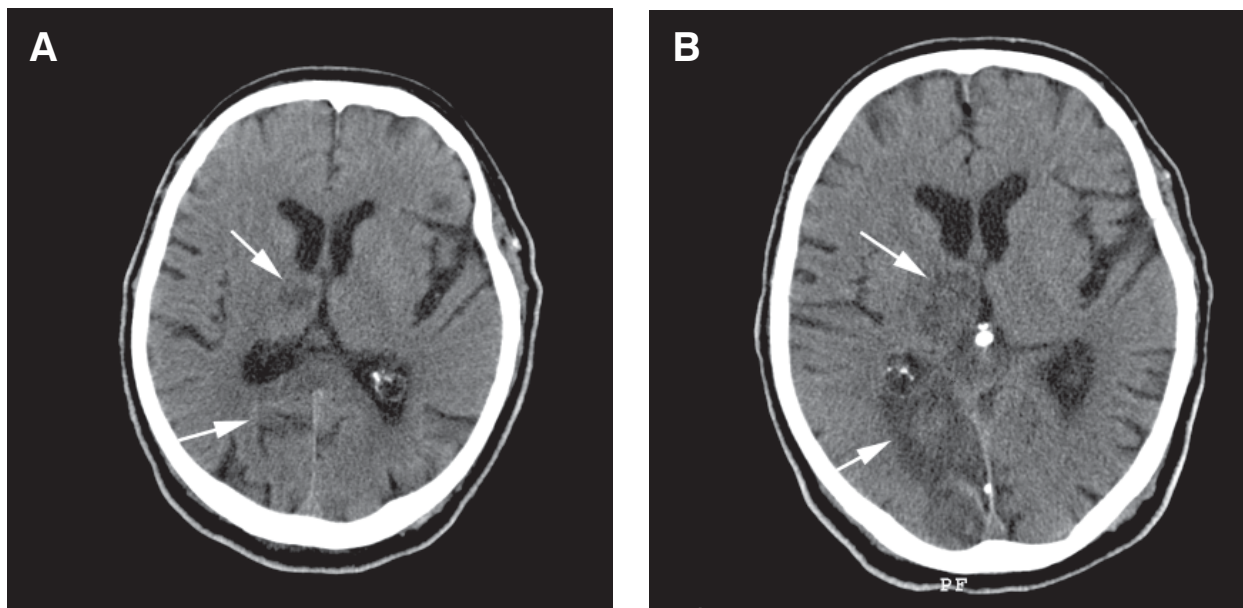


Rycina 10. Obraz tomografii komputerowej bez użycia środka cieniującego; krwawienie podpajęczynówkowe: **A.** Wzdłuż namiotu mózdzku po stronie lewej; **B.** W obu bruzdach bocznych i w szczelinie podłużnej mózgu; **C.** W zbiorniku okalającym

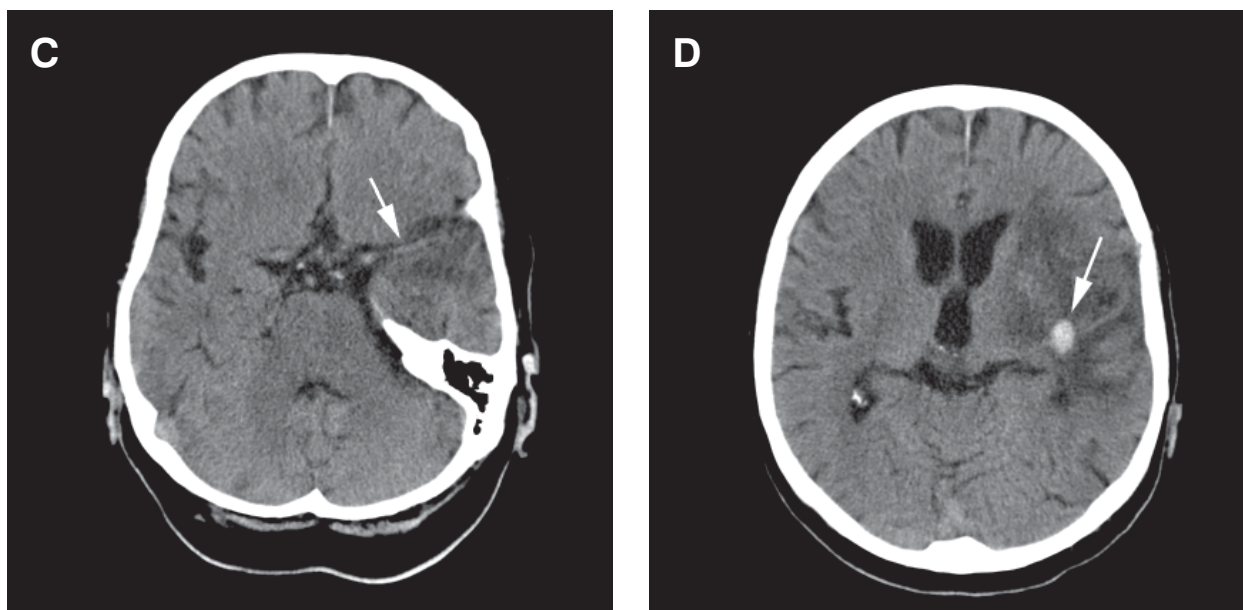


Rycina 11. Metody obrazowania tętniaków tętnic wewnątrzczaszkowych: **A.** Tętniak tętnicy środkowej mózgu prawej (angiografia CT); **B.** Tętniak tętnicy podstawnej (angiografia DSA); **C.** Tętniak kompleksu tętnicy łączącej przedniej (angiografia MRI)

- udar niedokrwienny:
 - powiększanie się ogniska niedokrwiennego i wytworzenie ognisk wtórnych (ryc. 12);
 - krwotok do ogniska zawałowego (ukrwotoczenie malacji — ryc. 13);
 - zmiany pourazowe nierzadko powstające w czasie hospitalizacji u pacjentów pobudzonych lub z zaburzeniami równowagi (np. złamania kości czaszki, krwiaki podtwardówkowe);
- udar krwotoczny:
 - powiększanie się ogniska krwotocznego z narastaniem zespołu wzmożenia ciśnienia śródczaszkowego;
 - nawracający krwotok podpajęczynówkowy.



Rycina 12. Obraz tomografii komputerowej bez użycia środka cieniującego; progresja ognisk niedokrwiennych: **A.** W pierwszym badaniu widoczne dwie hipodensyjne zmiany: we wzgórzu oraz w płacie potylicznym (zaznaczono strzałkami) po prawej stronie — ogniska niedokrwienne; **B.** W kolejnym badaniu, wykonanym po 5 dobach z powodu pogorszenia stanu pacjenta, wykazano powiększenie obu obszarów niedokrwiennych (zaznaczono strzałkami)



Rycina 13. Obraz tomografii komputerowej bez użycia środka cieniującego; wtórne ukrwotoczenie ogniska niedokrwiennego: **A.** W badaniu po 14 dniach od wystąpienia udaru niedokrwiennego widoczna hiperdensyjna tętnica środkowa mózgu lewa; **B.** Rozległy obszar hipodensyjny i ognisko krwotoczne o średnicy 11 mm w lewej półkuli mózgu

Tabela 1. Wskazania do badań obrazowych w udarze mózgu

CT	Pierwotna diagnostyka udaru — metoda z wyboru. Ocena ewolucji i powikłań udaru
MRI	Obrazowanie zmian w pniu mózgu i w tylnej jamie czaszki. Poszukiwanie drobnych ognisk krwotocznych. Podejrzanie nawracającego krwotoku podpajęczynówkowego. Różnicowanie ukwotocznienia malacji w wątpliwych przypadkach. Ocena wieku ognisk krwotocznych
Angiografia	Poszukiwanie malformacji naczyniowej w udarze krwotocznym. Poszukiwanie zwężenia tętnic szyjnych i kręgowych. Planowanie fibrynolizy celowanej

3. Poszukiwanie przyczyny wystąpienia udaru niedokrwiennego. Pacjentów z tym typem udaru należy poddać badaniu tętnic dogłównych (ultrasonografia dopplerowska i angiografia — DSA, CT lub MRI), by ich za-

kwifikować do ewentualnego dalszego leczenia naczyniowego (stentowanie, endarterektomia).

Wskazania do wykonania podstawowych badań obrazowych u pacjentów z udarem mózgu przedstawiono w tabeli 1.

PIŚMIENNICTWO

- Culebras A., Kase C.S., Masdeu J.C. i wsp. Practice guidelines for the use of imaging in transient ischemic attacks and acute stroke. A report of the Stroke Council, American Heart Association. *Stroke* 1997; 28: 1480–1497.
- Dubey N., Bakshi R., Wasay M., Dmochowski J. Early computed tomography hypodensity predicts hemorrhage after intravenous tissue plasminogen activator in acute ischemic stroke. *J. Neuroimaging* 2001; 11: 184–188.
- Mohamed M., Poniatowska R., Bogusławska R. i wsp. Early CT findings in acute middle cerebral artery ischemia. *Pol. J. Radiol.* 2004; 69: 24–29.
- Pexman J.H.W., Barber P.A., Hill M.D. i wsp. Use of the Alberta Stroke Program Early CT Score (ASPECTS) for assessing CT scans in patients with acute stroke. *Am. J. Neuroradiol.* 2001; 22: 1534–1542.
- Walecki J. Choroby naczyniowe ośrodkowego układu nerwowego. W: Walecki J. (red.) *Neuroradiologia. Upowszechnianie Nauki — Oświata „UN-O”*, Warszawa 2000; 303–320.

Źródło: Mazur R., Książkiewicz B., Nyka W.M. Udar mózgu w praktyce lekarskiej. *Via Medica*, Gdańsk 2004; 53–65.