

## PRZYPADKI KLINICZNE

## Śluzak lewego przedsionka. Opis przypadku

Jacek Kołacz, Andrzej Fedak, Paula Dziedzic, Mieczysław Pasowicz

Ośrodek Diagnostyki i Rehabilitacji Chorób Serca i Płuc Krakowskiego Szpitala Specjalistycznego im. Jana Pawła II

**Przedstawiono przypadek skąpoobjawowego śluzaka lewego przedsionka. Opisano towarzyszące śluzakom objawy kliniczne i odchylenia w badaniach laboratoryjnych. Omówiono także powikłania zatorowe.**

**Słowa kluczowe:** śluzak lewego przedsionka, powikłania zatorowe

## WPROWADZENIE

Śluzak jest najczęstszym pierwotnym guzem serca — stanowi ponad 50% łagodnych nowotworów serca. W badaniach autopsyjnych stwierdzano go w 75 przypadkach/mln wykonanych autopsji. W 75% występuje u kobiet. Większość, około 74% śluzaków, jest zlokalizowana w lewym przedsionku, 18% — w prawym przedsionku, natomiast lokalizacja w komorze jest bardzo rzadka. Do 10% śluzaków występuje rodzinnie [1].

W obrazie echokardiograficznym śluzak uwidacza się jako owalna lub polipowata, nieregularna struktura, w 90% przypadków połączona wyraźną szypułą z przegrodą międzyprzedsionkową w okolicy *fossa ovalis*, a wyjątkowo — z wolną ścianą przedsionka. Echogeniczność guza jest zwykle niejednorodna; w jego obrębie widoczne są strefy o obniżonej echogeniczności, odpowiadające obszarom degeneracji i krwawień. Taki obraz pomaga w różnicowaniu śluzaka ze skrzepliny. Echo skrzepliny jest bądź jednorodne, bądź część środkowa (bardziej zorganizowana) wykazuje intensywniejsze odbicia. Duże skrzepliny rzadko mają nieregularne przejaśnienia na skutek rozmiękania [1, 2].

## Adres do korespondencji:

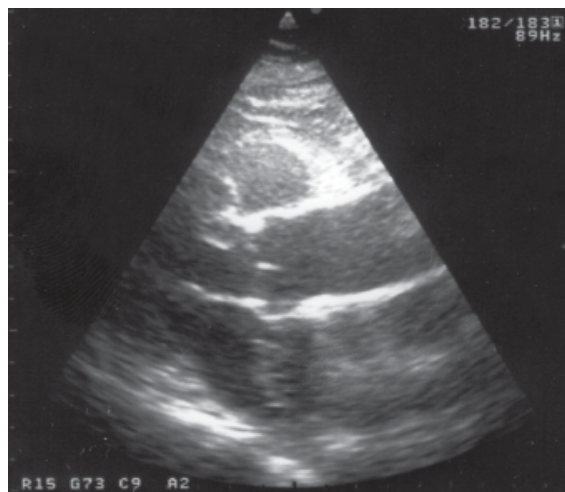
lek. med. Jacek Kołacz  
Ośrodek Diagnostyki i Rehabilitacji Chorób Serca i Płuc  
Krakowski Szpital Specjalistyczny im. Jana Pawła II  
ul. Prądnicka 80, 31–202 Kraków  
tel.: (0 12) 614 23 61, faks: (0 12) 614 25 00  
e-mail: paula.dz@vp.pl

## OPIS PRZYPADKU

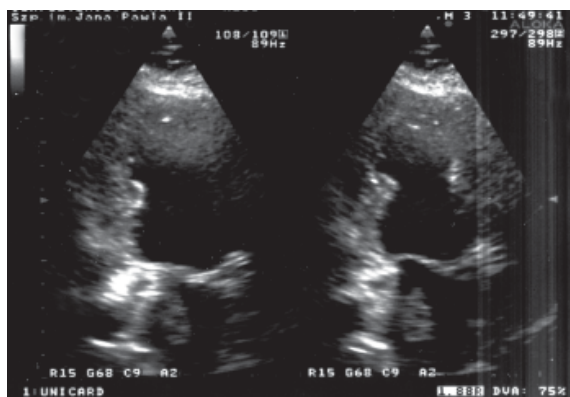
Kobieta 75-letnia została skierowana do pracowni echokardiograficznej przez lekarza poradni rejonowej z powodu duszności nasilającej się w godzinach nocnych.

W badaniu przedmiotowym stwierdzono cichy szmer rozkurczowy nad koniuszkiem serca o głośności zmieniającej się przy zmianie pozycji ciała.

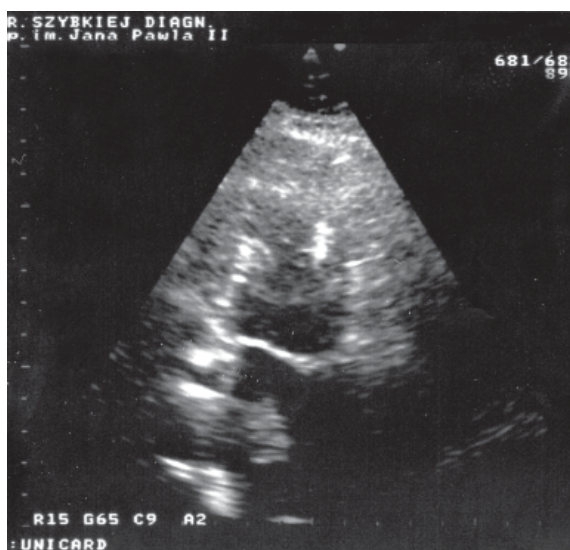
W obrazie ultrasonograficznym uwidoczniło prawidłową wielkość jam i grubość ścian serca. Kurczliwość odcinkowa była prawidłowa, a wartość frakcji wyrzutowej wynosiła około 75%. W lewym przedsionku uwidoczniło owalną strukturę o wymiarach około 2,5 × 2 cm połączoną wąską szypułą z przegrodą międzyprzedsionkową. Echogeniczność guza była niejednorodna, z widocznymi drobnymi obszarami o obniżonej echogeniczności. Na rycinie 1 przedstawiono obraz guza w projekcji przymostkowej w osi długiej, a na rycinach 2 i 3 — w projekcji koniuszkowej dwujamowej (na ryc. 3 wyraźnie widoczna szypuła guza). Rycina 4 prezentuje trójwymiarową rekonstrukcję guza.



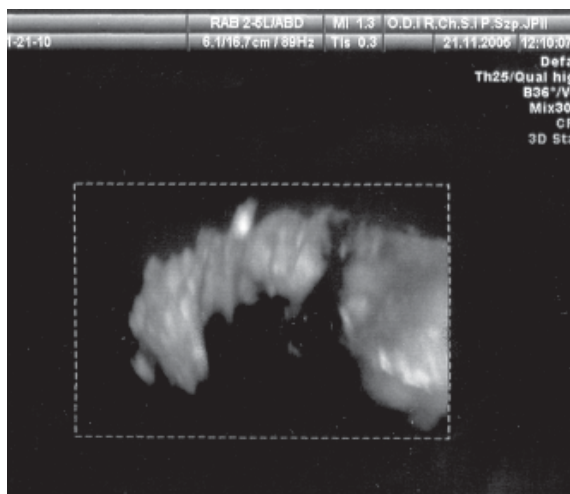
**Rycina 1.** Projekcja przymostkowa w osi długiej lewej komory; w lewym przedsionku na poziomie pierścienia aortalnego widoczny śluzak



**Rycina 2.** Projekcja koniuszkowa, dwujamowa; widoczne przemieszczanie się śluzaka w kierunku ujścia przedsionkowo-komorowego



**Rycina 3.** Projekcja koniuszkowa dwujamowa; widoczna sztywna guzowa łącząca go z przegrodą międzyprzedsionkową



**Rycina 4.** Przestrzenna rekonstrukcja śluzaka przemieszczającego się do ujścia przedsionkowo-komorowego

W badaniu dopplerowskim nie stwierdzono zaburzeń w przepływie krwi.

Pacjentkę z rozpoznaniem śluzaka lewego przedsionka bezpośrednio z pracowni echokardiografii skierowano do Kliniki Kardiochirurgii Instytutu Kardiologii Collegium Medicum Uniwersytetu Jagiellońskiego (kierownik: prof. dr hab. med. J. Sadowski). Po zabiegu chorą skierowano na dalsze leczenie na oddziale rehabilitacji sanatoryjnej w Busku.

## OMÓWIENIE

Śluzaki powodują wiele niespecyficznych objawów, takich jak: gorączka, wyniszczenie, złe samopoczucie, bóle stawów, objaw Raynauda, wysypka skórna, dziwaczne zachowanie, zatorowość systemowa i obwodowa. Opisywano liczne odchylenia w badaniach laboratoryjnych — hipergammaglobulinemię, przyspieszoną sedymentację erytrocytów, trombocytozę, trombocytopenię, polycytemię, leukocytozę, niedokrwistość, najprawdopodobniej związanych z czynnością wydzielniczą lub zmianami martwiczymi w guzie. W niektórych przypadkach obserwowano znaczne podwyższenie stężenia interleukiny 6, zanikające po usunięciu śluzaka. Stwierdzono również wysokie miano przeciwciał przeciwko mięśniowi sercowemu i wzrost liczby neutrofilii.

Uszypułowany śluzak lewego przedsionka może się przemieszczać do ujścia mitralnego, powodując zwężenie lub niedomykalność ujścia i wywołując objawy w postaci uczucia duszności, napadowej duszności nocnej, obrzęku płuc, kaszlu, krwioplucia, bólów w klatce piersiowej oraz obrzęków obwodowych [3, 4]. Opisano przypadek śluzaka, który — przemieszczając się przez ujście mitralne do drogi odpływu lewej komory i zmniejszając napływ do aorty — spowodował rozległe niedokrwienie serca [5].

Większość objawów śluzaka jest niecharakterystyczna; podejrzenie jego obecności może nasuwać gwałtowne pojawianie się objawów subiektywnych w określonych pozycjach ciała i ich niewspółmierność wobec objawów klinicznych [3].

Zmiany stwierdzane w badaniu przedmiotowym mogą obejmować: objawy zastoju w krążeniu płucnym, głośny, szeroko rozdwojony pierwszy ton serca, obecność czwartego tonu, szmer holosystoliczny z maksymalną głośnością nad koniuszkiem serca, szmer rozkurczowy spowodowany zablokowaniem przez nowotwór lewego ujścia przedsionkowo-komorowego

rowego, obecność trzeciego tonu, określanego jako rozkurczowy „plusk” guza. Głośny pierwszy ton wynika z opóźnionego zamknięcia zastawki mitralnej, spowodowanego przez wypadanie guza przez ujście przedsionkowo-komorowe. Szmer rozkurczowy charakteryzuje się wyraźną zmiennością w czasie, w zależności od zmiany pozycji ciała. „Plusk” guza wynika z uderzenia nowotworu o wsierdzie ścienne lub z gwałtownego zatrzymania jego ruchu. Śluzaki lewego przedsionka wiążą się z rozkurczowym szmerem mitralnym w 75% przypadków, ze szmerem niedomykalności mitralnej — w 50% przypadków, z objawami nadciśnienia płucnego — w 70% przypadków, a z występowaniem trzeciego tonu („plusku” guza) — w 33% przypadków [6].

Zatorowość fragmentami guza lub skrzeplinami z jego powierzchni jest groźnym powikłaniem śluzaka. Lokalizacja zatorów zależy od umiejscowienia guza oraz obecności ewentualnych przecieków wewnątrzsercowych. Guzy zlokalizowane w lewym przedsionku lub lewej komorze powodują zatory w krążeniu systemowym, wywołując zawały i krwawienia w narządach wewnętrznych (włączając serce), obwodowe niedokrwienie kończyn i tętniaki naczyń. Mnogie zatory systemowe mogą pozorować zapalenie naczyń czy zakaźne zapalenie wsierdzia.

Neurologiczne powikłania zatorów obejmują przejściowe incydenty niedokrwienne, napady padaczkowe, omdlenia, zawały mózgu, mózdzku, pnia mózgu, rdzenia kręgowego i siatkówki. Guzy zlokalizowane

w prawym przedsionku i prawej komorze mogą powodować zatory do krążenia płucnego. Kliniczne objawy nie różnią się od zatorowości spowodowanej zakrzepicą żył głębokich [6–8].

Rozpoznanie śluzaka jest pilnym wskazaniem do zabiegu kardiochirurgicznego ze względu na duże ryzyko powikłań zatorowych, a także z uwagi na ryzyko zablokowania ujścia przedsionkowo-komorowego [9, 10].

## PIŚMIENICTWO

1. Kasprzak J., Wejner-Mika P. Guzy serca. W: Hoffman P., Kasprzak J.D. (red.): Echokardiografia. Via Medica, Gdańsk 2004: 292.
2. Rydlewska-Sadowska W. Echokardiografia kliniczna. Biblioteka Instytutu Kardiologii, Warszawa 1991: 295.
3. Colucci W.S., Braunwald E. Primary tumors of the heart. W: Braunwald E. (red.): Heart disease. WB Saunders Company, Philadelphia 1992: 1451.
4. Abdalla A.K., Khalaf S.A., Farag Y.A. i wsp. Clinical characterization and surgical management of cardiac tumours: experience of 13 cases. *J. Egypt Society of Cardiothorac. Surg.* 2001; 9: 51–65.
5. Kolacz J., Wolnik D. Rozległe podwsierdziowe niedokrwienie mięśnia serca jako pierwszy objaw śluzaka lewego przedsionka. *Wiad. Lek.* 1995; 48: 466–468.
6. Redberg R.F. Nowotwory serca. W: Crawford M.H. (red.): Kardiologia. Współczesne rozpoznawanie i leczenie. Wydawnictwo Lekarskie PZWL, Warszawa 1997: 494.
7. Rath S., Har-Zahav Y., Battler A. i wsp. Coronary arterial embolus from left atrial myxoma. *Am. J. Cardiol.* 1984; 54: 1392–1395.
8. Branch C.L. Jr., Laster D.W., Kelley D.L. Jr. Left atrial myxoma with cerebral emboli. *Neurosurgery* 1985; 16: 675–680.
9. Knepper L.E., Biller J., Adams H.P. Jr i wsp. Neurologic manifestations of atrial myxoma. A 12-year experience and review. *Stroke* 1988; 19: 1435–1440.
10. Cwynar A., Domańska E. Patologiczne masy wewnątrz- i zewnątrzsercowe. W: Sobkowicz B. (red.): Echokardiografia w stanach nagłych. Urban & Partner, Wrocław 2002: 123.

## KOMENTARZ

Badanie echokardiograficzne niezwykle ułatwiło rozpoznawanie guzów serca. Diagnostyka różnicowa w badaniu echokardiograficznym, poza skrzepliną w przedsionkach, powinna obejmować również tłuszczakowaty przerost przegrody międzyprzedsionkowej oraz rzadsze guzy serca. Różnicowanie między skrzepliną i śluzakiem o punkcie wyjścia innym niż przegroda międzyprzedsionkowa może nie być łatwe. Przed kilku laty wybitny amerykański echokardiografista Natesa Pandian nie „trafił” z rozpoznaniem, omawiając taki przypadek na łamach *New England Journal of Medicine*.

Obecnie znacznie częściej występują małe śluzaki, które stwierdza się przypadkowo w trakcie badania echokardiograficznego wykonywanego z innych wskazań. Mimo że wciąż traktuje się śluzaki jako wska-

zanie do pilnej operacji kardiochirurgicznej, postępowanie w przypadku małych i bezobjawowych postaci, szczególnie jeśli stwierdza się je u osób w podeszłym wieku, nie jest równie oczywiste.

Niedawno na kierowanym przeze mnie oddziale przebywała 75-letnia chora z cukrzycą i nadciśnieniem tętniczym, u której w badaniu echokardiograficznym stwierdzono śluzaka o średnicy 15 mm wychodzącego z przegrody międzyprzedsionkowej. Koronarografia wykazała u niej zaawansowaną chorobę trójnaczyńnicową, co sprawiło, że decyzja o zabiegu kardiochirurgicznym byłaby oczywista. Nie wiem jednak, czy przy prawidłowej koronarografii nie zdecydowałbym się u tej pacjentki na uważną obserwację wraz z częstymi badaniami echokardiograficznymi.

**Prof. dr hab. med. Tomasz Pasiński**