

## PRZYPADKI KLINICZNE

Redaktor działu: prof. dr hab. med. Tomasz Pasierski

## Nefropatia nadciśnieniowa — opis przypadku

Rafał Bednarski<sup>1</sup>, Elżbieta Marcinkowska<sup>1</sup>, Paweł Stróżecki<sup>1</sup>, Jacek Manitius<sup>1</sup>, Jadwiga Korenkiewicz<sup>2</sup>, Andrzej Marszałek<sup>2</sup><sup>1</sup>Katedra i Klinika Nefrologii, Nadciśnienia Tętniczego i Chorób Wewnętrznych, Szpital Uniwersytecki im. dr. A. Jurasza w Bydgoszczy, Collegium Medicum UMK w Toruniu<sup>2</sup>Katedra i Zakład Patomorfologii Klinicznej, Szpital Uniwersytecki im. dr. A. Jurasza w Bydgoszczy, Collegium Medicum UMK w Toruniu

**W pracy przedstawiono opis przypadku nefropatii nadciśnieniowej u 44-letniego mężczyzny przyjętego do kliniki w celu zdiagnozowania przyczyn zaawansowanej przewlekłej choroby nerek.**

*Choroby Serca i Naczyń 2008; 5 (3): 159–165*

**Słowa kluczowe:** nadciśnienie tętnicze, nefropatia nadciśnieniowa, stwardnienie naczyń nerek

## WPROWADZENIE

Jak wykazano w badaniu NATPOL PLUS, blisko 30% dorosłej populacji w Polsce choruje na nadciśnienie tętnicze. Postępy w leczeniu tego schorzenia ograniczyły liczbę powikłań ze strony układu sercowo-naczyniowego, głównie udarów mózgu i zawałów serca. Dzięki temu wydłużyło się życie chorych z nadciśnieniem tętniczym. Z danych epidemiologicznych wynika jednak, że wzrasta liczba pacjentów z nadciśnieniem tętniczym i współistniejącą zaawansowaną przewlekłą chorobą nerek [1]. W wielu przypadkach trudno jednoznacznie ustalić, czy nadciśnienie tętnicze poprzedzało rozwój przewlekłej choroby nerek i było jej przyczyną, czy też było stanem współistniejącym z inną nefropatią, będącą czynnikiem etiologicznym przewlekłej choroby nerek [2].

Nefropatia nadciśnieniowa jest ściśle określoną jednostką patologiczną, którą w sposób pewny można rozpoznać jedynie na podstawie badania mikroskopowego. Zmiany morfologiczne w obrębie struktur ner-

kowych, rozwijające się w przebiegu nadciśnienia tętniczego, określane są jako **stwardnienie naczyń nerek (nephroangiosclerosis)**. Dotyczą one najczęściej naczyń przedkłębuszkowych, tj. tętnic międzyplacikowych, łukowatych oraz tętniczek doprowadzających. Przebudowa naczyń polega na przeroście mięśniówki błony wewnętrznej i środkowej z towarzyszącym ich włóknieniem (*arterial fibrosis*) oraz odkładaniem kwasochłonnej substancji szklistej pod śródbłonkiem naczyń lub w obrębie błony środkowej (*arterial hyalinization*) [3].

Przebudowie naczyń mogą towarzyszyć zmiany w obrębie kłębuszków i tkanki cewkowo-śródmiaższowej. W obrębie kłębuszków nerkowych są one skutkiem, z jednej strony, niedokrwienia prowadzącego do włóknienia, a z drugiej zaś — wyrównawczej hiperfiltracji i nadciśnienia wewnątrz-kłębuszkowego, które inicjują proces ogniskowego szklwienia kłębuszków [4]. Ponadto, podwyższone ciśnienie wewnątrz-kłębuszkowe i związana z nim hiperfiltracja są wynikiem współistniejących zaburzeń mechanizmów autoregulacyjnych, powodujących w konsekwencji przeniesienie podwyższonego systemowego ciśnienia tętniczego do naczyń kłębuszka nerkowego [5]. W obrębie śródmiaższu nerki obserwuje się włóknienie oraz skąpe naciski zapalne z limfocytów i makrofagów, zaś cewki nerkowe stopniowo zanikają.

Opisane wyżej zmiany prowadzą wtórnie do wzrostu ciśnienia systemowego oraz postępującego uszkodzenia miąższu nerek.

W praktyce klinicznej nefropatię nadciśnieniową rozpoznaje się po prostu — jedynie na podstawie obrazu klinicznego. Najczęściej stosowanymi **kryteriami klinicznymi** (zaproponowanymi przez Schlessingera), będącymi podstawą do wysunięcia podejrzenia

## Adres do korespondencji:

lek. Rafał Bednarski  
Katedra i Klinika Nefrologii, Nadciśnienia Tętniczego i Chorób Wewnętrznych  
ul. Skłodowskiej-Curie 9, 85-094 Bydgoszcz  
tel./faks: 0 52 585 40 30  
e-mail: nerka@nerka.cpro.pl

nefropatii nadciśnieniowej, są: długotrwałe nadciśnienie tętnicze poprzedzające pojawienie się objawów uszkodzenia nerek, białkomocz, dodatni wywiad rodzinny w kierunku nadciśnienia tętniczego, inne powikłania narządowe nadciśnienia (przerost mięśnia sercowego, retinopatia nadciśnieniowa), brak objawów sugerujących wrodzoną lub nabytą pierwotną chorobę nerek oraz chorobę układową z zajęciem nerek, brak danych na temat ekspozycji na środki o działaniu nefrotoksycznym [6].

**Biopsję nerki** — jedyne badanie umożliwiające weryfikację klinicznego podejrzenia nefropatii nadciśnieniowej — wykonuje się rzadko, głównie z powodu braku cech aktywnego osadu moczu oraz występowania jedynie nieznacznego białkomoczu.

### OPIS PRZYPADKU

Pacjent w wieku 44 lat został przyjęty do kliniki z powodu narastania od około 2 tygodni obrzęków kończyn dolnych, zmniejszenia tolerancji wysiłku oraz stwierdzonego po raz pierwszy podwyższonego stężenia kreatyniny w surowicy (13 mg/dl), z towarzyszącymi wysokimi wartościami ciśnienia tętniczego (240/140 mm Hg).

Chory do chwili przyjęcia do kliniki nieregularnie korzystał z opieki lekarskiej i nie wykonywał badań laboratoryjnych.

W wywiadzie stwierdzono:

- nieleczone nadciśnienie tętnicze (średnie wartości ciśnienia — ok. 180/100 mm Hg), stwierdzone podczas badań okresowych w zakładzie pracy od 5–10 lat;
- przebyta w dzieciństwie gorączkę reumatyczną;
- nikotynizm — od 30 lat chory palił około 20 papierosów na dobę;
- wywiad rodzinny: matka chorowała na nadciśnienie tętnicze, zmarła w wieku 48 lat z powodu udaru mózgu; ojciec chorował na chorobę niedokrwienną serca, zmarł w wieku 60 lat, najprawdopodobniej z powodu zawału serca.

W badaniu przedmiotowym stwierdzono następujące odchylenia:

- nadwagę — indeks masy ciała (BMI, *body mass index*) równy 26,2 kg/m<sup>2</sup>;
- obrzęki obu podudzi i okolicy łądźwiowo-krzyżowej;
- ciśnienie tętnicze 220/120 mm Hg;

- szmer skurczowy o punkcie *maximum* na koniuszku serca, promieniujący do lewej pachy; głośność szmeru III° według Levine'a.

#### Wyniki badań laboratoryjnych:

- stężenie hemoglobiny 9,1 g/dl; hematokryt 26,7%; liczba erytrocytów  $3,1 \times 10^{12}/l$ ; MCV 86 fl; MCH 29,4 pg; MCHC 34 g/dl; liczba leukocytów  $5,0 \times 10^9/l$ ; liczba płytek krwi  $100 \times 10^9/l$ ;
- stężenie sodu 141 mmol/l; stężenie potasu 6,0 mmol/l; stężenie wapnia 2,0 mmol/l; stężenie fosforu 2,39 mmol/l; stężenie chlorków 114 mmol/l;
- stężenie azotu mocznika (BUN, *blood urea nitrogen*) 124 mg/dl; stężenie kreatyniny 13,5 mg/dl; szacunkowa ocena wielkości przesączania kłębuszkowego (eGFR, *estimated glomerular filtration rate*) 4,3 ml/ml/min/1,73m<sup>2</sup> według *Modification of Diet in Renal Disease* (MDRD);
- pH 7,12; pCO<sub>2</sub> 28 mm Hg; pO<sub>2</sub> 35 mm Hg; stężenie HCO<sub>3</sub><sup>-</sup> 9,1 mmol/l; BE 18 mmol/l;
- stężenie kwasu moczowego 4,6 mg/dl;
- stężenie białka całkowitego 5,7 g/dl; stężenie albumin 3,75 g/dl; α<sub>1</sub> 0,25 g/dl; α<sub>2</sub> 0,59 g/dl; β 0,57 g/dl; γ 0,51 g/dl;
- stężenie glukozy w surowicy na czczo 82 mg/dl;
- lipidogram: stężenie cholesterolu całkowitego 142 mg/dl; stężenie triglicerydów 90 mg/dl; stężenie cholesterolu frakcji HDL 38 mg/dl; stężenie cholesterolu frakcji LDL 86 mg/dl;
- antygeny HBs, anty-HCV i anty-HIV — negatywne;
- stężenie swoistego antygeny gruczołu krokowego (PSA, *prostate-specific antigen*) — 0,24 ng/ml.

W badaniu ogólnym moczu stwierdzono białkomocz 1 g/l, bez cech aktywnego osadu moczu i komórek kwasochłonnych. Dobowa utrata białka wynosiła 0,43 g (diureza dobową 600 ml). Nie stwierdzono obecności białka Bence-Jonesa w moczu.

Stężenia składowych C3 i C4 dopełniacza były prawidłowe, a wynik oznaczenia przeciwciał cANCA i pANCA — negatywny.

Na podstawie konsultacji urologicznej wykluczono podnerkową przyczynę niewydolności nerek. Wielkość nerek w badaniu USG wynosiła: NP — 104 × 37 mm, miąższ grubości 15 mm; NL — 106 × 49 mm, miąższ grubości 15 mm. Nerki miały zachowane zróżnicowanie korowo-rdzeniowe, a ich warstwa miąższowa wykazywała nieco podwyższoną echogeniczność.

Nie uwidoczniiono obecności złożeń ani zastoju w obrębie UKM.

Z uwagi na narastające cechy przewodnienia, niewyrównaną kwasicę metaboliczną oraz zaburzenia jonowe i utrzymujące się wysokie stężenia BUN i kreatyniny chorego zakwalifikowano do zabiegów hemodializy ze wskazań życiowych.

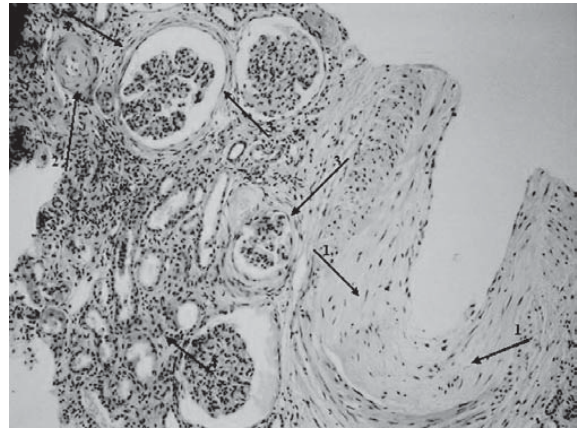
W **badaniach obrazowych** stwierdzono:

- w RTG klatki piersiowej — poszerzoną sylwetkę serca, o wygładzonej talii;
- w badaniu echokardiograficznym serca — koncentryczny przerost (przegroda międzykomorowa 1,8 cm; tylna ściana 1,4 cm) i uogólnioną hipokinęzę mięśnia lewej komory, z frakcją wyrzutową 50%, powiększenie wszystkich jam serca (lewa komora 6 cm w rozkurczu), niedomykalność mitralną z fałą zwrotną (+++/++++) i trójdzielną z fałą zwrotną (++) ze współistniejącymi zmianami pozapalnymi zastawki mitralnej;
- w USG tętnic szyjnych metodą Dopplera — kompleks *intima-media* tętnicy szyjnej lewej nie pogrubiała (nie oceniono grubości kompleksu *intima-media* prawej tętnicy szyjnej z uwagi na obecność cewnika do hemodializ w prawej żyły szyjnej wewnętrznej).

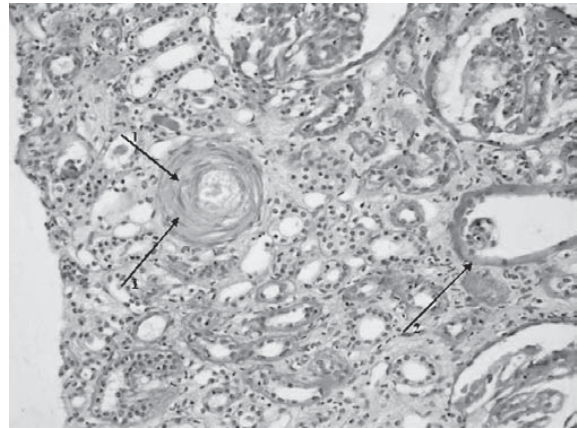
Ze względu na wieloletni wywiad w kierunku nadciśnienia tętniczego i jego ciężki przebieg, w celu wykluczenia zwężenia tętnic nerkowych wykonano arteriografię, w której nie uwidoczniiono zmian w obrębie tętnic nerkowych.

Na dzień oka stwierdzono retinopatię nadciśnieniową III°.

Ze względu na niejasną przyczynę przewlekłej choroby nerek oraz tylko nieznacznie zmniejszone wymiary nerek w badaniu USG zdecydowano o wykonaniu **biopsji nerki**. Do oceny histopatologicznej nadesłano do 12 kłębuszków nerkowych. Zaobserwowano jeden kłębuszek z zanikiem pętli naczyniowych, trzy kłębuszki były zeszkliwiałe. W pozostałych kłębuszkach stwierdzono wyraźny przybytek macierzy mezangium, pogrubienie błon podstawnych i znaczne szkliwienie segmentów. W trzech kłębuszkach zaznaczone było włóknienie torebki. W śródmiąższu stwierdzono niewielki przybytek tkanki łącznej. W przedkłębuszkowych naczyniach wewnątrznerkowych obecny był przerost mięśniówki błony środkowej oraz wybitna proliferacja błony wewnętrznej z jej włóknieniem. Stwierdzono cechy zwyrodnienia szkli-



**Rycina 1.** Preparat histologiczny barwiony hemotaksyliną-eozyną (HE): 1. Pogrubienie ściany naczyń dużego kalibru, z rozplemem błony środkowej; 2. Pogrubienie ścian naczyń małego kalibru; 3. Włóknienie okołokłębuszkowe; 4. Śródmiąższ nerki z przybytkiem tkanki łącznej



**Rycina 2.** Preparat histologiczny, reakcja PAS; 1. Pogrubienie ściany naczyń małego kalibru; 2. Jeden kłębuszek z cechami zaniku

stego naczyń oraz naczynia z pojedynczymi fagocytami jednojądrowymi (ryc. 1, 2). Na podstawie obrazu histopatologicznego oraz ujemnego wyniku badań immunologicznych rozpoznano nefropatię nadciśnieniową. Z użyciem pobranego bioptatu nerki wykonano ponadto badanie w kierunku obecności złożeń amyloidu — wynik był ujemny.

## DYSKUSJA

Problemem klinicznym u przedstawionego chorego, z długotrwałym i nieleczonym nadciśnieniem tętnicznym, była **przewlekła choroba nerek w 5. stadium** o trudnej do ustalenia etiologii (brak zespołu nerczowego czy aktywnego osadu moczu). U pacjenta od

wielu lat palącego tytoń oraz obciążonego wywiadem rodzinnym w kierunku chorób układu sercowo-naczyniowego jako najbardziej prawdopodobną przyczynę przewlekłej choroby nerek wykluczono tło naczyniowe. Mimo że obraz kliniczny wskazywał na długotrwały przebieg choroby — niedokrwistość, zaburzenia gospodarki wapniowo-fosforanowej, przy względnie dużych wymiarach nerek — podjęto decyzję o wykonaniu biopsji nerki, na podstawie której jako przyczynę przewlekłej niewydolności nerek rozpoznano nefropatię nadciśnieniową.

Zgodnie z analizą obrazu klinicznego na etiologię nadciśnieniową mogły wskazywać: wieloletnie i nieleczone nadciśnienie tętnicze, dodatni wywiad rodzinny w kierunku nadciśnienia tętniczego, obecność innych powikłań narządowych nadciśnienia (przerost lewej komory mięśnia sercowego, retinopatia nadciśnieniowa III° na dnie oczu), białkomocz nieprzekraczający 0,5 g na dobę oraz brak aktywnego osadu moczu. Jednak, z uwagi na przebytą gorączkę reumatyczną (w wywiadzie), brak nerczycowego białkomoczu, ale przy niewielkiej diurezie, w diagnostyce różnicowej nie można było pominąć kłębuszkowego zapalenia nerek.

**Nefropatię nadciśnieniową** należy różnicować przede wszystkim z: nefropatią niedokrwinną, mikroatorowością cholesterolową naczyń nerkowych, pierwotnymi i wtórnymi kłębuszkowymi zapaleniami nerek, nefropatią śródmiąższową oraz cukrzycową. W omawianym przypadku przeciwko **etiologii niedokrwiennej** przemawiają: brak objawów klinicznych zaawansowanej uogólnionej miażdżycy, symetryczna wielkość nerek oraz brak zwężenia tętnic nerkowych w badaniu naczyniowym. Ujemny wywiad w kierunku wykonywania zabiegów naczyniowych oraz leczenia fibrynolitycznego pozwala wykluczyć **mikroatorowość cholesterolową naczyń nerkowych**. Niewielka dobową utrata białka oraz brak cech aktywnego osadu moczu przemawiają przeciwko rozpoznaniu **kłębuszkowego zapalenia nerek**. Niewielki białkomocz nie może być jednak w tym przypadku traktowany jako pewny dowód przemawiający przeciw kłębuszkowemu zapaleniu nerek z uwagi na małą diurezę (DZM 600 ml). Wśród kłębuszkowych zapaleń nerek pod uwagę należy brać przede wszystkim ogniskowe segmentalne stwardnienie kłębuszków nerkowych (FSGS, *focal segmental glomerulo sclerosis*), charakteryzu-

jące się szybkim narastaniem niewydolności nerek, bez tendencji do samoistnych remisji. Szczególnie trzeba rozważyć wtórną postać FSGS, przebiegającą zwykle z subnerczycowym białkomoczem i rozwijającą się najczęściej w mechanizmie hiperfiltracji oraz nadciśnienia wewnątrzkrębuszkowego. Różnicowanie z FSGS jest ważne ze względu na młody wiek pacjenta i ewentualną kwalifikację do zabiegu przeszczepienia nerki, ponieważ **gromeluropatia** ta nawraca w 15–50% przypadków po przeszczepieniu nerki i stanowi najczęstszą przyczynę utraty przeszczepu z powodu nawrotu choroby podstawowej. Nieobecność komórek kwasochłonnych w osadzie moczu, leukocyturii, zmian bliznowatych w obrębie kory nerek w badaniu USG oraz adekwatna do stopnia upośledzenia filtracji kłębuszkowej niedokrwistość i kwasica metaboliczna pośrednio pozwalają wykluczyć **nefropatię śródmiąższową**. Przeciwko **nefropatii cukrzycowej** przemawiają: ujemny wywiad w kierunku cukrzycy, prawidłowa glikemia na czczo oraz brak cech retinopatii cukrzycowej na dnie oczu. W surowicy nie stwierdzono obecności przeciwciał pANCA i cANCA, co pozwoliło wykluczyć **układowe zapalenie naczyń**.

Jak wskazują wyniki omówionych badań, szczególnie diagnostyka u chorych z obrazem klinicznym wskazującym na nefropatię nadciśnieniową, obejmująca biopsję nerki oraz ocenę przepływów krwi przez tętnice nerkowe, często prowadzi do konieczności weryfikacji rozpoznania ustalonego na podstawie obrazu klinicznego.

U 56 pacjentów z podejrzeniem nefropatii nadciśnieniowej (kryteria: wywiad wieloletniego nadciśnienia tętniczego, retinopatia nadciśnieniowa I° lub II°, nadciśnienie tętnicze jako jedyny znany czynnik uszkodzenia nerek, stężenie kreatyniny > 1,8 mg/dl lub wartość GFR < 40 ml/min/1,73 m<sup>2</sup>; „mały” wymiar nerek) wykonano USG tętnic nerkowych metodą Dopplera. U części chorych wykonano dodatkowo arteriografię tętnic nerkowych i biopsję nerki. Po analizie wyników przeprowadzonych badań jedynie u 19 pacjentów z 56-osobowej grupy istniały podstawy do rozpoznania nefrosklerozy w przebiegu nadciśnienia tętniczego. U pozostałych chorych najczęstszymi przyczynami przewlekłej choroby nerek były nefropatia IgA i nefropatia niedokrwinna, a także nefropatia analgetyczna oraz glomerulopatia włóknkowa [7].

W badaniu przeprowadzonym przez Schlessingera i wsp. [6] wśród pacjentów z podejrzeniem niewydolności nerek na tle nefropatii nadciśnieniowej wykonano biopsję nerek. W żadnym analizowanym przypadku nie stwierdzono zmian określanych jako „łagodne stwardnienie nerek”.

W kolejnym badaniu, w grupie 81 chorych z nadciśnieniem tętniczym i upośledzoną funkcją nerek (stężenie kreatyniny > 1,5 mg/dl), po wykluczeniu wtórnych przyczyn chorób nerek i/lub nadciśnienia tętniczego, wykonano biopsję nerki. Jedynie u 22% badanych stwierdzono zmiany morfologiczne określane jako „łagodne stwardnienie nerek” (*benign nephrosclerosis*), u 43% obecne były zmiany charakterystyczne dla nadciśnienia złośliwego (*malignant nephrosclerosis*). U 16% chorych rozpoznano wcześniej niezdiagnozowane (mimo przeprowadzonego rozpoznania różnicowego) pierwotne kłębuszkowe zapalenie nerek (wśród nich najczęstsza była nefropatia IgA). Kolejną zaś grupę 15% stanowili pacjenci ze zmianami morfologicznymi określanymi jako FSGS [8].

Gdy analizuje się etiologię przewlekłej choroby nerek, wydaje się, że u chorych powyżej 60. roku życia, palących papierosy, z objawami klinicznymi uogólnionej miażdżycy, nadciśnieniem tętniczym i postępującym upośledzeniem funkcji nerek, celowe jest przeprowadzenie diagnostyki w kierunku **nefropatii niedokrwiennej** [8]. Należy też pamiętać, że nadciśnienie tętnicze przyspiesza rozwój zmian miażdżycowych. Z tego faktu wynika częste współistnienie nefropatii nadciśnieniowej i niedokrwiennej. Ponadto, obecność zmian miażdżycowych w obrębie aorty i tętnic nerkowych może prowadzić do rozwoju przewlekłej choroby nerek w mechanizmie **zatorowości cholesterolowej** [9]. W przebiegu zatorowości cholesterolowej, podobnie jak w nefropatii nadciśnieniowej, stwierdza się jedynie niewielki białkomocz, a osad moczu pozostaje prawidłowy. Często, w ciągu pierwszych 24–48 godzin po wystąpieniu zatoru, w osadzie moczu można wykazać obecność komórek kwasochłonnych.

Dodatkową trudnością w rozpoznaniu współistniejącej **pierwotnej nefropatii** u chorego z nadciśnieniem tętniczym jest fakt, że jej objawy mogą przebiegać skrycie. Utrzymująca się przed dłuższy okres prawidłowa filtracja kłębuszkowa oraz występujące jedynie okresowo zmiany w osadzie moczu, jak się to dzie-

je w nefropatii IgA, mogą być przyczyną niezdiagnozowania pierwotnej glomerulopatii.

U pacjentów z histopatologicznym rozpoznaniem łagodnego stwardnienia nerek, w porównaniu z chorymi z rozpoznanymi pierwotnymi glomerulopatiami, wykazano niższe stężenie kreatyniny i niższy białkomocz, natomiast masa lewej komory była większa. Częściej stwierdzono również dodatni wywiad rodzinny w kierunku nadciśnienia tętniczego [10].

**Wielkość dobowej utraty białka** u chorych z nefropatią nadciśnieniową jest zwykle umiarkowana i nie przekracza 1,5 g/d. Jednak w badaniu przeprowadzonym przez Innes i wsp. [11], obejmującym pacjentów z potwierdzoną histopatologicznie nefropatią nadciśnieniową, u 40% pacjentów stwierdzono białkomocz przekraczający 1,5 g/d, zaś u 22% — ponad 3,0 g/d. Pahl i wsp. [12] u jednego z 67 pacjentów z nefrosklerozą zaobserwowali występowanie białkomoczu nerczykowego. Należy więc pamiętać, że wielkość dobowej utraty białka u osób z nefropatią nadciśnieniową może być bardzo zróżnicowana. W związku z tym nie powinna być ona jedynym parametrem służącym do potwierdzenia lub wykluczenia podejrzenia nefropatii nadciśnieniowej u danego chorego.

Należy wspomnieć także o tym, że u pacjentów z nadciśnieniem tętniczym, zwłaszcza nieleczonym lub leczonym nieskutecznie, mogą wystąpić epizody **fazy złośliwej nadciśnienia**, które objawiają się krwinkomoczem lub, w około 20% przypadków, krwiomoczem makroskopowym. Prowadzą do martwicy tętniczek wewnątrznerkowych (rozpoznawanej w badaniu biopsyjnym — *nephrosclerosis maligna*), która może współistnieć z przewlekłym uszkodzeniem struktur nerkowych wskutek nadciśnienia tętniczego (określanym jako *nephroangiosclerosis* lub *benign nephrosclerosis*). Uszkodzenia spowodowane złośliwą fazą nadciśnienia tętniczego mogą skutkować gwałtownym pogorszeniem czynności nerek, a w konsekwencji — rozwojem schyłkowej niewydolności nerek.

## WNIOSKI

Rozpoznanie nefropatii nadciśnieniowej na podstawie obrazu klinicznego wydaje się łatwe w przypadku wieloletniego, źle kontrolowanego nadciśnienia tętniczego, poprzedzającego rozwój przewlekłej choroby nerek oraz braku innych stanów prowadzących do uszkodzenia nerek. Jak wyżej wykazano,

obraz kliniczny może być jednak podobny w wielu różnych jednostkach chorobowych. Nie należy również zapominać o możliwym współistnieniu i nakładaniu się u danego chorego kilku schorzeń. Niezbędne jest zatem przeprowadzenie szczegółowej diagnostyki różnicowej. W wielu przypadkach uzasadnione jest

wykonanie biopsji nerki — jedyne badania umożliwiające w sposób pewny i wiarygodny rozpoznanie nefropatii nadciśnieniowej. Niestety, w zaawansowanych stadiach przewlekłej choroby nerek diagnostyka morfologiczna może być utrudniona lub wręcz niemożliwa.

## PIŚMIENNICTWO

1. Experts from United States Renal Data System: 1999 Annual Data Report. *Am. J. Kidney Dis.* 1999; 34 (supl. 1): 1S–176S.
2. Manitius J. Nefropatia nadciśnieniowa — niektóre poglądy i kontrowersje. *Postępy Nauk Medycznych* 2004; 17 (4): 32S–34S.
3. Meyrier A., Simon P., Montseny J.J., Eladori D., Charasse C. Vascular nephropathies and nephrosclerosis: epidemiology and pathophysiology. W: Grunfeld J.P., Bach J.F., Kreis H., Broneer D. (red.). *Advances in nephrology*. Vol. 26. Mosby-Year Book, Chicago 1996: 207S–245S.
4. Luke R.G. Hypertensive nephrosclerosis: pathogenesis and prevalence. *Nephrol. Dial. Transplant.* 1999; 14: 2271S–2278S.
5. Ritz E., Fliser D., Siebels M. Pathophysiology of hypertensive renal damage. *Am. J. Hypertens.* 1993; 6: 241S–244S.
6. Schlessinger S.D., Tankersley M.R., Curtis J.J. Clinical documentation of end-stage renal disease due to hypertension. *Am. J. Kidney Dis.* 1994; 23, 5: 655S–660S.
7. Zucchelli P., Zuccala A. Can we accurately diagnose nephrosclerosis? *Nephrol. Dial. Transplant.* 1995; 10 (supl. 6): 2S–5S.
8. Czekalski S., Pawlaczyk K. Nefropatia nadciśnieniowa czy nefropatia miażdżycowa? W: Czekalski S., Rutkowski B. (red). *Nefropatia nadciśnieniowa*. Termedia Wydawnictwo Medyczne, Poznań 2007: 88–94.
9. Malecki R. Zatorowość cholesterolowa. W: Pasierski T., Myśliwiec M., Imieli J. (red.). *Kardionefrologia*. Wydawnictwo Medical Tribune Polska, Warszawa 2006: 371–376.
10. Caetano E.R.S.P., Zatz R., Saldanha L.B., Praxedes J.N. Hypertensive nephrosclerosis as relevant cause of chronic renal failure. *Hypertension* 2001; 38: 171S–176S.
11. Innes A., Johnston P.A., Morgan A.G., Davison A.M., Burden R.P. Clinical features of benign hypertensive nephrosclerosis at time of renal biopsy. *Q. J. Med.* 1993; 86: 271S–275S.
12. Pahl M.V., Nast C.C., Adler S.G. Proteinuria in patients with arterial/arterio- lar nephrosclerosis. *Clin. Nephrol.* 2002; 58: 260S–266S.

## KOMENTARZ

Przedstawiony przypadek dobrze ilustruje problemy diagnostyczne spotykane u pacjentów z przewlekłą chorobą nerek w zaawansowanym stadium. Jak wykazano w licznych badaniach, w tym także przeprowadzonych w Polsce, nawet 30–40% chorych jest kierowanych do nefrologów dopiero w bardzo zaawansowanym stadium przewlekłej choroby nerek. U znacznej części takich chorych trzeba natychmiast rozpocząć leczenie dializacyjne. Niestety, ci pacjenci nie są też odpowiednio przygotowani do zabiegów dializ i ryzyko śmierci, zwłaszcza w pierwszych miesiącach leczenia nerkozastępczego, jest u nich znacznie większe niż u chorych, którzy wcześniej byli już objęci specjalistyczną opieką nefrologiczną. Należy też podkreślić, że bardzo rzadko dializoterapia ma w takiej sytuacji charakter przejściowy i można zaprzestać wykonywania zabiegów po uzyskaniu spontanicznej poprawy czynności nerek. Taka możliwość dotyczy jedynie niewielu pacjentów i tylko niektórych chorób nerek (np. nefropatii toczniowej, układowych zapaleń naczyń). Jednak, mimo że zdarza się to rzadko, zawsze należy brać taką możliwość pod uwagę i dlatego podstawo-

wym obowiązkiem lekarza nefrologa przyjmującego chorego o nieznanym wcześniej przebiegu choroby nerek jest ustalenie przyczyny tej choroby i ocena szansy na wdrożenie aktywnego leczenia, które dawałoby potencjalną szansę zahamowania czy nawet odwrócenia postępu choroby. Niestety, u zdecydowanej większości takich chorych najczęściej nie możemy określić wyjściowej przyczyny przewlekłej choroby nerek lub też nie ma to znaczenia dla dalszego postępowania, ponieważ zmiany, jakie zaszły w nerkach, oceniamy już jako nieodwracalne.

Jedną z przyczyn przewlekłej choroby nerek, które sprawiają największe trudności w ustaleniu rozpoznania w zaawansowanym stadium przewlekłej choroby nerek, jest nefropatia nadciśnieniowa. Można w uproszczeniu stwierdzić, że tę przyczynę niewydolności nerek często podejrzewamy, ale bardzo rzadko mamy szansę zweryfikować to podejrzenie. Najczęściej nefropatię nadciśnieniową podejrzewamy u chorych, u których nie ma cech aktywnej nefropatii, tj. znacznego białkomoczu lub dużych zmian w osadzie moczu, a wymiary nerek są znacznie zmniejszone.

Niestety, samo występowanie nadciśnienia tętniczego, nawet opornego na leczenie, nie stanowi żadnej wskazówki, ponieważ prawie wszyscy chorzy w takim stadium choroby nerek, niezależnie od przyczyny, mają nadciśnienie tętnicze. W takich przypadkach nie wykonujemy jednak rutynowo biopsji nerki, ponieważ nie daje ona istotnych wskazań terapeutycznych, a jest to badanie inwazyjne. W opisanym przypadku nietypowy obraz choroby był przyczyną wykonania biopsji nerki, a najważniejszymi argumentami przemawiającymi za jej wykonaniem były jedynie w nieznacznym stopniu zmniejszone wymiary nerek wraz z zachowaną ich strukturą w badaniu ultrasonograficznym. Niestety, w tym przypadku biopsja nerki potwierdziła rozpoznanie nefropatii nadciśnieniowej, a charakter

i zaawansowanie zmian w ocenie histopatologicznej bioptatu nerki nie dały żadnych nadziei na podjęcie skutecznego leczenia nefropatii. W mojej opinii jednak fakt, że w opisanym przypadku badanie biopcyjne ostatecznie jedynie rozwiła szanse na skuteczne leczenie, nie powinno zniechęcać do podejmowania prób wyjaśnienia przyczyny niewydolności nerek nawet u chorych w jej bardzo zaawansowanych stadiach. Jednocześnie należy także podkreślić, że jedynie znacznie wcześniejsza diagnostyka choroby nerek daje realne szanse na uniknięcie leczenia nerkozastępczego i dlatego u każdego pacjenta z podejrzeniem przewlekłej choroby nerek i zmianami w moczu powinno się oznaczyć filtrację kłębuszkową i skierować go pod specjalistyczną opiekę nefrologiczną.

**Prof. dr hab. med. Michał Nowicki**