

# Ostra zatorowość płucna przebiegająca pod maską ostrego zespołu wieńcowego — opis przypadku

Magdalena Kłosińska, Michał Plewka, Jarosław Drożdż, Jarosław D. Kasprzak

Zakład Szybkiej Diagnostyki Kardiologicznej, II Katedra i Klinika Kardiologii Uniwersytetu Medycznego w Łodzi

**Zatorowość płucna jest jedną z najczęstszych przyczyn zgonów sercowo-naczyniowych. Wczesne leczenie pozwala istotnie zmniejszyć ryzyko zgonu, nadal jednak pozostaje niepokojąco duży odsetek nierozpoznanych i nieleczonych przypadków. U wielu pacjentów z rozpoznaniem zatoru tętnicy płucnej, mimo dobrze poznanych czynników predysponujących do rozwoju żyłnej choroby zakrzepowo-zatorowej, nie udaje się ustalić przyczyny. Objawy zatorowości płucnej są mało swoiste i często obecne w wielu innych chorobach układu krążenia i układu oddechowego. Tym niemniej właściwie wykonane i zinterpretowane proste badania diagnostyczne, wsparte przesłankami klinicznymi pozwalają na prawidłowe rozpoznanie.**

**Słowa kluczowe:** zatorowość płucna, diagnostyka, echokardiografia

## WSTĘP

Zatorowość płucna (ZP) jest najczęstszą — po zawale serca i udarze mózgu — przyczyną zgonów z przyczyn sercowo-naczyniowych [1]. Roczna zapadalność na ZP w krajach Europy Zachodniej sięga 60 000–100 000 [2]. W polskiej populacji dotychczas nie przeprowadzono odpowiednich badań epidemiologicznych, ale panuje pogląd, że wskaźnik ten jest podobny [3].

Lista poznanych chorób i stanów klinicznych predysponujących do ZP jest obszerna [2]. Tworzeniu

skrzeplin sprzyjają wrodzone i nabyte czynniki ryzyka. Przykładami czynników wrodzonych są: niedobór białka C, białka S, antytrombiny III, mutacja genu protrombiny, dysfibrinogenemia czy obecność przeciwciał antykardiolipinowych. Natomiast najczęstsze nabyte przyczyny nadkrzepliwości to: unieruchomienie, wiek powyżej 60 lat, przebyty zabieg operacyjny lub uraz, przebyty incydent zakrzepowo-zatorowy, nowotwór, palenie tytoniu, niewydolność serca, niewydolność oddechowa. Jednak u części pacjentów z rozpoznaniem zatoru tętnicy płucnej nie udaje się ustalić przyczyny i miejsca powstania zakrzepu.

Śmiertelność w ostrej fazie ZP u nieleczonych chorych sięga 30% i jest jeszcze wyższa w masywnej zatorowości płucnej. Wczesne rozpoczęcie leczenia pozwala zmniejszyć śmiertelność do 2% [2, 4], z czego wynika potrzeba jak najszybszego rozpoznania ZP, umożliwiającego wdrożenie odpowiedniej terapii.

Mimo ciągłego postępu wiedzy dotyczącej etiopatogenezy zatorowości płucnej, jak również możliwości diagnostycznych, wciąż niepokojąco liczną grupę stanowią chorzy z nierozpoznanym zatoru płucnym. Na podstawie porównania wyników badań autopsyjnych z rozpoznaniem klinicznym wykazano, że odsetek nieodejrzewanych za życia dużych zatorów tętnicy płucnej przekracza 80% [5]. Może to wynikać z faktu znacznego zróżnicowania ZP w obrazie klinicznym — od prawie bezobjawowego przebiegu, po nagłe zatrzymanie krążenia. Zwykle pierwszymi objawami klinicznymi są: nagła duszność spoczynkowa, ból zamostkowy, ból opłucnowy, kaszel, omdlenie. We wczesnej fazie choroba może naśladować ostry zespół wieńcowy, zapalenie płuc, zaostrzenie astmy oskrzelowej, przewlekłej obturacyjnej choroby płuc, odmę opłucnową, rozwarstwienie ściany aorty. W takich

---

### Adres do korespondencji:

lek. med. Magdalena Kłosińska  
II Katedra i Klinika Kardiologii Uniwersytetu Medycznego  
Szpital im. dr. Wł. Biegańskiego  
ul. Książkiewicza 1/5, 91–347 Łódź  
tel./faks (0 42) 251 60 15  
e-mail: mklosinska@op.pl

sytuacjach czas upływający do momentu postawienia właściwej diagnozy wydłuża się.

Poniżej przedstawiono opis przypadku ZP przebiegającej z obrazem klinicznym imitującym ostry zespół wieńcowy, który dowodzi, że konieczne są świadomość kliniczna problemu, czujność diagnostyczna oraz zastosowanie prawidłowego algorytmu badań.

### OPIS PRZYPADKU

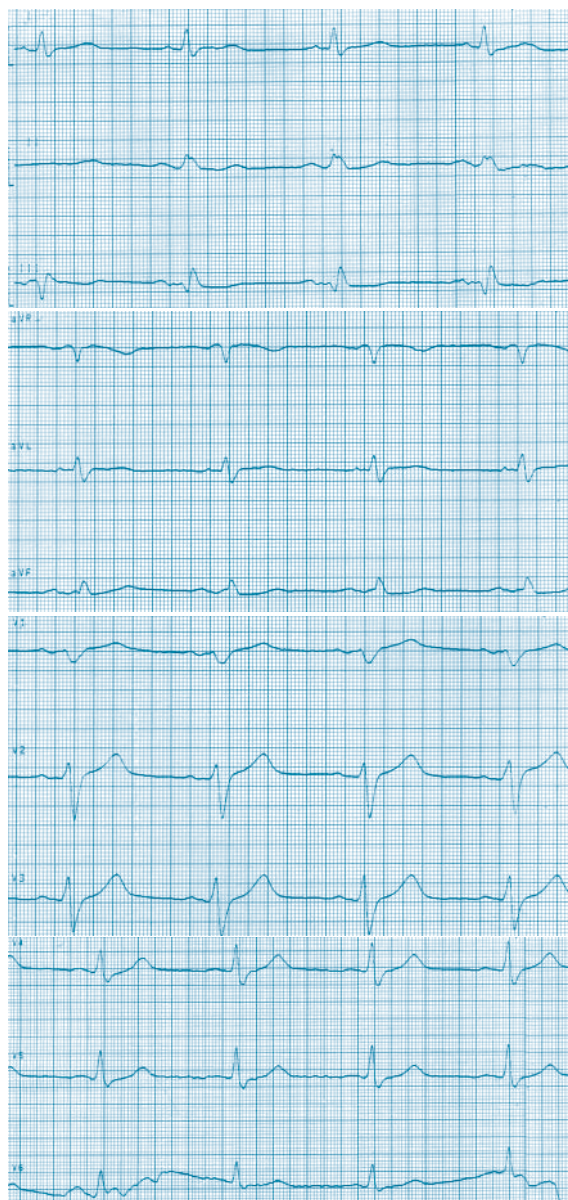
Pacjent 78-letni, od wielu lat palący tytoń, z przewlekłą obturacyjną chorobą płuc (COPD, *chronic pulmonary disease*), dotychczas nieleczący się z przyczyn kardiologicznych, został przyjęty do Kliniki Kardiologii UM w Łodzi z powodu silnego bólu zamostkowego o charakterze ucisku z promieniowaniem do lewej łopatki. Ból wystąpił nagle, w spoczynku, godzinę przed przyjęciem. Towarzyszyły mu: duszność, osłabienie, nudności, nadmierna potliwość. Był to pierwszy incydent bólu w klatce piersiowej. Pacjent 3 lata wcześniej przebył zakrzepowe zapalenie żył głębokich prawej kończyny dolnej, do którego doszło bezpośrednio po zabiegu przezcewkowej elektroresekcji gruczolaka prostaty. Zastosowano wówczas leczenie streptokinazą. Od wielu lat u chorego pojawiała się duszność o charakterze wydechowym, związana z wysiłkiem, ustępująca po inhalacji krótkodziałających leków  $\beta_2$ -mimetycznych. W ciągu ostatnich 6 miesięcy dolegliwości nasiliły się, jednak nigdy dotychczas nie występowała duszność spoczynkowa.

Przy przyjęciu do kliniki pacjent był w stanie ogólnym dość ciężkim, z dominującymi w obrazie klinicznym dolegliwościami stenokardialnymi, z towarzyszącą dusznością o charakterze mieszanym. W badaniu przedmiotowym stwierdzono przyspieszenie częstości oddechów (do 30/min) i pracę dodatkowych mięśni oddechowych. Rytm serca był miarowy, o częstości 80/min; osłuchowo tony serca bardzo ciche, niedźwięczne. Nad polami płucnymi stwierdzono szmer oddechowy pęcherzykowy symetrycznie osłabiony. Uwagę zwracały również znaczne żylaki podudzi. Ciśnienie tętnicze, które przy przyjęciu wynosiło 120/70 mm Hg, po podłączeniu wlewu dożylnego nitrogliceryny (1 mg/h) nagle obniżyło się do 50/30 mm Hg. Lek odstawiono, uzyskując powrót prawidłowego ciśnienia tętniczego.

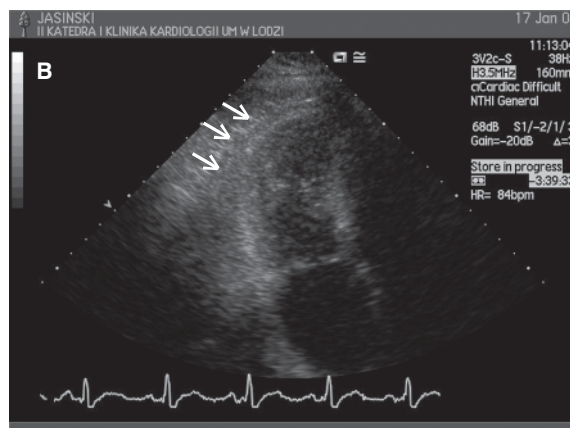
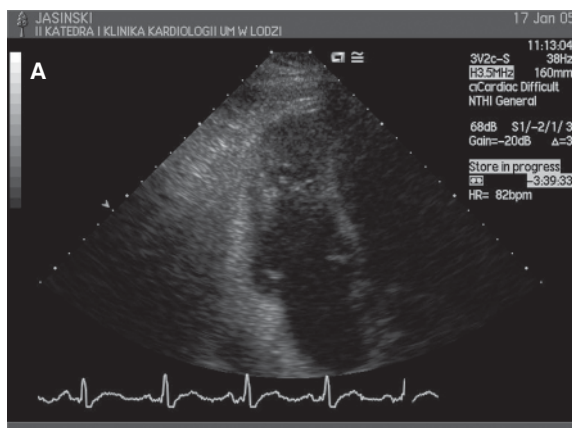
W pierwszym zapisie EKG (ryc. 1) odchylenie od normy stanowiła obecność patologicznego załamka Q

i płasko-ujemnego załamka T w odprowadzeniu III. Badanie gazometryczne ujawniło hipoksemię ( $pO_2 = 53,2$  mm Hg) i hipokapnię ( $pCO_2 = 26,5$  mm Hg).

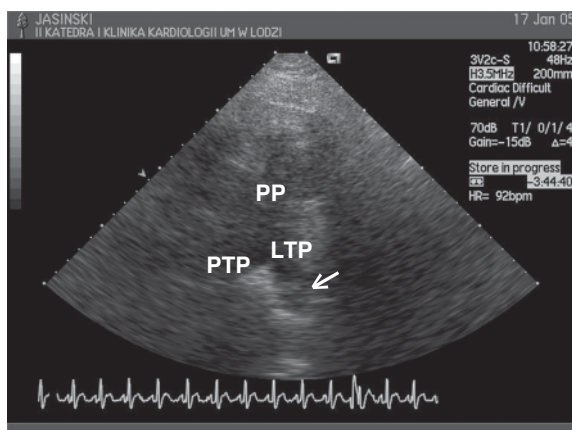
W USG serca przez ścianę klatki piersiowej (TTE, *transthoracic echocardiography*) stwierdzono cechy sugerujące możliwość ostrej zatorowości płucnej. Zobrazowano poszerzoną jamę prawej komory, z dodatnim objawem McConnella, tj. akinezą mięśnia w segmencie środkowym i normokinezą segmentów koniuszkowych (ryc. 2). Mięsień lewej komory nie wykazywał odcinkowych zaburzeń kurczliwości (frakcja wyrzutowa 55%). W lewej tętnicy płucnej uwidoczniono strukturę mogącą



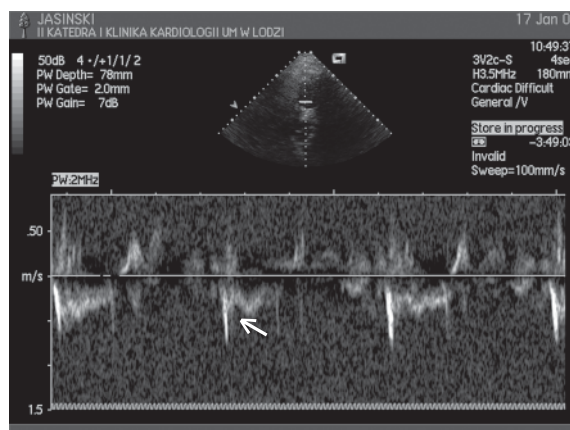
**Rycina 1.** Zapis EKG przy przyjęciu do kliniki — zespół  $S_1Q_{III}T_{III}$



**Rycina 2.** Poszerzenie jamy prawej komory (A — skurcz, B — rozkurcz); dodatni objaw McConnella — strzałkami zaznaczono hipokinetyczną środkową część wolnej ściany prawej komory



**Rycina 3.** Materiał zatorowy (zaznaczono strzałką) w lewej tętnicy płucnej; PP — pień płucny; P — prawa tętnica płucna; LTP — lewa tętnica płucna



**Rycina 4.** Zapis spektrum wyrzutu krwi do pnia płucnego —znacznie skrócony czas akceleracji i zązębienie na ramieniu zstępującym (zaznaczono strzałką)

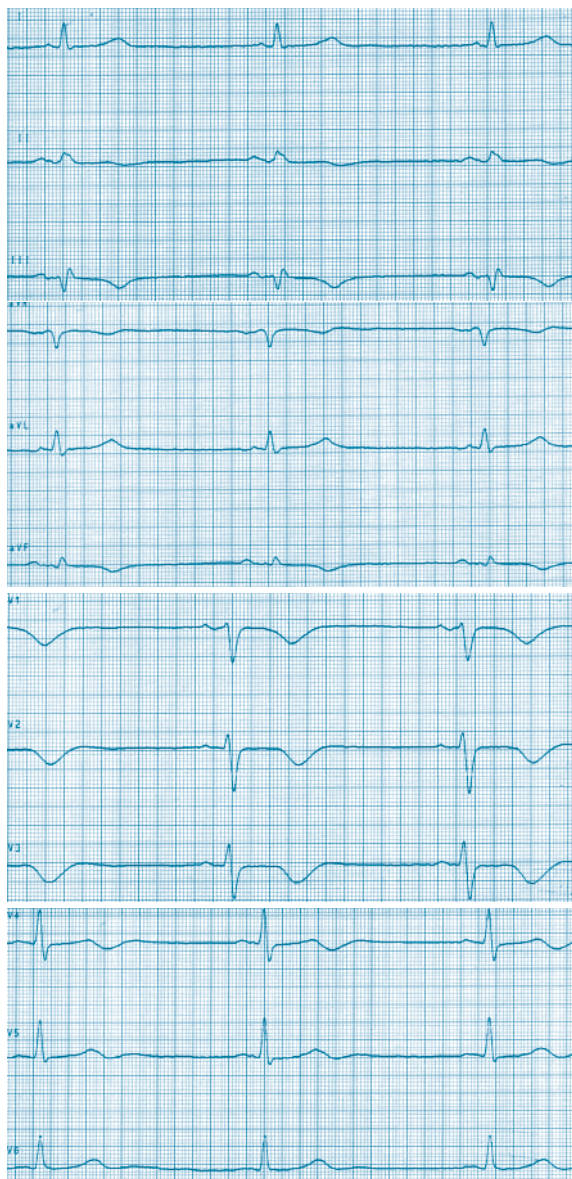
odpowiadać materiałowi zatorowemu (ryc. 3). W badaniu dopplerowskim przepływu krwi obserwowano czynnościową niedomykalność zastawki trójdzielnej II° oraz skrócony czas akceleracji wyrzutu krwi w tętnicy płucnej (25 ms) przy skurczowym gradiencie ciśnień przez zastawkę trójdzielną 49 mm Hg. Dodatkowo wykazano zawężenie na ramieniu zstępującym spektrum wyrzutu krwi do tętnicy płucnej (ryc. 4).

W badaniach biochemicznych stwierdzono znamienny wzrost stężenia D-dimerów (4022 ng/ml) oraz obniżone stężenie fibrynogenu (135 mg/dl).

Na podstawie obrazu klinicznego i wyników badań dodatkowych rozpoznano ostrą zatorowość płucną i wdrożono leczenie przeciwzakrzepowe heparyną niefrakcjonowaną, uzyskując szybką stabilizację kliniczną: w ciągu kilku godzin ustąpiły duszności i do-

legliwości bólowe. Parametry gazometryczne unormowały się, a stężenie D-dimerów systematycznie malało. Zaobserwowano natomiast granicznie podwyższone stężenie troponiny I (maks. 0,85  $\mu\text{g/l}$ ). W 2. dobie hospitalizacji w zapisie EKG pojawiły się ujemne załamki T w odprowadzeniach: III, aVF, V1–V3 oraz dodatnio-ujemne załamki T w V4–V5 (ryc. 5). W kontrolnym TTE stwierdzono zmniejszenie objawów przeciążenia prawej komory z wydłużeniem czasu akceleracji wyrzutu płucnego do 45 ms oraz redukcją skurczowego gradientu ciśnień przez zastawkę trójdzielną (35 mm Hg). Nie uwidoczniło obserwowanej wcześniej dodatkowej struktury w tętnicy płucnej.

Dalsze leczenie przeciwzakrzepowe kontynuowano acenokumarolem. W badaniu USG nie stwierdzono zmian zakrzepowych w żyłach kończyn dolnych.



**Rycina 5.** Zapis EKG w 2. dobie hospitalizacji — dodatkowo ujemne załamki T w V1–V3

Wykonane podstawowe badania diagnostyczne nie ujawniły subklinicznego procesu nowotworowego. W 8. dobie hospitalizacji pacjenta w stanie ogólnym dobrym wypisano z kliniki z zaleceniem długotrwałej doustnej antykoagulacji.

### OMÓWIENIE

Pierwszym krokiem w diagnozowaniu ZP jest podejrzenie jej wystąpienia, wpływające z badania klinicznego, ze szczególnym uwzględnieniem oceny czynników ryzyka. Każdy epizod zakrzepowo-zatorowy zobowiązuje do poszukiwania czynników predysponujących. U osób w podeszłym wieku jest to przede

wszystkim diagnostyka w kierunku chorób nowotworowych. Wykazano, że u 10% osób z chorobą zakrzepowo-zatorową w ciągu kolejnych 5–10 lat rozpoznaje się nowotwór, przy czym 75% przypadków — już w 1. roku obserwacji. Wyniki podstawowych badań, takich jak EKG, zdjęcie rentgenowskie klatki piersiowej czy badanie gazometryczne krwi tętniczej, są mało swoiste dla ZP, dostarczają jednak ważnych informacji na temat różnicowania z innymi ostrymi stanami. Stanowią również element oceny stanu pacjenta.

Podstawowym diagnostycznym badaniem biochemicznym jest pomiar stężenia w D-dimerów osoczu, czyli produktów degradacji włókniaka, powstałych w wyniku aktywności endogennych układów fibrynolitycznych, uruchamianych jednocześnie z formowaniem zakrzepu. Wynik poniżej  $500 \mu\text{g/l}$  praktycznie wyklucza ostry incydent zakrzepowo-zatorowy [6].

Pacjentów zagrożonych dużym klinicznym ryzykiem wystąpienia ZP, u których obraz echokardiograficzny jest prawidłowy lub niediagnostyczny, należy poddać dalszym badaniom obrazowym, takim jak spiralna tomografia komputerowa klatki piersiowej, scyntygrafia wentylacyjno-perfuzyjna płuc i badanie tętnic płucnych metodą rezonansu magnetycznego. Metodą referencyjną w rozpoznawaniu i wykluczaniu ZP jest angiografia tętnic płucnych, której czułość i swoistość wynosi około 98% [7]. Ze względu na inwazyjny charakter nie jest to jednak badanie pierwszego rzutu.

Wśród narzędzi diagnostycznych ZP istotne znaczenie ma przezklatkowe badanie echokardiograficzne — z uwagi na jego nieinwazyjność, szeroki dostęp i możliwość wykonania przy łóżku chorego. Badanie to ujawnia nadciśnienie płucne i jego następstwa, a w niektórych przypadkach obrazuje także materiał zatorowy w jamach serca, w pniu płucnym lub w jego odgałęzieniach [8]. Poza tym ma istotne znaczenie w diagnostyce różnicowej, umożliwiając wykluczenie wielu innych przyczyn dysfunkcji i przeciążenia prawej komory. U części chorych pozwala na zakończenie procesu diagnostycznego i szybką stratyfikację ryzyka. Niekiedy istnieje potrzeba poszerzenia diagnostyki o przezprzełykowe badanie echokardiograficzne (TEE, *transesophageal Doppler echocardiography*), umożliwiające lepsze uwidocznienie tętnic płucnych oraz ewentualnego materiału zatorowego [9].

Przedstawiony przypadek pacjenta dowodzi, że rozpoznanie zatoru tętnicy płucnej bywa trudne. Ty-

powy dla niedokrwienia serca obraz kliniczny oraz znana przyczyna nawracających od lat duszności, tj. COPD, zdecydowały o wstępnym rozpoznaniu ostrego zespołu wieńcowego bez uniesienia odcinka ST. Wskazywały na to również zmiany w wyjściowym zapisie EKG. Brak poprawy, a wręcz załamanie hemodynamiczne po wdrożeniu typowej farmakoterapii (m.in. nitrogliceryna *i.v.*, heparyna drobnocząsteczkowa, inhibitor konwertazy angiotensyny II, lek  $\beta$ -adrenolityczny), wymogło potrzebę pilnej weryfikacji rozpoznania.

Rozpoczynając od wywiadu, przebyty incydent zakrzepowo-zatorowy jest silnym czynnikiem ryzyka kolejnego zdarzenia, nawet jeśli pierwotna przyczyna ustąpiła (w tym przypadku — elektroresekcja gruczołka prostaty). Może również świadczyć o wzmożonej gotowości prozakrzepowej surowicy krwi. Inne czynniki ryzyka ZP w omawianym przypadku to podeszły wiek, żylaki podudzi, przewlekła choroba płuc.

W zapisie EKG u opisywanego pacjenta wykonanym przy przyjęciu do kliniki stwierdzono cechy zespołu  $S_1Q_{III}T_{III}$ . W kolejnych zapisach dodatkowo pojawiły się ujemne załamki T w odprowadzeniach prawokomorowych. Są to typowe zmiany spotykane w ostrej zatorowości płucnej [10]. Do innych należą: prawogram, niepełny lub całkowity blok prawej odnogi pęczka Hisa, *P-pulmonale*, tachykardia zatokowa, nadkomorowe zaburzenia rytmu (częstoskurcz nadkomorowy, trzepotanie przedsionków, migotanie przedsionków), obniżenie odcinka ST w V1–V6, pogłębienie załamków S w V4–V6 albo ich zawężenie w V1 i/lub V2, zespół  $S_1S_{II}S_{III}$ . Jednak wszystkie nieprawidłowości elektrokardiograficzne rzadko występują jednocześnie. Część zmian ma ulotny charakter, ponieważ trwają kilka godzin, a nawet minut. Według Ciurzyńskiego i wsp. [11] do najczęściej spotykanych zmian w zapisie EKG w ostrej zatorowości płucnej należą ujemne załamki T w V1–V4 oraz zespół  $S_1Q_{III}T_{III}$ . Taki obraz w EKG powinien więc zawsze nasuwać podejrzenie ostrej zatorowości płucnej.

Kluczowym elementem procesu diagnostycznego okazało się przezklatkowe badanie echokardiograficzne, które nie wykazało odcinkowych zaburzeń kurczliwości mięśnia lewej komory, natomiast potwierdziło ostre przeciążenie prawej komory. Wskazuje na to dodatni objaw McConnella, który stwierdza się w przypadku nagle powstałego, zwiększonego obciążenia

następczego prawej komory. Pozwala odróżnić ostry epizod od przewlekłego nadciśnienia płucnego, do którego mogła doprowadzić wieloletnia COPD. Znaczenie diagnostyczne ma również stwierdzony tak zwany objaw 60/60, czyli skrócenie do mniej niż 60 ms czasu akceleracji wyrzutu w tętnicy płucnej przy skurczowym gradiencie ciśnienia przez zastawkę trójdzielną poniżej 60 mm Hg. Łączne występowanie obu objawów umożliwia rozpoznanie ostrej ZP z 94-procentową swoistością [8]. Wykonane TTE, oprócz zaburzeń hemodynamicznych, uwidocznilo również obecność materiału zatorowego w tętnicy płucnej, jednoznacznie wskazując na ostateczne rozpoznanie i wykluczając konieczność wykonywania kolejnych badań obrazowych.

Leczenie zatoru płucnego pozostaje nadal otwartym problemem, zwłaszcza w sytuacjach, gdy nie dochodzi do rozwoju wstrząsu, hipotensji czy ciężkiej hipoksemii, stanowiących wskazanie do leczenia trombolitycznego. W prezentowanym przypadku lekarz prowadzący rozpoczął terapię od dożylnych wlewów heparyny, uzyskując szybką poprawę i stabilizację kliniczną. Jednak obecnie, według opinii wielu autorów, stwierdzenie istotnego przeciążenia prawej komory w ZP, może uzasadniać wdrożenie leczenia fibrynolitycznego [2]. Dotychczas nie przeprowadzono dużych, randomizowanych badań wyznaczających kierunek postępowania terapeutycznego w tej grupie chorych. Należy pamiętać, że ostry zator tętnicy płucnej może przebiegać z podwyższonym stężeniem troponin w surowicy. Prawdopodobnie wynika to z mechanicznego uszkodzenia kardiomiocytów, wtórnego do ostrego przeciążenia prawej komory, a nie z martwicy niedokrwiennej miokardium. Wiąże się jednak z gorszym rokowaniem i ta grupa chorych wymaga intensywnej terapii [12].

Różnorodność obrazu klinicznego zatorowości płucnej, jak również nakładanie się objawów chorób współistniejących, często utrudnia dokonanie właściwego rozpoznania, prowadzi diagnostykę na inne tory. Wciąż jednak dokładny wywiad — szczególnie pod kątem czynników ryzyka — oraz badanie przedmiotowe pacjenta stanowią pierwszy krok diagnostyczny zatorowości płucnej. Kolejny etap to odpowiednio dobrane badania dodatkowe i ich prawidłowa sekwencja. Istotne znaczenie może mieć TTE przyłóżkowa, w niektórych przypadkach pozwalająca na

bardzo szybkie zakończenie procesu diagnostycznego. Tym niemniej jednak otrzymywane wyniki badań zawsze wymagają weryfikacji względem danych klinicznych. Dotyczy to zwłaszcza wyboru strategii terapeutycznej.

## PIŚMIENNICTWO

- Gillum RF. Pulmonary embolism trombophlebitis in United States. *Am. Heart J.* 1987; 114: 1262–1264.
- Torbicki A., van Beek EJ., Charbonnier B. i wsp. Guidelines on diagnosis and management of acute pulmonary embolism. Task Force Raport. *Eur. Heart J.* 2000; 21: 1301–1336.
- Torbicki A. Zatorowość płucna. W: Januszewicz W., Kokot F. (red.). *Interna*. PZWL, Warszawa 2002; 240–244.
- Goldhaber S. Pulmonary embolism death rates. *Am. Heart J.* 1988; 15: 1342–1344.
- Stein P.D., Henry J.W. Prevalence of acute pulmonary embolism among patients in general hospital at autopsy. *Chest* 1995; 108: 978–981.
- Bounameaux H., de Moerloose P., Perrier A. i wsp. Plasma measurement of D-dimer as diagnostic aid in suspected venous thromboembolism: an overview. *Thromb. Haemost.* 1994; 71: 1–6.
- Stein P.D., Athanasoulis C., Alavi A. i wsp. Complications and validity of pulmonary angiography in acute pulmonary embolism. *Circulation* 1992; 85: 462–468.
- Lipiec P., Plewka M., Krzemińska-Pakuła M. i wsp. Diagnosis and evaluation of therapy outcome in acute pulmonary embolism by transthoracic echocardiography. *Kardiol. Pol.* 2004; 60: 399–401.
- Drożdż J., Wierzbowska-Drabik K., Kostkiewicz M. i wsp. Zatorowość płucna. W: Tracz W., Podolec P., Hoffman P. (red.). *Echokardiografia praktyczna. Tom II. Medycyna Praktyczna, Kraków 2005; 377–391.*
- Petruzzelli S., Palla A., Pieracini F. i wsp. Routine electrocardiography in screening for pulmonary embolism. *Respiration* 1986; 50: 233.
- Ciurzyński M., Kurzyńska M., Ficygowski W. i wsp. Electrocardiographic changes in patients with haemodynamically significant pulmonary embolism. *Kardiol. Pol.* 2000; 52: 454–457.
- Giannitsis E., Muller-Bardorff M., Kurowski V. i wsp. Independent prognostic value of cardiac troponin T in patients with confirmed pulmonary embolism. *Circulation* 2000; 102: 211–217.