

KONTROWERSJE

Przetrwały otwór owalny — wciąż wiele pytań bez odpowiedzi

Patent foramen ovale — still many questions but no answers

Radosław Kręcki, Jarosław D. Kasprzak

II Katedra i Klinika Kardiologii Uniwersytetu Medycznego w Łodzi

STRESZCZENIE

Kwalifikacja pacjentów z przetrwałym otworem owalnym (PFO) do jego korekty metodą przezskórną jest coraz częstsza. Jednak, ze względu na dużą liczbę asymptomatycznych pacjentów z PFO, nie ma jasno sprecyzowanych standardów terapeutycznych dla tych chorych. W świetle *evidence-based medicine* kwestia leczenia przeciwkrzepliwego czy korekty przegrody międzyprzedsionkowej, w celu ograniczenia ryzyka nawrotu powikłań zakrzepowo-zatorowych — w tym przede wszystkim udarów mózgu — oraz poprawy jakości życia pacjentów z napadami migreny, jest wciąż otwarta. Choć wyniki licznych obserwacyjnych badań zachęcają do podejmowania wysiłków terapeutycznych w leczeniu chorych z PFO, brakuje randomizowanych badań potwierdzających te hipotezy. Autorzy niniejszej pracy podjęli próbę podsumowania wiedzy dotyczącej problematyki leczenia pacjentów z PFO w świetle najbardziej aktualnego piśmiennictwa.

Choroby Serca i Naczyń 2010, 7 (1), 49–53

Słowa kluczowe: przetrwały otwór owalny, leczenie, zamykanie

ABSTRACT

Percutaneous closure of patent foramen ovale (PFO) is an increasingly common procedure perceived as having minimal risk. Transcatheter patent foramen ovale closure might be effective in improving migraines as well as in decreasing the absolute and relative risk of recurrent thromboembolic events (ischaemic stroke and transient ischaemic attack). However there are no clear data coming from randomised trials supporting those statements. From the other hand there are growing issues that patent foramen ovale closure cannot be recommended. In this systematic review we are trying to resolve all doubts in round treatment of patients with PFO in lights most current literature.

Choroby Serca i Naczyń 2010, 7 (1), 49–53

Key words: patent foramen ovale, treatment, closure

Przetrwały otwór owalny (PFO, *patent foramen ovale*) — pozostałość krążenia płodowego — jest jedną z najczęstszych anomalii układu krążenia występujących w populacji osób dorosłych (ok. 25%) [1]. Otwór

owalny to integralny element krążenia płodowego umożliwiający przepływ krwi bezpośrednio z prawego do lewego przedsionka. Objętość krwi, która przedostaje się do dużego krążenia przez omawiany kanał między przedsionkami wynosi aż 34% rzutu minutowego w 20. tygodniu życia płodowego i z upływem czasu zmniejsza się, osiągając w 30. tygodniu ciąży już tylko 18% [2, 3]. W trakcie porodu nagły spadek ciśnienia w prawym przedsionku, związany z napływem krwi do tętnic płucnych, dopro-

Adres do korespondencji:

dr n. med. Radosław Kręcki
II Katedra i Klinika Kardiologii, Uniwersytet Medyczny w Łodzi
Szpital im. Biegańskiego, ul. Kniaziewicza 1/5, 91–347 Łódź
tel./faks: +48 42 251 60 15
e-mail: rkrecki@ptkardio.pl

wadza do odwrócenia gradientu międzyprzedsionkowego, przegroda pierwotna (*septum primum*) styka się z wtórną (*septum secundum*) i najpóźniej w 2. roku życia dziecka otwór owalny zarasta, a jedyną jego pozostałością jest widoczny od strony prawego przedsionka, otoczony przez rąbek, dół owalny (*fossa ovalis*) [3]. Niebezpieczeństwo pojawia się dopiero wtedy, gdy otwór nie zamyka się całkowicie i zgodnie z nową różnicą ciśnień krew przepływa z lewego przedsionka do prawego, co skutkuje przeciążeniem obiegu płucnego i mniejszą ilością krwi w obiegu dużym.

Metodą referencyjną w diagnostyce PFO jest echokardiografia przezprzełykowa (TEE, *transesophageal echocardiography*) metodą „kolorowego Dopplera” oraz z dożylnym podaniem roztworu soli fizjologicznej (umożliwiająca ilościową ocenę przecieku międzyprzedsionkowego). Czułość i swoistość omawianej metody w wykrywaniu PFO wynosi prawie 100%; w wątpliwych przypadkach bardzo cenne jest wykorzystanie tak zwanego manewru Valsalvy [4, 5]. *The American Academy of Neurology (AAN)* (2004) zaleca wykonanie badania echokardiograficznego u wszystkich pacjentów poniżej 55. roku życia z udarem mózgu w celu wykluczenia PFO [6]. *The American College of Chest Physicians* (2004) dodatkowo sugeruje, że metodą o większej czułości w diagnostyce patologii przegrody międzyprzedsionkowej niż echokardiografia przezklatkowa (TTE, *transthoracic echocardiography*) jest TEE [7]. Dodatkowo w wytycznych *American College of Cardiology/American Heart Association/American Stroke Association (ACC/AHA/ASA)* (2003) zaleca się TEE jako pierwszą lub jedyną metodę w diagnostyce PFO [8].

Morfologia PFO jest zmienna i zależy od wieku pacjenta. Dodatkowo PFO często współlistnieje z tętniakiem przegrody międzyprzedsionkowej oraz siatką Chiariego, a rola tych dwóch anomalii w rozwoju powikłań zakrzepowo-zatorowych jest wciąż niejasna. Obrazy PFO uzyskane w badaniu echokardiograficznym pozwoliły wprowadzić klasyfikację PFO opartą na średnicy, długości kanału oraz współlistniejących anomaliach przegrody międzyprzedsionkowej [9].

Piśmiennictwo medyczne obfituje w prospektywne nierandomizowane badania, potwierdzające związek przyczynowo-skutkowy między PFO a kilkoma groźnymi jednostkami chorobowymi, takimi jak: udar mózgu, *platypnoe-orthodeoxia* (duszność i sinica w pozycji poziomej), choroba kesonowa, migrenowe bóle głowy z aurą, wysokościowy obrzęk płuc czy zespół klasy ekonomicznej

[10, 11]. Z uwagi na dużą liczbę asymptomatycznych pacjentów z PFO nie ma jasno sprecyzowanych standardów terapeutycznych dla tych chorych i w świetle *evidence-based medicine (EBM)* kwalifikacja do procedur mających na celu ograniczenie ryzyka nawrotu powikłań zakrzepowo-zatorowych, w tym przede wszystkim udarów mózgu, jest wciąż sprawą otwartą [12].

Od wielu lat postuluje się, że obecność PFO jest związana ze zwiększonym ryzykiem udaru niedokrwiennego mózgu, a związek ten udokumentowano w licznych badaniach obserwacyjnych — przede wszystkim w stosunku do młodych chorych (< 55. rż.) z udarami kryptogennymi [13]. Zależność ta w grupie osób starszych jest dużo bardziej wątpliwa [14, 15]. Dużym zaskoczeniem, podważającym dotychczasowe podejście do problematyki profilaktyki u pacjentów z PFO, była opublikowana niedawno metaanaliza 15 prospektywnych badań, przeprowadzona przez Almekhlafi i wsp. [16]. Autorzy oszacowali, że ryzyko nawrotu udaru mózgu i/lub przejściowego napadu niedokrwiennego (TIA, *transient ischaemic attack*) w grupie pacjentów z PFO wynosi tylko 4 na 100 osobolat (95-proc. przedział ufności [CI, *confidence interval*] 3,0–5,1), a relatywne ryzyko (RR, *relative risk*) wystąpienia ponownych powikłań zakrzepowo-zatorowych (udar mózgu, TIA) w grupie chorych z lub bez PFO wyniosło 1,1 (95% CI 0,8–1,5). Ponieważ opisane spostrzeżenia wynikają przede wszystkim z analiz przypadków i rzeczywiste ryzyko wystąpienia udaru mózgu u osób z PFO nie jest znane, Di Tullio i wsp. [17] przeprowadzili kohortowe prospektywne badanie, w którym przez 7 lat obserwowano grupę 1100 osób (> 39. rż., bez przebytego wcześniej udaru mózgu; średnia wieku $68,7 \pm 10$ lat). Obecność PFO stwierdzono u 164 osób (14,9%), natomiast u 27 badanych (2,5%) — tętniaka przegrody międzyprzedsionkowej, definiowanego jako wychylenie powyżej 10 mm od osi przegrody międzyprzedsionkowej. W trakcie obserwacji do udaru mózgu doszło u 68 pacjentów (6,2%). Częstość udaru określono na 12,2 na 1000 osobolat w grupie z PFO i 8,9 na 1000 osobolat w grupie bez PFO ($p > 0,05$). W odniesieniu do innych czynników ryzyka udaru współczynnik ryzyka (HR, *hazard ratio*) dla PFO wynosił 1,64. Częstość udaru kryptogennego nie różniła się w obu grupach (18,2% w grupie z PFO *v.* 21,2% w grupie bez PFO; $p = 0,6$). Wartym podkreślenia jest stwierdzenie nieco wyższych wartości HR u osób powyżej 60. roku życia i u mężczyzn. Autorzy konkludują, że należy sądzić, że współwystępowanie innych czynników ryzyka może zwiększać znaczenie obecności PFO dla


wystąpienia udaru mózgu. Zatem, chociaż całkowite ryzyko wystąpienia udaru w populacji ogólnej w związku z obecnością PFO jest niskie, każdy przypadek należy rozpatrywać indywidualnie. W przypadku obecności innych dodatkowych czynników ryzyka udaru PFO może się stać istotnym ogniwem przemawiającym za wdrożeniem działań profilaktycznych [17]. Podobna konkluzja wynika z pracy Rigatelli i wsp. [18], którzy w grupie 36 pacjentów (duży PFO współistniejący z tętniakiem przegrody międzyprzedsionkowej, spontanicznym przeciekiem prawo–lewo, udarem mózgu w wywiadzie chorobowym, jak również z zaburzeniami krzepnięcia) zaobserwowali prawie 10-krotnie wyższe ryzyko nawrotu powikłań zakrzepowo-zatorowych niż u chorych z izolowanym PFO (iloraz ryzyka [OR, *odds ratio*] 9,9; 3,0–18 [95% CI]; $p < 0,001$). Na tej podstawie zaproponowali zastosowanie kryteriów CARP przed kwalifikacją pacjenta do zabiegu korekty PFO metodą przezskórną [18].

W celu obniżenia ryzyka kolejnego udaru mózgu stosuje się, z podobnym skutkiem, różne strategie lecznicze: leki przeciwplatekcyjne, doustne antykoagulanty, operacyjne lub przezskórne zamykanie PFO. W przeprowadzonych dotychczas badaniach nad skutecznością stosowania tych dwóch grup leków — *The Lausanne Stroke Registry*, *PFO in Cryptogenic Stroke Study Investigators*, *Warfarin–Aspirin Recurrent Stroke Study* — nie wykazano znaczących różnic między leczeniem warfaryną i kwasem acetylosalicylowym w zakresie częstości udarów mózgu i zgonów [6, 19, 20]. Leczenie operacyjne PFO jest metodą skuteczną i bezpieczną, zalecaną głównie w przypadku współistnienia PFO z inną strukturalną wadą serca, nawracających udarów niedokrwiennych mózgu lub braku zgody chorego na leczenie przeciwzakrzepowe bądź leczenie techniką przezskórną [21]. Pewne wątpliwości dotyczące uzasadnienia kwalifikacji chorych z PFO do leczenia chirurgicznego przyniosły wyniki prospektywnej obserwacji Krasuskiego i wsp. [22]. Autorzy poddali analizie wyniki ultrasonograficznego, okołooparacyjnego badania przezprzełykowego serca, przeprowadzonego u ponad 13 000 pacjentów bez wcześniejszej diagnozy PFO, operowanych w *Cleveland Clinic* (Cleveland, Ohio), od 1995 do 2006 roku. Pierwszorzędowymi punktami końcowymi były wewnętrzszpitalna śmierć z jakiegokolwiek przyczyny oraz udar mózgu, zaś drugorzędowymi punktami końcowymi — długość pobytu w szpitalu, długość pobytu na oddziale intensywnej opieki oraz czas trwania krążenia pozaustrojowego. U 2277 (17%) osób zdiagnozowano PFO,

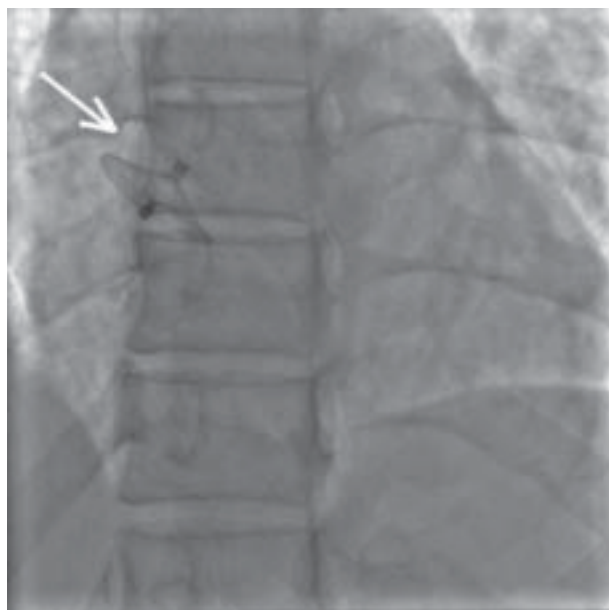
spośród których u 639 (28%) wykonano jego chirurgiczne zamknięcie (korekcji częściej dokonywano u młodszych pacjentów, u chorych z udarem mózgu w wywiadzie oraz u osób poddawanych zabiegowi naprawczemu zastawki mitralnej i trójdzielnej). Częstość innych czynników ryzyka powikłań zakrzepowo-zatorowych w grupach z i bez PFO była podobna. Nie odnotowano istotnych statystycznie różnic w zakresie częstości występowania pierwszorzędowego punktu końcowego w obu badanych grupach (dla śmiertelności wewnętrzszpitalnej — 3,4% *v.* 2,6%; $p = 0,11$; dla udaru mózgu — 2,3% *v.* 2,3%; $p = 0,84$). Pacjentów poddanych procedurze naprawczej PFO cechowało 2,47 (95% CI, 1,02–6,00) razy wyższe ryzyko pooperacyjnego udaru mózgu niż chorych z PFO niekwalifikowanych do korekcji (2,8% *v.* 1,2%; $p = 0,04$). Analiza długoterminowa nie wykazała wpływu naprawy PFO na przeżycie ($p = 0,12$) [22].

Obecnie najczęściej stosowaną metodą jest nieoperacyjne, przezskórne zamykanie PFO. Na podstawie dostępnego piśmiennictwa, w tym metaanalizy przeprowadzonej przez Khairy i wsp. [23], liczba nawrotów zdarzeń neurologicznych po przezskórnej korekcie przegrody międzyprzedsionkowej waha się od 0% do 4,9%, natomiast liczba poważnych powikłań okołozabiegowych wynosi 1,5%. Zgodnie z doświadczeniem autorów istotne znaczenie dla wyboru taktyki leczenia interwencyjnego ma długość kanału PFO. Najczęściej stosuje się implanty *Amplatzer*, a z nowej generacji — implanty firm *Cardia* i *Occlutech Figulla*. Znaczącym udogodnieniem tych ostatnich jest skrócenie okresu zalecanej profilaktyki przeciwplatekowej kłopotogrelem do 3 miesięcy, związane z różnicą konstrukcyjną, między innymi konstrukcja zapinki *Figulla®* jest mniej masywna, a wklęsła i spłaszczona konstrukcja dysku lewoprzedsionkowego wiąże się ze zmniejszeniem objętości implantu po tej stronie przegrody (ryc. 1, 2). Urządzenie nie ma wystającej „nakrętki” systemu wprowadzającego od strony lewoprzedsionkowej, co może sprzyjać szybszej epitelizacji [24]. Wiele doniesień klinicznych wskazuje na bezpieczeństwo i skuteczność tych metod (86–100%). Czynnikiem predykcijnym nawrotu zatorowości skrzyżowanej po zabiegu przezskórnym jest współistnienie trombofilii oraz podwyższone ciśnienia wewnątrzsercowe (w tym głównie ciśnienie w tętnicy płucnej i prawej komorze) [25]. Przyszłością będą w tym przypadku nowe okludery, które ulegają biodegradacji, czy też techniki bezimplantowe (z zastosowaniem np. energii *radiofrequency*).

Z jednej strony, w obserwacyjnych nierandomizowanych badaniach wykazano wyższość strategii inwazyjnej



Rycina 1. Zapinka Occlutech Figulla® PFO



Rycina 2. Figulla® PFO Occluder po zabiegu implantacji metodą przezskórną (LAO 30 — zaznaczono strzałką)

nad zachowawczą w prewencji powikłań zakrzepowozatorowych, szczególnie u pacjentów z przebyłym udarem niedokrwinnym w wywiadzie [26]. Z drugiej strony, choć mechaniczne zamknięcie PFO jest bardzo obiecującą

i bezpieczną alternatywą dla leczenia przeciwrzepliwego, obecnie brakuje randomizowanych badań potwierdzających wyższość jednej metody nad drugą. Na podstawie faktów przedstawionych w wytycznych AAN nie zaleca się leczenia metodą przezskórną lub chirurgiczną pacjentów z PFO i kryptogenym udarem mózgu w wywiadzie [6]. American Heart Association/American Stroke Association/American College of Cardiology wystosowały apel dotyczący pilnej potrzeby włączania pacjentów z PFO do randomizowanych programów klinicznych, co pozwoli jednoznacznie rozstrzygnąć problem leczenia tych chorych (tab. 1) [27]. Nieuzasadnionym jest również kwalifikowanie tych chorych do zabiegów korekty przegrody międzyprzedsionkowej w leczeniu migreny na podstawie EBM. Choć wyniki licznych obserwacyjnych badań zachęcają do podejmowania wysiłków terapeutycznych, w jedynym randomizowanym badaniu dotyczącym tej problematyki — *Migraine Intervention With STARFlex Technology (MIST)* — nie wykazano istotnej poprawy w leczeniu migreny u osób poddanych zabiegowi korekty PFO [28]. Problem z rekrutacją pacjentów doprowadził do zakończenia programów MIST II i *Evaluation Study of Congestive Heart Failure and Pulmonary Artery Catheterization Effectiveness (ESCAPE)*. W trakcie realizacji są randomizowane badania *Prospective, Randomized Investigation to Evaluate Incidence of Headache Reduction in Subjects With Migraine and PFO Using the AMPLATZER PFO Occluder to Medical Management (PREMIUM)* i *PFO Repair In Migraine with Aura (PRIMA)*.

Podsumowując, na obecnym etapie wiedzy brakuje przekonujących faktów przemawiających za rutynowym kwalifikowaniem pacjentów z migreną czy z powikłaniami zakrzepowozatorowymi w wywiadzie do zamykania PFO metodą przezskórną lub chirurgiczną. Choć całkowite

Tabela 1. Trwające badania kliniczne dotyczące problematyki zamykania przetrwałego otworu owalnego (PFO, patent foramen ovale) w prewencji udarów mózgu

Badanie	Zapinka	Sponsor	Rok rozpoczęcia badania	Planowany termin zakończenia badania	Rekrutacja (liczba pacjentów)
RESPECT	Amplatzer PFO occluder	AGA Medical	2003	Nieokreślony	500
CLOSURE-I	STARFlex® septal closure system	NMT Medical	2003	Nieokreślony	900
PC-Trial	Amplatzer PFO occluder	AGA Medical	2000	Nieokreślony	500
CLOSE	Każde urządzenie	Assistance Publique — Hopitaux de Paris	2007	Grudzień 2012 r.	900
REDUCE	GORE HELEX™ septal occluder	WL Gore and Associates	2008	2014 r.	664

ryzyko wystąpienia udaru mózgu w tak dobranej populacji jest niskie, każdy przypadek należy rozpatrywać indywidualnie i jeśli występują inne dodatkowe czynniki ryzyka zakrzepowo-zatorowego (m.in. tętniak przegrody międzyprzedsionkowej, współistniejąca trombofilia, prze-

ciek prawo-lewo), zamknięcie PFO może być bardzo pożądaną strategią terapeutyczną. Niewątpliwie istnieje pilna potrzeba przeprowadzenia dużych randomizowanych badań, które pozwolą na jednoznaczne określenie roli leczenia inwazyjnego u pacjentów z PFO.

PIŚMIENICTWO

- Dryżek P., Sysa A., Moszura T. i wsp. Intermediate-term follow-up of patients after closure of atrial septal defect with Amplatzer Septal Occluder. *Pol. Przegl. Kardiol.* 2005; 7: 325–334.
- Kiserud T. Fetal venous circulation — an update on hemodynamics. *J. Perinat. Med.* 2000; 28: 90–96.
- Anderson R.H., Webb S., Brown N.A. i wsp. Development of the heart: (2) Septation of the atriums and ventricles. *Heart* 2003; 89: 949–958.
- Fisher D.C., Fisher E.A., Budd J.H. i wsp. The incidence of patent foramen ovale in 1,000 consecutive patients. A contrast transesophageal echocardiography study. *Chest* 1995; 107: 1504–1509.
- Stoddard M.F., Keedy D.L., Dawkins P.R. The cough test is superior to the Valsalva maneuver in the delineation of right-to-left shunting through a patent foramen ovale during contrast transesophageal echocardiography. *Am. Heart J.* 1993; 125: 185–189.
- Messé S.R., Silverman I.E., Kizer J.R. i wsp. Practice parameter: recurrent stroke with patent foramen ovale and atrial septal aneurysm: report of the Quality Standards Subcommittee of the American Academy of Neurology. *Neurology* 2004; 62: 1042–1050.
- Albers G.W., Amarenco P., Easton J.D. i wsp. Antithrombotic and thrombolytic therapy for ischemic stroke: the Seventh ACCP Conference on Antithrombotic and Thrombolytic Therapy. *Chest* 2004; 126: 483S–512S.
- Cheitlin M.D., Armstrong W.F., Aurigemma G.P. i wsp. ACC/AHA/ASE 2003 guideline update for the clinical application of echocardiography: summary article: a report of the American College of Cardiology/American Heart Association Task Force on Practice Guidelines (ACC/AHA/ASE Committee to Update the 1997 Guidelines for the Clinical Application of Echocardiography). *Circulation* 2003; 108: 1146–1162.
- Homma S., Di Tullio M.R., Sacco R.L. i wsp. Characteristics of patent foramen ovale associated with cryptogenic stroke. A biplane trans-esophageal echocardiographic study. *Stroke* 1994; 25: 582–586.
- Wilmshurst P.T., Nightingale S., Walsh K.P. i wsp. Effect on migraine of closure of cardiac right-to-left shunts to prevent recurrence of decompression illness or stroke or for haemodynamic reasons. *Lancet* 2000; 356: 1648–1651.
- Lamy C., Giannesini C., Zuber M. i wsp. Clinical and imaging findings in cryptogenic stroke patients with and without patent foramen ovale: the PFO-ASA Study. Atrial Septal Aneurysm. *Stroke* 2002; 33: 706–711.
- Schuchlenz H.W., Weihs W., Berghold A. i wsp. Secondary prevention after cryptogenic cerebrovascular events in patients with patent foramen ovale. *Int. J. Cardiol.* 2005; 101: 77–82.
- Cujec B., Mainra R., Johnson D.H. Prevention of recurrent cerebral ischemic events in patients with patent foramen ovale and cryptogenic strokes or transient ischemic attacks. *Can. J. Cardiol.* 1999; 15: 57–64.
- Mas J.L., Arquizan C., Lamy C. i wsp. Recurrent cerebrovascular events associated with patent foramen ovale, atrial septal aneurysm, or both. *N. Engl. J. Med.* 2001; 345: 1740–1746.
- Homma S., Sacco R.L., Di Tullio M.R. i wsp. Effect of medical treatment in stroke patients with patent foramen ovale: patent foramen ovale in Cryptogenic Stroke Study. *Circulation* 2002; 105: 2625–2631.
- Almekhlafi M.A., Wilton S.B., Rabi D.M. i wsp. Recurrent cerebral ischemia in medically treated patent foramen ovale: a meta-analysis. *Neurology* 2009; 73: 89–97.
- Di Tullio M.R., Sacco R.L., Sciacca R.R. i wsp. Patent foramen ovale and the risk of ischemic stroke in a multiethnic population. *J. Am. Coll. Cardiol.* 2007; 49: 797–802.
- Rigatelli G., Dell'avvocata F., Giordan M. i wsp. Embolic implications of combined risk factors in patients with patent foramen ovale (the CARPE Criteria): consideration for primary prevention closure? *J. Interv. Cardiol.* 2009; 22: 398–403.
- Bogouslavsky J., Garazi S., Jeanrenaud X. i wsp. Stroke recurrence in patients with patent foramen ovale: the Lausanne Study. Lausanne Stroke with Paradoxical Embolism Study Group. *Neurology* 1996; 46: 1301–1305.
- Homma S., Sacco R.L., Di Tullio M.R. i wsp. Effect of medical treatment in stroke patients with patent foramen ovale: patent foramen ovale in Cryptogenic Stroke Study. *Circulation* 2002; 105: 2625–2631.
- Homma S., Di Tullio M.R., Sacco R.L. i wsp. Surgical closure of patent foramen ovale in cryptogenic stroke patients. *Stroke* 1997; 28: 2376–2381.
- Krasuski R.A., Hart S.A., Allen D. i wsp. Prevalence and repair of intraoperatively diagnosed patent foramen ovale and association with perioperative outcomes and long-term survival. *JAMA* 2009; 302: 290–297.
- Khairy P., O'Donnell C.P., Landzberg M.J. Transcatheter closure versus medical therapy of patent foramen ovale and presumed paradoxical thromboemboli: a systematic review. *Ann. Intern. Med.* 2003; 139: 753–760.
- Kręcki R., Peruga J.Z., Plewka M. i wsp. Implantation of a Occlutech Figulla® PFO occluder in a patient with patent foramen ovale and past embolic stroke. *Cardiology Journal* 2008; 4: 380–383.
- Ford M.A., Reeder G.S., Lennon R.J. i wsp. Percutaneous device closure of patent foramen ovale in patients with presumed cryptogenic stroke or transient ischemic attack: the Mayo Clinic experience. *JACC Cardiovasc. Interv.* 2009; 2: 404–411.
- Windecker S., Wahl A., Nedeltchev K. i wsp. Comparison of medical treatment with percutaneous closure of patent foramen ovale in patients with cryptogenic stroke. *J. Am. Coll. Cardiol.* 2004; 44: 750–758.
- O'Gara P.T., Messe S.R., Tuzcu E.M., Catha G., Ring J.C.; American Heart Association; American Stroke Association; American College of Cardiology Foundation. Percutaneous device closure of patent foramen ovale for secondary stroke prevention: a call for completion of randomized clinical trials. A science advisory from the American Heart Association/American Stroke Association and the American College of Cardiology Foundation. *J. Am. Coll. Cardiol.* 2009; 53: 2014–2018.
- Dowson A., Mullen M.J., Peatfield R. i wsp. Migraine Intervention With STARFlex Technology (MIST) trial: a prospective, multicenter, double-blind, sham-controlled trial to evaluate the effectiveness of patent foramen ovale closure with STARFlex septal repair implant to resolve refractory migraine headache. *Circulation* 2008; 117: 1397–1404.