

Jaka to arytmia, czyli rzadsze postaci częstoskurczu przedsionkowego

What kind of arrhythmia is it — rare forms of atrial tachycardia

Bartosz Szafran¹, Joanna Żyndul², Rafał Baranowski³

¹Centrum Kardiologiczne „Pro Corde” we Wrocławiu

²Oddział kardiologiczny z pododdziałem intensywnej opieki kardiologicznej Wojewódzkiego Szpitala Specjalistycznego we Wrocławiu

³Klinika i Zakład Rehabilitacji Kardiologicznej i Elektrokardiologii Nieinwazyjnej Instytutu Kardiologii w Warszawie

W praktyce klinicznej różne, czasem bardzo istotne, obrazy elektrokardiograficzne (EKG) rzadko spotykamy na co dzień, co nie zwalnia nas z obowiązku umiejętności ich rozpoznawania. W odpowiednim momencie trzeba „odkurzyć dawno nieotwieraną szufladę” i dokonać prawidłowego rozpoznania oraz wyciągnąć z niego wnioski. Jednym z takich rozpoznań jest wielokształtny (wielogniskowy) częstoskurcz przedsionkowy. Zgodnie z definicją częstoskurcz ten (jeśli użyjemy nazwy w języku angielskim — *multifocal atrial tachycardia*, to możemy zastosować efektywny skrót MAT) rozpoznajemy wtedy, gdy mamy do czynienia z szybkim niemiarowym rytmem przedsionków (między 100 a 250/min), ze zmiennym czasem PQ i RR i obecnością co najmniej trzech morfologii załamek P odmiennych od morfologii załamek P rytmu podstawowego (zatokowego — niekoniecznie dominującego, ale o tym poniżej). Częstotliwość zespołów QRS powinna być taka sama lub niższa niż załamek P (ograniczenie wydolnością przewodzenia węzła przedsionkowo-komorowego), zaś ich morfologia — identyczna z rytmem zatokowym lub zmieniona w przypadku obecności aberracji przewodzenia śródkomorowego.

Ten rodzaj arytmii najczęściej występuje u chorych z przewlekłymi schorzeniami układu oddechowego powodującymi zmiany w łożysku płucnym

i w prawym sercu. Jakkolwiek znane jest częste występowanie arytmii przedsionkowych we wszystkich typach nadciśnienia płucnego, to ta złożona i groźna arytmia nadkomorowa występuje charakterystycznie u osób z przewlekłymi chorobami płucnymi, niekoniecznie z towarzyszącym nadciśnieniem płucnym i przeciążeniem prawego serca.

W klasycznej definicji wielokształtnego częstoskurczu przedsionkowego tego nie uwzględniono, ale dość charakterystyczną cechą arytmii jest jej przewlekłość i utrzymywanie się przez znaczną część doby. W już przeciążonym sercu może to bardzo szybko prowadzić do tachykardiomiopatii i pogorszenia funkcji lewej komory, co dla tego typu chorych staje się „gwoździem do trumny” (można to wówczas nazwać również MATem klinicznym).

Rozpoznanie różnicowe obejmuje przede wszystkim migotanie przedsionków i nie zawsze jest łatwe, szczególnie dla osoby mało doświadczonej w analizie zapisów holterowskich, niepamiętającej o istnieniu tego schorzenia lub po prostu analizującej zapisy 24-godzinne „na skróty”. Tym skrótem jest ocena zespołów QRS bez dokładnej oceny tego, co się dzieje w przedsionkach. Pamiętajmy, że migotanie przedsionków to arytmia mająca swe źródło w przedsionkach, a nie w komorach. Z tego powodu migotania nie rozpoznaje się na podstawie oceny zespołów QRS, ale na podstawie tego, co widać w zakresie aktywności elektrycznej przedsionków. Niemiarowość QRS jest tylko pochodną tej arytmii i sama w sobie nie definiuje rodzaju arytmii przedsionkowej.

Droga do prawidłowego rozpoznania już na samym wstępie jest zawiła. Rzut oka na tachogram dobowy częstotliwości rytmu serca u chorego z wielokształtnym częstoskurczem przedsionkowym może analizującego zapis

Adres do korespondencji:

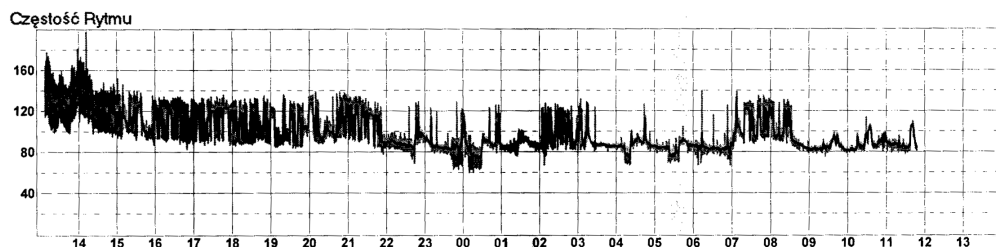
dr hab. n. med. Rafał Baranowski
Klinika i Zakład Rehabilitacji Kardiologicznej
i Elektrokardiologii Nieinwazyjnej
Instytut Kardiologii
ul. Alpejska 42, 04–628 Warszawa
tel.: 22 815 40 14, faks: 22 343 45 02
e-mail: rbaranowski@ikard.pl

wyprowadzić na manowce — przypomina trend rytmu w napadowym migotaniu lub niekiedy trzepotaniu przedsionków — szeroki z widoczną znaczną zmiennością odstępów RR (ryc. 1). Są w nim jednak widoczne fragmenty „stabilne”, które mogą odpowiadać „wstawkom” rytmu zatokowego (lub stałemu przewodzeniu w trzepotaniu przedsionków). W takiej sytuacji rozpoznanie „utrwalonego migotania przedsionków” należy bardzo dokładnie zweryfikować, przeglądając liczne fragmenty zapisu — te bardziej i te mniej różnorodne pod względem częstotliwości rytmu serca. Przeanalizujemy dokładnie zapis pacjentki, której tachogram opisaliśmy.

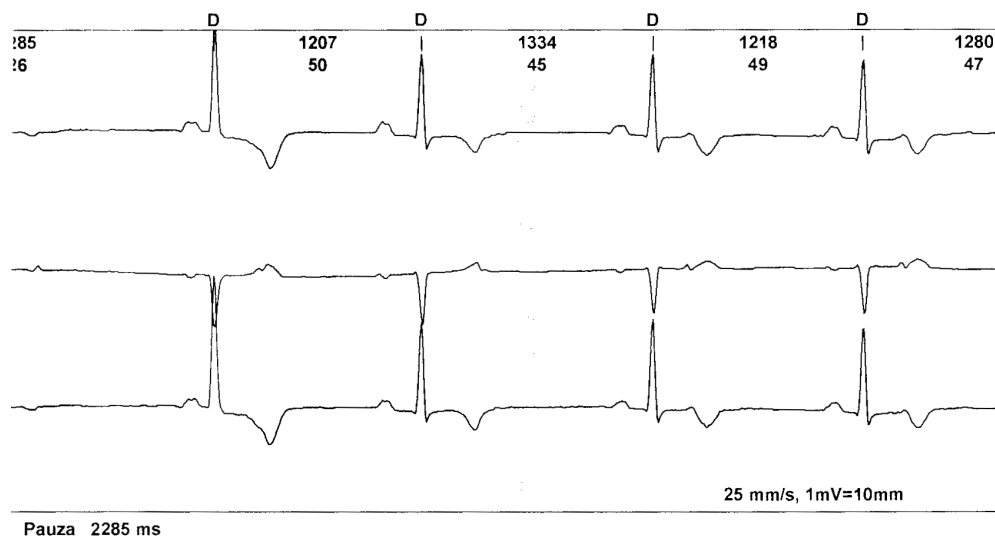
Trzeba sprawdzić, czy pacjentka ma przynajmniej okresowo rytm zatokowy — znaleźć ewentualny punkt odniesienia zarówno co do częstotliwości rytmu, jak i morfologii załamków P. Najpierw sprawdzamy okresy zapisu, podczas których czynność QRS była najwolniejsza lub wolna. Podczas najwolniejszej czynności QRS rejestrowano zapis, jak na rycinie 2. Widoczne są pobudzenia rytmu najprawdopodobniej zatokowego oraz przedwczesne pobudzenia przedsionkowe zablokowane. W tym przypadku mamy do czynienia z bigeminią przed-

sionkową zablokowaną, która jest przyczyną zwolnienia pracy serca do 48/min. Morfologia załamków P rytmu wiodącego jest stabilna. Podsumowując, na pewno nie mamy tu do czynienia z zapisem z utrwaloną arytmia.

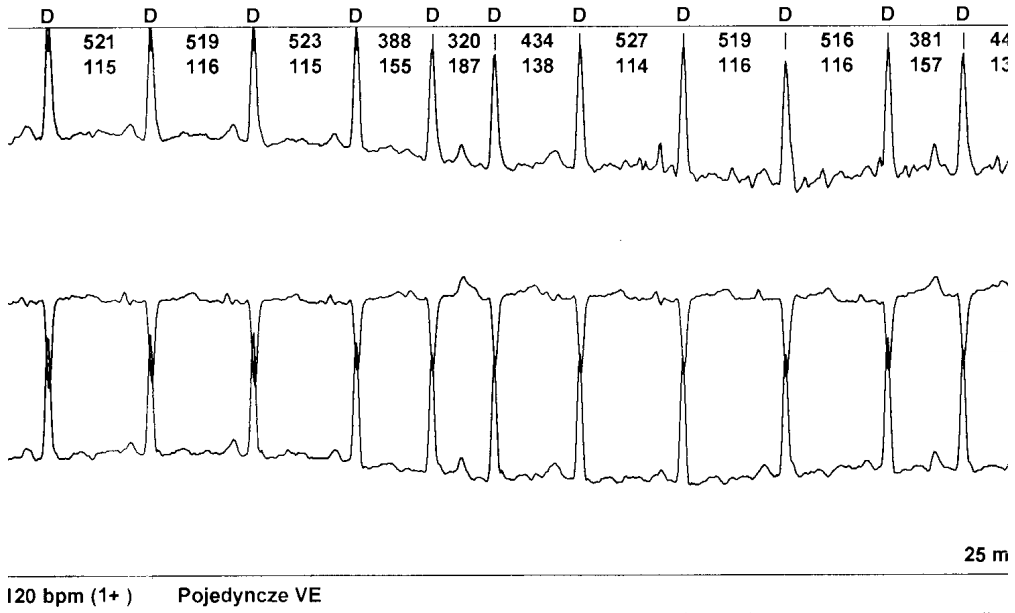
Teraz przystępujemy do sprawdzenia, co się dzieje w okresach dużej różnorodności czasu odstępów RR. Można to prześledzić na rycinach 3–5. To, co musimy zauważyć, to fakt, że zespoły QRS zawsze są poprzedzone załamkami P. Na tym etapie na pewno nie wolno nam rozpoznawać napadów migotania przedsionków. Obowiązuje zasada, że dopóki są widoczne jakiegokolwiek załamki P — zatokowe, przedsionkowe, wystymulowane, wsteczne — dopóty nie można rozpoznawać migotania przedsionków. Tym, na co musimy zwrócić uwagę w ocenie załamków P, jest różnorodność ich morfologii i zmienność czasu PQ. Częstotliwość przekracza 100/min; na trendzie widać nagle zmiany częstotliwości — całość przemawia za wielokształtnym częstoskurczem przedsionkowym, w tym przypadku w formie arytmii ustawicznej (jest więcej arytmii niż rytmu własnego). Zapewne znajdzie się wielu, którzy będą się w tych zapisach doszukiwali „wstawek kilkusekundowego migotania przedsionków”.



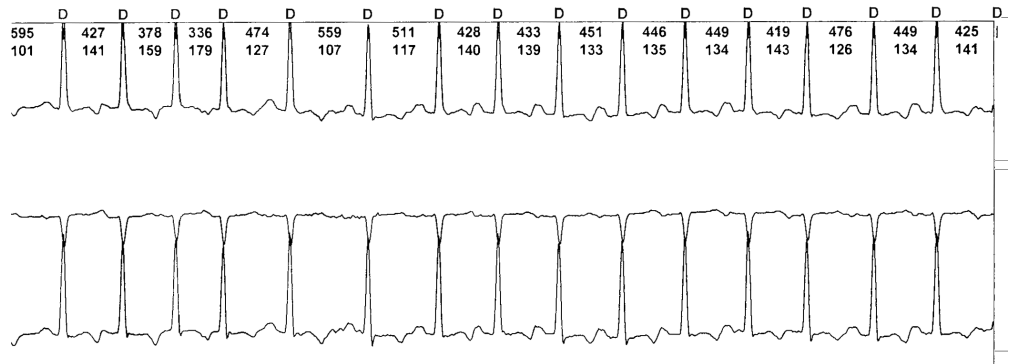
Rycina 1.



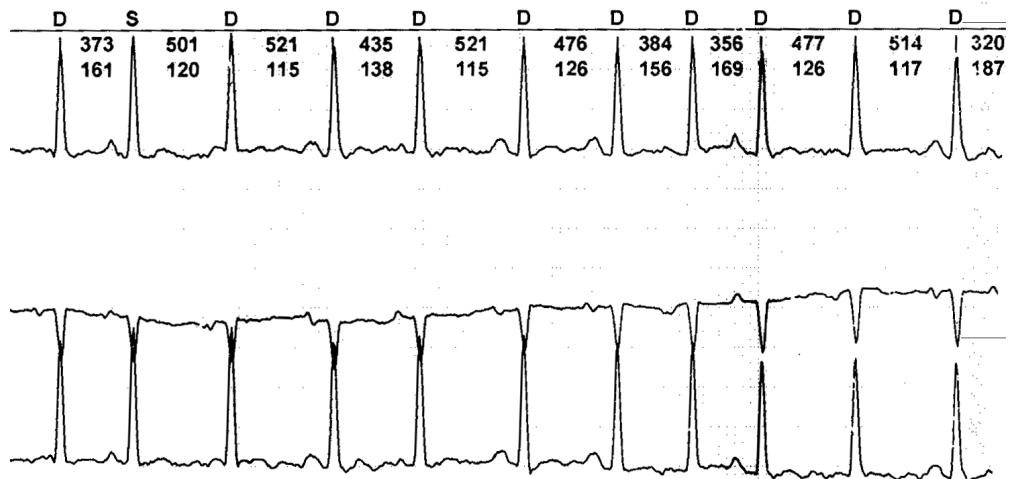
Rycina 2.



Rycina 3.

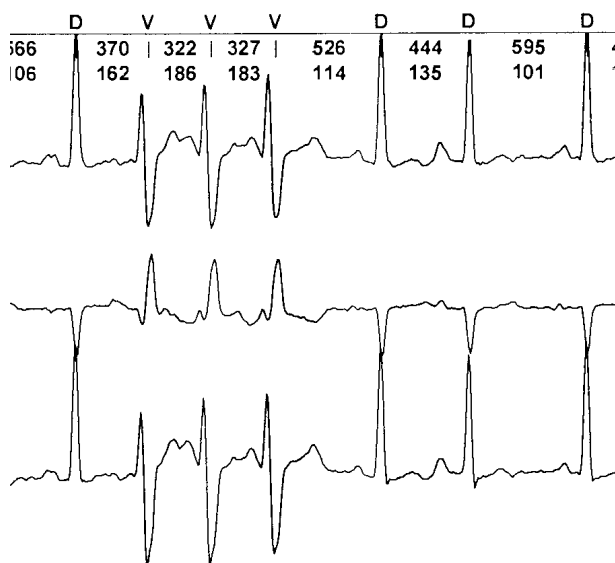


Rycina 4.



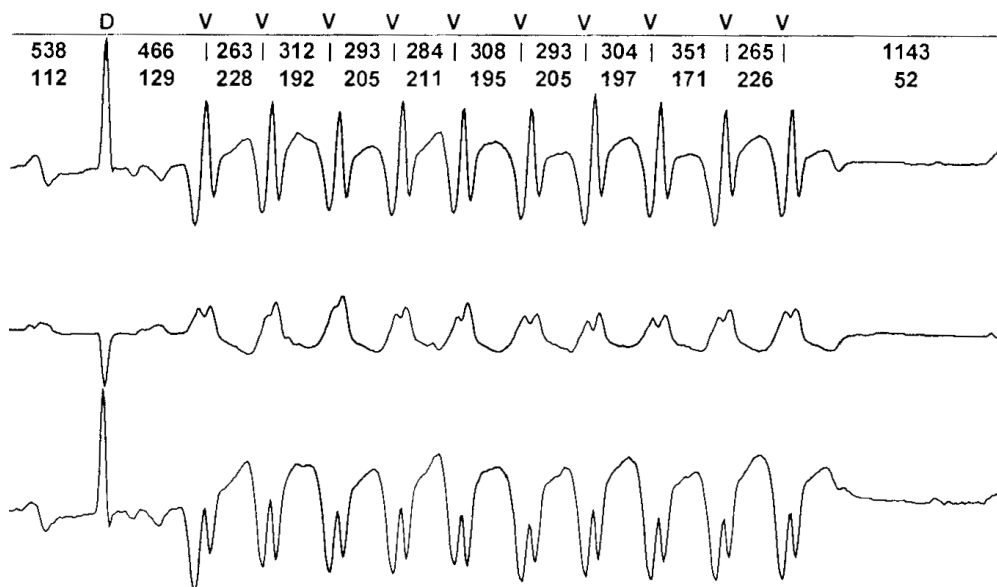
Rycina 5.

Oczywiście nie można ich wykluczyć ze stuprocentową pewnością, jednak arytmia dominującą jest bezdyskusyjnie wielokształtny częstoskurcz przedsionkowy. Znalazienie krótkich wstawek migotania przedsionków w przypadku takiego nasilenia tej arytmii graniczy z cudem, ale pamiętajmy — te krótkotrwałe wstawki migotania rzadko występują jako jedyna forma, towarzysząc napadom znacznie dłużej trwającym. Patrząc na „bałagan elektryczny” w przedsionkach, trudno uwierzyć, że gdyby pojawiło się migotanie przedsionków, to byłyby to tylko krótkie, kilku- lub kilkunastosekundowe napady.

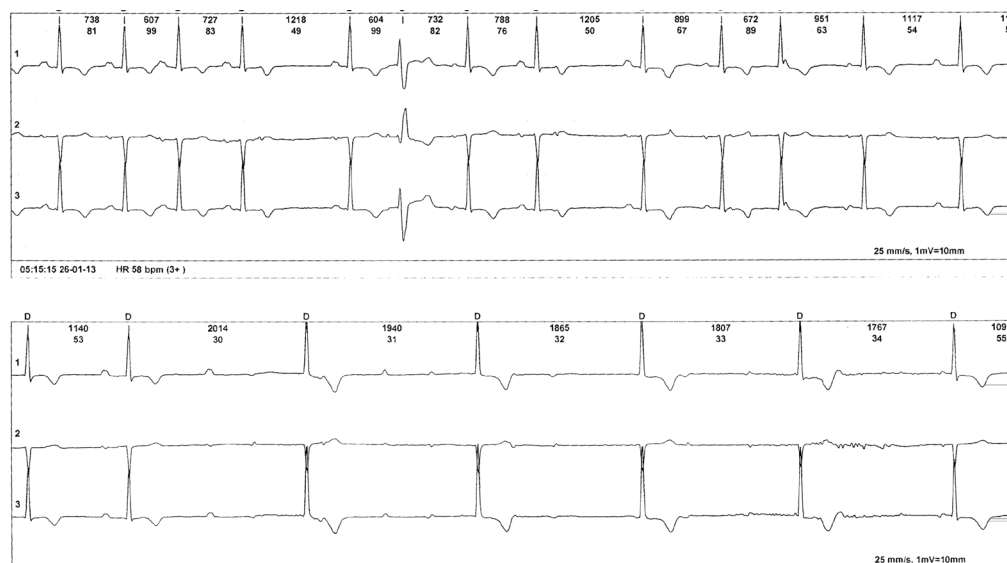


Rycina 6.

Podczas częstoskurczów przedsionkowych oraz migotania czy trzepotania przedsionków występuje problem, jak opisywać fragmenty, w których pojawiają się inne formy zespołów QRS — czy to aberracja, czy arytmia komorowa. Popatrzmy na dwa zapisy tej samej pacjentki. Na rycinie 6 łatwo dostrzegamy, że każdy z poszerzonych zespołów QRS jest poprzedzony załamkiem P, czas PQ jest podobny w kolejnych ewolucjach, zatem rozpoznanie aberracji jest bardzo prawdopodobne. Więcej problemów sprawia analiza zapisu przedstawionego na rycinie 7. Po wąskim zespole QRS pojawia się seria dziesięciu pobudzeń z szerokimi zespołami QRS. Oczywiście, trzeba zauważyć załamek P między wąskim zespołem QRS a pierwszą ewolucją z szerokimi QRS. Czy to znów aberracja? Przecież „zaczyna się załamkiem P”? Jesteśmy dalecy od tego rozpoznania. Obecność załamka P paradoksalnie pomaga w identyfikacji arytmii komorowej. Ostatnia ewolucja z wąskim zespołem QRS przewiodła się z wydłużonym czasem PQ. Częstotliwość załamków P w tej arytmii nie przekraczała wcześniej 160/min. W tym przypadku mamy częstotliwość QRS około 200/min. W okresie tej arytmii widoczne są załamki P (po 2., 4., 6. i 8. ewolucji), ale ich liczba jest mniejsza niż zespołów QRS arytmii. Jak wspominaliśmy, arytmie przedsionkowe dotyczą przedsionków i ich obecność bynajmniej nie przeszkadza w pojawianiu się arytmii komorowych w sposób niezależny. Poza tym nieutralny częstoskurcz komorowy u tej chorej nie byłoby znaleziskiem zaskakującym.



Rycina 7.



Rycina 8.

Kolejny zapis EKG innego pacjenta przekona nas, że obecność wielokształtnego częstoskurczu przedsionkowego nie chroni przed innymi problemami elektrofizjologicznymi. Popatrzmy na rycinę 8.

Na górnym fragmencie rozpoznamy rytm zatokowy zakłócony przedwczesnymi pobudzeniami przedsionkowymi. Najpierw widać jedno pojedyncze przewodzone — trzeci QRS. Po czwartym zespole QRS jest pobudzenie przedwczesne zablokowane. Po piątym zespole QRS jest para pobudzeń; pierwsze z nich przewodzone z aberracją. Po ósmym jest pobudzenie zablokowane. Po dziewiątym zespole QRS znajdziemy sześć kolejnych niemiarywych załamek P o dość stabilnej morfologii; trzy z nich się przewiodły. Ostatnia ewolucja to pobudzenie zatokowe, ale trzeba zwrócić uwagę na wydłużenie PQ, chociaż załamek P pojawił się bynajmniej nie w krótkim czasie po ostatnim zespole QRS. Dalszy ciąg zapisu to pasek dolny. Zaburzenia przewodzenia przedsionkowo-komorowego ulegają nasileniu; drugi załamek P nie przewiodł się.

Nieprzewodzony załamek P to blok II stopnia. Jeszcze ciekawsze zjawiska obserwujemy w dalszym fragmencie. Widać załamki P o bardzo zmiennej morfologii (innej niż rytmu wodącego); ich częstotliwość jest zmienna, w tym przekracza 100/min. Mamy podstawę do rozpoznania różnokształtnego częstoskurczu przedsionkowego. Tyle tylko, że wymieniona w definicji arytmii zmienność PQ w tym zapisie EKG jest bardzo „nietypowa” dla tej arytmii. Każdy z kolejnych czterech zespołów QRS ma inny załamek P, ale zmienny czas od załamek P do zespołów QRS osiąga wartości absurdalne, gdyby uważać, że są przewodzone. Co więcej, zespoły QRS są miarowe, mają nieznacznie inną morfologię niż te przewodzone. Podsumowując, w okresie tej arytmii przedsionkowej mamy blok całkowity przewodzenia przedsionkowo-komorowego z zastępczym rytmem najprawdopodobniej węzłowym (QRS wąskie). Można powiedzieć z przymrużeniem oka, że nadmiar załamek P zaszkodził przewodzeniu przedsionkowo-komorowemu i nasilił jego zaburzenia.