

# Analiza kontrastu obrazu spekli laserowych — nowa metoda oceny mikrokrążenia

Laser speckle contrast imaging analysis — new method  
for assessment of microcirculation

**Marcin Hellmann, Maria Dudziak**

Zakład Diagnostyki Chorób Serca II Katedry Kardiologii Gdańskiego Uniwersytetu Medycznego

## STRESZCZENIE

Analiza kontrastu obrazu spekli laserowych (LSCI) jest techniką badawczą, która umożliwia nieinwazyjne, bezkontaktowe monitorowanie w czasie rzeczywistym zmian perfuzji mikrokrążenia. Technika LSCI cechuje się doskonałą powtarzalnością pomiarów, jak również bardzo dobrą rozdzielczością czasową i przestrzenną. Metoda ta, w połączeniu z testami prowokacyjnymi, pozwala ocenić funkcję śródbłonna i reaktywność mikrokrążenia. Ponadto LSCI jest obiecującą techniką do badania mikrokrążenia w warunkach klinicznych, ponieważ umożliwia szybkie pomiary perfuzji w dużym obszarze tkanki.

*Choroby Serca i Naczyń 2013, 10 (2), 91–94*

**Słowa kluczowe:** mikrokrążenie, analiza kontrastu obrazu spekli laserowych, śródbłonek

## ABSTRACT

Laser speckle contrast imaging (LSCI) is a scientific method which allows for noninvasive, noncontact and real-time monitoring of microcirculatory blood flow. Laser speckle contrast imaging shows excellent reproducibility, as well as very good spatial and temporal resolutions. This technique coupled to some provocation tests enables to estimate endothelial function and microvascular reactivity. Moreover, LSCI is a promising

method for the assessment of microcirculation in clinical practice as it allows for instant measurement of perfusion in wide area of the tissue.

*Choroby Serca i Naczyń 2013, 10 (2), 91–94*

**Key words:** microcirculation, laser speckle contrast imaging analysis, endothelium

## WPROWADZENIE

Mikrokrążenie to część układu sercowo-naczyniowego, której ocena jest bardzo trudna ze względu na mikroskopijne wymiary naczyń, zróżnicowany przepływ krwi oraz niejednorodną morfologię zależnie od miejsca badania [1, 2]. Mikrokrążenie skórne uważa się łatwo dostępnym i potencjalnie reprezentatywnym obszarem naczyniowym do oceny i zrozumienia mechanizmów funkcji i dysfunkcji mikrokrążenia [3]. Wyniki badań opublikowanych przez Saxa i wsp. [4] pozwoliły wykazać równoległość zaburzeń mikrokrążenia wieńcowego i dysfunkcji mikrokrążenia obwodowego. Wyniki coraz większej liczby badań wskazują, że mikrokrążenie skórne jest reprezentatywne dla mikrokrążenia w innych narządach, między innymi w nerkach [5]. Ponadto Ijzerman i wsp. [6] dowiedli, że u pacjentów obarczonych podwyższonym ryzykiem choroby wieńcowej występują zaburzenia mikrokrążenia skórnoego. Pozwala to przyjąć założenie, że mikrokrążenie skórne jest prawidłowym modelem do badania relacji między czynnikami ryzyka sercowo-naczyniowego a funkcją mikrokrążenia. Uważa się, że mikrokrążenie skórne może odzwierciedlać uogólnioną dysfunkcję naczyniową [7, 8], a poza tym niektórzy badacze sugerują, że dysfunkcja mikrokrążenia wyprzedza zmiany patologiczne w dużych naczyniach [9].

### Adres do korespondencji:

dr n. med. Marcin Hellmann  
Zakład Diagnostyki Chorób Serca  
II Katedra Kardiologii  
Gdański Uniwersytet Medyczny  
ul. Smoluchowskiego 17, 80–214 Gdańsk  
tel.: 58 349 33 80, faks: 58 349 33 79  
e-mail: marcin.hellmann@gmail.com

Dysfunkcja mikrokrążenia jest kluczowym etapem w rozwoju powikłań związanych z cukrzycą, nadciśnieniem tętniczym, chorobą wieńcową czy przewlekłą chorobą nerek [8]. Dokładna ocena reaktywności mikrokrążenia mogłaby posłużyć lepszej ocenie ryzyka sercowo-naczyniowego w tej grupie pacjentów [8, 9]. Ponadto w codziennej praktyce klinicznej badanie mikrokrążenia ma ogromne znaczenie w ocenie efektów interwencji medycznych oraz monitorowaniu postępu choroby [10].

Badania mikrokrążenia najlepiej wykonywać *in vivo* technikami nieinwazyjnymi. Takie warunki spełnia metoda laserowo-doplerowska, która umożliwia monitorowanie perfuzji mikrokrążenia, a w połączeniu z testami prowokacyjnymi pozwala na ocenę funkcji śródbłonna oraz reaktywności naczyń [11]. Zaletą laserowego przepływomierza doplerowskiego (LDF, *laser Doppler flowmetry*) jest możliwość dokonywania pomiaru przepływu krwi w czasie rzeczywistym. Ograniczeniem metody pozostaje fakt, że badany obszar tkanki ma objętość około 1 mm<sup>3</sup>, co skutkuje niską rozdzielczością przestrzenną i małą powtarzalnością pomiarów ze względu na dużą heterogenność mikrokrążenia. Należy jednak podkreślić, że LDF doskonale nadaje się do rejestrowania szybkich zmian perfuzji, a tym samym — do oceny reaktywności naczyń [3, 12]. Technika umożliwiającą zwiększenie powtarzalności pomiarów jest laserowy skaner doplerowski (LDI, *laser Doppler imaging*). Pozwala on na obrazowanie perfuzji w dużym obszarze tkanki, co dostarcza informacji o zmienności przepływów w mikrokrążeniu [9]. Trzeba jednak pamiętać, że skanowanie większego badanego obszaru zajmuje od kilku sekund do kilku minut, czego konsekwencją jest gorsza rozdzielczość czasowa (tab. 1). Od niedawna dostępna jest nowa laserowa metoda oceny hemodynamiki mikrokrążenia — technika oparta na analizie kontrastu obrazu spekli laserowych (LSCI, *laser speckle contrast imaging*), łącząca zalety LDF i LDI. Analiza kontrastu obrazu spekli laserowych pozwala bowiem na monitorowanie zmian perfuzji w czasie rzeczywistym w dużym obszarze tkanki [12].

## ANALIZA KONTRASTU OBRAZU SPEKLI LASEROWYCH

Analiza kontrastu obrazu spekli laserowych jest nieinwazyjną metodą umożliwiającą natychmiastową wizualizację perfuzji mikrokrążenia w badanej tkance. To technika obrazowania, która łączy wysoką rozdzielczość z dużą szybkością. W analizowaniu spekli zastosowano obrazowanie laserowe [13, 14]. System składa się ze źródła lasera i kamery CCD o wysokiej rozdzielczości. Obszar badania zostaje oświetlony światłem laserowym, po czym następuje rejestracja obrazu z dużą prędkością. Każdy obraz zawiera sieć zróżnicowanych ziarnistości (spekli), co wynika ze zmiany położenia ruchomych elementów (głównie erytrocytów) w badanym obszarze. Zmiana intensywności każdej z ziarnistości w tym samym położeniu w każdym obrazie pozwala na obliczenie prędkości elementów odpowiedzialnych za tę zmienność. Ocena przestrzennej charakterystyki zmienności obrazu spekli umożliwia uzyskanie dwuwymiarowego obrazu ukrwienia. Poziom rozmycia (kontrast) jest analizowany i interpretowany jako perfuzja. Niski kontrast odpowiada wysokim wartościom perfuzji [3, 14].

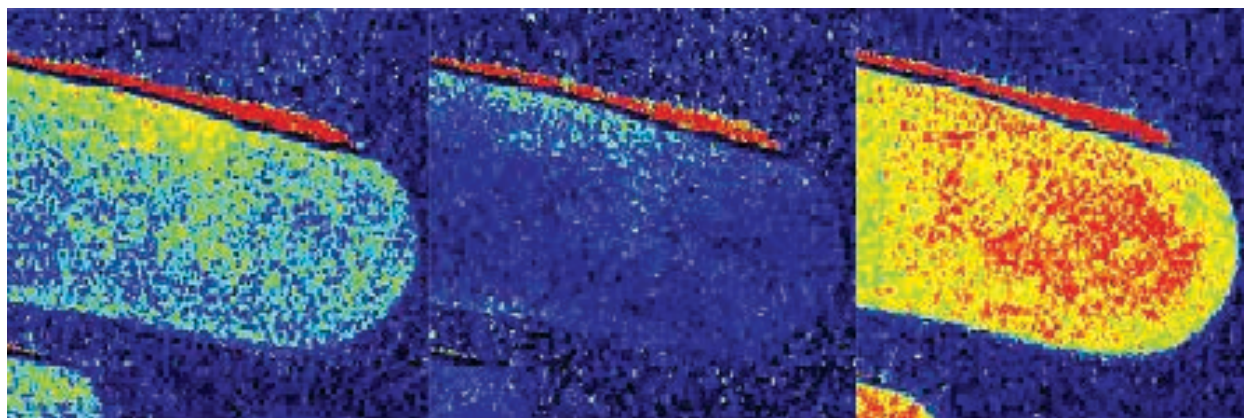
Metoda ta pozwala na połączenie wysokiej rozdzielczości czasowej z wysoką rozdzielczością przestrzenną. Zależnie od powierzchni badanego obszaru LSCI pozwala na tworzenie do 100 obrazów ukrwienia na sekundę, co doskonale się sprawdza w ocenie reaktywności mikrokrążenia. Podobnie jak w przypadku metody laserowo-doplerowskiej, aparat wyraża ukrwienie w arbitralnych jednostkach perfuzji (PU, *perfusion unit*). Pomiar bezwzględnych wartości perfuzji (w ml/min) nie jest możliwy. Zważywszy na fakt, że mikrokrążenie wykazuje dużą zmienność przestrzenną i czasową, wyniki pomiarów należy analizować po wcześniejszym określeniu tak zwanego rozmiaru obszaru zainteresowania (ROI, *region of interest*) oraz czasu zainteresowania (TOI, *time of interest*) [3, 12].

Analiza kontrastu obrazu spekli laserowych cechuje się doskonałą powtarzalnością pomiarów [11]. Wykazano również bardzo dobrą korelację między wartościami perfuzji uzyskanymi za pomocą LDI i LSCI podczas stosowania fizjologicznych testów stymulacyjnych służących ocenie

**Tabela 1. Porównanie laserowych metod oceny mikrokrążenia**

| Parametr                   | LDF   | LDI   | LSCI         |
|----------------------------|-------|-------|--------------|
| Rozdzielczość czasowa      | Dobra | Słaba | Bardzo dobra |
| Rozdzielczość przestrzenna | Słaba | Dobra | Bardzo dobra |
| Powtarzalność pomiarów     | Słaba | Dobra | Bardzo dobra |

LDF (*laser Doppler flowmetry*) — laserowy przepływomierz doplerowski; LDI (*laser Doppler imaging*) — laserowy skaner doplerowski; LSCI (*laser speckle contrast imaging*) — analiza kontrastu obrazu spekli laserowych



**Rycina 1.** Zmiany perfuzji zarejestrowane przy użyciu analizy kontrastu obrazu spekli laserowych podczas testu pookluzyjnej reakcji przekrwiennej

reaktywności mikrokrążenia [13]. Podobnie wyniki badań opublikowanych przez Stewarta i wsp. [15] pozwoliły wykazać bardzo dobrą korelację między wyżej opisanymi metodami w ocenie perfuzji w ranach oparzeniowych.

### ZASTOSOWANIA METODY

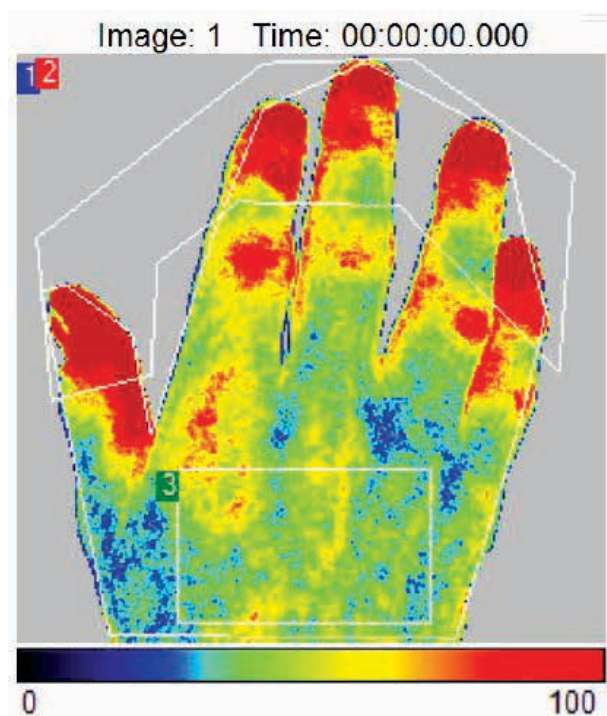
W początkowej fazie rozwoju metody LSCI wykorzystywano głównie w badaniach rozkładu przestrzennego ukrwienia mózgu zwierząt laboratoryjnych [14]. Ze względu na nieinwazyjność dokonywania pomiarów, LSCI zaczyna się również wykorzystywać w ocenie ran oparzeniowych u pacjentów leczonych na oddziałach chirurgicznych [15, 16]. Ostatnio technika znalazła również zastosowanie w ocenie perfuzji mózgowej podczas zabiegów z zakresu neurochirurgii naczyniowej [17]. Metoda LSCI jest szczególnie interesująca, ponieważ umożliwia szybkie pomiary przepływu krwi w mikrokrążeniu w dużych obszarach tkanki z zachowaniem dobrej rozdzielczości obrazu. Stosowanie LSCI w warunkach klinicznych budzi duże nadzieje, dotychczas jednak metodę częściej wykorzystuje się w badaniach naukowych do oceny funkcji śródbłonna i reaktywności mikrokrążenia [18].

Dysfunkcja śródbłonna jest kluczowym zjawiskiem w patogenezie chorób układu sercowo-naczyniowego i wyprzedza zmiany strukturalne w naczyniach, a także wystąpienie objawów klinicznych [9]. Technika LSCI pozwala w sposób precyzyjny i powtarzalny oceniać funkcję śródbłonna i naczyń mikrokrążenia przy zastosowaniu farmakologicznych i fizjologicznych testów stymulacyjnych [11, 13].

Spośród fizjologicznych metod prowokacyjnych najczęściej stosuje się test pookluzyjnej reakcji przekrwiennej (PORH, *post-occlusive reactive hyperemia*) oraz test przekrwienia termicznego (LTH, *local thermal hyperemia*). Oba testy pozwalają na ocenę reaktywności naczyń, do-

prowadzając do ich rozkurczu. Podczas PORH obserwuje się specyficzne zwiększenie perfuzji następujące po zwolnieniu okluzji naczynia tętniczego (ryc. 1). Według większości badaczy zależy on od śródbłonna, choć wiele czynników (na czele z adenozyną) wydaje się wpływać na opisywaną odpowiedź [3, 12]. Test LTH prowadzi do zależnej od temperatury maksymalnej wazodylatacji w mikrokrążeniu. Reakcja ta zależy również od śródbłonna, a jej mechanizm fizjologiczny jest dobrze poznany. Obserwowana odpowiedź w pierwszym etapie zależy od odruchu aksonowego, a w kolejnej części — od działania tlenku azotu (NO, *nitric oxide*) [12]. W licznych badaniach wykazano, że odpowiedź naczyniowa podczas LTH jest zaburzona między innymi w cukrzycy, twardzinie układowej czy chorobie Raynauda [19]. Do oceny szybkich zmian perfuzji podczas stosowania powyższych testów idealnie nadaje się metoda LSCI. Wyniki ostatnich badań wskazują, że LSCI cechuje się bardzo dobrą powtarzalnością podczas stosowania PORH i LTH, a dzięki dużej szybkości rejestracji obrazu jest doskonałym narzędziem do precyzyjnej oceny reaktywności mikrokrążenia [11].

Analiza przestrzennej zmienności obrazu spekli laserowych pozwala uzyskać dwuwymiarowe mapy perfuzji, dlatego za pomocą LSCI można również badać wpływ środków farmakologicznych na mikrokrążenie (ryc. 2). By uniknąć systemowego działania substancji wazoaktywnych, ich wpływ na mikrokrążenie można badać, stosując jonoforezę. Technika ta, dzięki zastosowaniu prądu elektrycznego o małym natężeniu, pozwala na miejscową aplikację leku [19]. Jonoforeza substancji wazoaktywnych jest często wykorzystywana w badaniach naukowych nad mikrokrążeniem. Służy jako test farmakologiczny do oceny reaktywności naczyń. Technika ta umożliwia miejscowe wprowadzenie leku w sposób nieinwazyjny, a ewentualne zmiany przepływu krwi w mikrokrążeniu w odpowiedzi



**Rycina 2.** Dwuwymiarowa mapa perfuzji mikrokrążenia uzyskana metodą analizy kontrastu obrazu spekli laserowych

na podaną substancję można rejestrować z zastosowaniem LSCI. Jonoforeza acetylocholino (ACh, *acetylcholine*) i nitroprusydku sodu (SNP, *sodium nitroprusside*) jest szeroko stosowana w ocenie reaktywności naczyń i funkcji śródbłonna mikrokrążenia [12]. Acetylocholina, łącząc się z receptorem muskarynowym (M3) na komórkach śródbłonna, pośredniczy w rozkurczu naczyń w mechanizmie zależnym od śródbłonna, powodując wzrost produkcji NO, który odpowiada za wazodylatację. Natomiast SNP jest egzogennym donorem NO pobudzającym zwiększenie stężenia cyklicznego guanozynomonofosforanu (cGMP), odpowiadającego za rozkurcz mięśni gładkich naczyń. W związku z tym SNP wykorzystuje się do oceny mechanizmu wazodylatacji niezależnej od śródbłonna [9].

Cordovil i wsp. [10] przeprowadzili badania z zastosowaniem jonoforezy ACh, a zmiany perfuzji w mikrokrążeniu rejestrowali za pomocą LSCI. Dowiedli, że zależna od śródbłonna odpowiedź wazodylatacyjna jest istotnie statystycznie obniżona w grupie pacjentów ze schorzenia kardiometabolicznymi w porównaniu z obserwowaną w grupie osób zdrowych. Badanie pozwoliło wykazać dysfunkcję śródbłonna mikrokrążenia u pacjentów cechujących się podwyższonym ryzykiem sercowo-naczyniowym, co może mieć znaczenie rokownicze, a z pewnością uzupełnia wiedzę na temat patofizjologii schorzeń układu krążenia. Ponadto autorzy powyższej pra-

cy konkludują, że LSCI wydaje się obiecującą nieinwazyjną metodą do oceny ogólnoustrojowej funkcji śródbłonna mikrokrążenia [10]. Należy podkreślić, że wiele aspektów technicznych stosowania LSCI wymaga dalszych badań, gdyż — ze względu na nowatorstwo metody i jej wysoki koszt — nie jest ona, jak dotychczas, szeroko dostępna.

## PIŚMIENNICTWO

- Hellmann M., Neubauer-Geryk J., Bieniaszewski L. Metody oceny mikrokrążenia — laserowy skaner dopplerowski. *Choroby Serca i Naczyń* 2012; 9: 106–109.
- Roustit M., Hellmann M., Cracowski C., Blaise S., Cracowski J.L. Sildenafil increases digital skin blood flow during all phases of local cooling in primary Raynaud's phenomenon. *Clin. Pharmacol. Ther.* 2012; 91: 813–819.
- Mahé G., Humeau-Heurtier A., Durand S., Leftheriotis G., Abraham P. Assessment of skin microvascular function and dysfunction with laser speckle contrast imaging. *Circ. Cardiovasc. Imaging* 2012; 5: 155–163.
- Sax F.L., Cannon R.O. 3rd, Hanson C., Epstein S.E. Impaired forearm vasodilator reserve in patients with microvascular angina. Evidence of a generalized disorder of vascular function? *N. Engl. J. Med.* 1987; 317: 1366–1370.
- Stewart J., Kohen A., Brouder D. i wsp. Noninvasive interrogation of microvasculature for signs of endothelial dysfunction in patients with chronic renal failure. *Am. J. Physiol. Heart Circ. Physiol.* 2004; 6: 2687–2696.
- Ijzerman R.G., de Jongh R.T., Beijik M.A. i wsp. Individuals at increased coronary heart disease risk are characterized by an impaired microvascular function in skin. *Eur. J. Clin. Invest.* 2003; 33: 536–542.
- Holowatz L.A., Thompson-Torgerson C.S., Kenney W.L. The human cutaneous circulation as a model of generalized microvascular function. *J. Appl. Physiol.* 2008; 105: 370–372.
- Minson C.T. Thermal provocation to evaluate microvascular reactivity in human skin. *J. Appl. Physiol.* 2010; 109: 1239–1246.
- Turner J., Belch J.J., Khan F. Current concepts in assessment of microvascular endothelial function using laser Doppler imaging and iontophoresis. *Trends Cardiovasc. Med.* 2008; 18: 109–116.
- Cordovil I., Huguenin G., Rosa G. i wsp. Evaluation of systemic microvascular endothelial function using laser speckle contrast imaging. *Microvasc. Res.* 2012; 83: 376–379.
- Roustit M., Millet C., Blaise S., Dufournet B., Cracowski J.L. Excellent reproducibility of laser speckle contrast imaging to assess skin microvascular reactivity. *Microvasc. Res.* 2010; 80: 505–511.
- Roustit M., Cracowski J.L. Non-invasive assessment of skin microvascular function in humans: an insight into methods. *Microcirculation* 2012; 19: 47–64.
- Millet C., Roustit M., Blaise S., Cracowski J.L. Comparison between laser speckle contrast imaging and laser Doppler imaging to assess skin blood flow in humans. *Microvasc. Res.* 2011; 82: 147–151.
- Draijer M., Hondebrink E., van Leeuwen T., Steenbergen W. Review of laser speckle contrast techniques for visualizing tissue perfusion. *Lasers Med. Sci.* 2009; 24: 639–651.
- Stewart C.J., Frank R., Forrester K.R. i wsp. A comparison of two laser-based methods for determination of burn scar perfusion: laser Doppler versus laser speckle imaging. *Burns* 2005; 31: 744–752.
- Lindah F., Tesselaar E., Sjöberg F. Assessing paediatric scald injuries using laser speckle contrast imaging. *Burns* 2012 Oct 20 [dostępne on-line: doi: 10.1016/j.burns.2012.09.018].
- Hecht N., Woitzik J., Dreier J.P., Vajkoczy P. Intraoperative monitoring of cerebral blood flow by laser speckle contrast analysis. *Neurosurg. Focus* 2009; 27: E11.
- Cracowski J.L., Gaillard-Bigot F., Cracowski C., Roustit M., Millet C. Skin microdialysis coupled with laser speckle contrast imaging to assess microvascular reactivity. *Microvasc. Res.* 2011; 82: 333–338.
- Cracowski J.L., Minson C.T., Salvat-Melis M., Halliwill J.R. Methodological issues in the assessment of skin microvascular endothelial function in humans. *Trends Pharmacol. Sci.* 2006; 27: 503–508.