

# Rezonans magnetyczny w kardiologii

Janina Małgorzata Michalak<sup>1</sup>, Michał Zawadzki<sup>2</sup>, Jerzy Walecki<sup>2</sup>

<sup>1</sup>Klinika Kardiologii Zachowawczej CSK MSWiA w Warszawie

<sup>2</sup>Zakład Radiologii CMKP w Warszawie

Obrazowanie serca za pomocą rezonansu magnetycznego (MRI, *magnetic resonance imaging*) jest nową metodą zyskującą coraz szersze zastosowanie w praktyce klinicznej [1–4]. W ostatniej dekadzie jakość obrazu, a tym samym czułość i specyficzność diagnostyczna metody, znacznie się poprawiły, dzięki czemu badanie to stało się cennym uzupełnieniem diagnostyki kardiologicznej. Niektóre z zastosowań MRI są obecnie uznawane za metodę z wyboru w nieinwazyjnej diagnostyce obrazowej serca. Należą do nich między innymi ocena nieprawidłowych struktur wewnątrz- i okotętnicowych, choroby osierdzia, badanie morfologiczne prawej komory, ocena wad wrodzonych (szczególnie po korekcji kardiologicznej u dorosłych), a także ocena funkcjonalna (np. kurczliwość, frakcja wyrzutowa), w których MRI wykazuje większą czułość i specyficzność diagnostyczną niż echokardiografia. Niezwykle obiecujące są także badania czynnościowe pacjentów z chorobą niedokrwienną serca [5–6]. U tych chorych w czasie jednego badania można uzyskać informacje o stanie naczyń wieńcowych, perfuzji, kurczliwości i żywotności mięśnia sercowego oraz wykryć obecność powikłań po zawale serca, na przykład: tętniak serca, skrzepliny, perforację przegrody międzykomorowej, niedomykalność zastawki dwudzielnej, upośledzenie frakcji wyrzutowej, obecność płynu w worku osierdziowym [1, 4, 7].

Innym, niezwykle ciekawym sposobem badania serca jest spektroskopia rezonansu magnetycznego (MRS, *magnetic resonance spectroscopy*), która pozwala na nieinwazyjną ocenę metabolizmu mięśnia sercowego

i jest stosowana w patologii mięśnia, na przykład u chorych z kardiomiopiami, niedokrwieniem czy w monitorowaniu po transplantacji serca [8–12]. Warto również podkreślić, że badanie to jest pozbawione działań niepożądanych, a ponadto w wielu przypadkach nie wymaga podawania środka kontrastowego.

W niniejszym artykule przedstawiono wskazania i przeciwwskazania do badania MRI serca oraz omówiono wybrane zastosowania kliniczne tej metody.

**Słowa kluczowe:** rezonans magnetyczny serca, spektroskopia rezonansu magnetycznego, choroby serca, aplikacje kliniczne

## WSKAZANIA DO BADANIA MRI SERCA

Obecnie w praktyce klinicznej badanie rezonansu magnetycznego najczęściej wykonuje się, gdy echokardiografia nie pozwala na precyzyjną, pełną ocenę zmian w sercu. W piśmiennictwie (*“European Heart Journal”*) opublikowano wytyczne z 2004 roku, opracowane przez *Working Group on Cardiovascular Magnetic Resonance (CMR) of European Society of Cardiology* i *The Society for Cardiovascular Magnetic Resonance*.

Grupa Robocza CMR zaproponowała podział wskazań na 4 klasy:

- **klasa I** — grupa chorób, w których badanie serca metodą MRI powinno być wykonane jako metoda obrazowa pierwszego rzutu; obejmuje ona: wrodzone wady serca u dorosłych, diagnostykę dużych naczyń, diagnostykę choroby niedokrwiennej serca (żywołność, rozległość blizny), kardiomiopatie, ocenę masy i funkcji komór, diagnostykę guzów serca;
- **klasa II** — grupa schorzeń, w których podobne informacje można uzyskać za pomocą innych technik obrazowych; do wspomnianych schorzeń należą: wady wrodzone u dzieci, choroby dużych naczyń (np. ostre rozwarstwienia aorty), diagnostyka choroby niedo-

### Adres do korespondencji:

dr med. Janina Małgorzata Michalak  
Klinika Kardiologii Zachowawczej CSK MSWiA  
ul. Wołoska 137, 02–507 Warszawa  
e-mail: mmichalak@eko.net.pl

krwiennej serca (ocena perfuzji, obecność skrzeplin w jamach), dysfunkcja pomostów aortalno-wieńcowych, choroby osierdza;

- **klasa III** — grupa wskazań, w której istnieją metody alternatywne i CMR ma ograniczone zastosowanie; na przykład ocena zastawek, naczyń wieńcowych, płynu w worku osierdziowym;
- **klasa IV** — w tej grupie, jak dotąd, MRI nie ma zastosowania klinicznego o udowodnionej przydatności, chociaż badania eksperymentalne prognozują przydatność tej metody w najbliższej przyszłości, na przykład w diagnostyce obwodowej zatorowości płucnej.

### PRZECIWSKAZANIA DO BADANIA MRI SERCA

Przeciwwskazania do badania serca obejmują ogólne przeciwwskazania do badania rezonansem magnetycznym — są to:

- implantacja rozrusznika serca lub kardiodefibrylatora;
- implantacja stentu do naczyń w okresie 6 tygodni od zabiegu (w ostatnich badaniach wykazano nawet, że wykonywanie badań techniką MRI jest bezpieczne już w 2.–3. dobie po implantacji stentu do naczynia wieńcowego);
- metaliczne ciała obce (większość starszych sztucznych zastawek serca, protezy stawów, klipsy naczyniowe, szwy metalowe po zabiegach chirurgicznych i inne protezy metaliczne);
- klaustrofobia;
- brak współpracy z pacjentem.

Do przeciwwskazań ograniczonych tylko do badania serca należą:

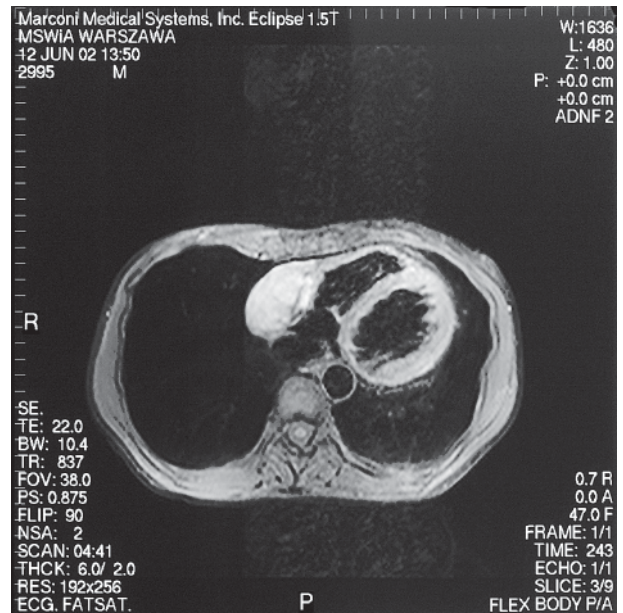
- zaburzenia rytmu serca pod postacią licznych dodatkowych pobudzeń komorowych i nadkomorowych, migotanie przedsionków (niemiarowa praca serca uniemożliwia bramkowanie obrazu);
- w badaniu czynnościowym z podaniem dobutaminy — także ostry zespół wieńcowy, nadciśnienie tętnicze ponad 200/100 mm Hg.

### WYBRANE ZASTOSOWANIA REZONANSU MAGNETYCZNEGO W KARDIOLOGII

#### Ocena morfologii serca

Ocena morfologii serca obejmuje badanie mięśnia sercowego i struktur znajdujących się w jego otoczeniu (osierdza, dużych naczyń, guzów) (ryc. 1).

Do badania morfologii serca i dużych naczyń najczęściej służą badania statyczne w sekwencjach *spin echo* (SE)

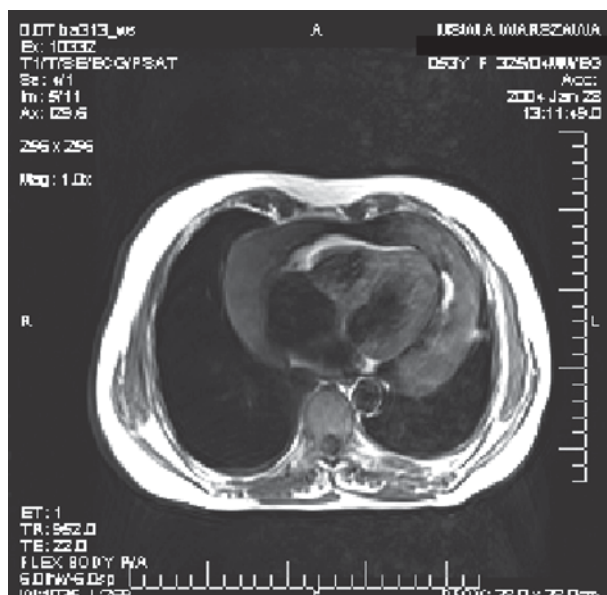


**Rycina 1.** Badanie morfologii serca; sekwencja SE — hamartoma lewego przedsionka

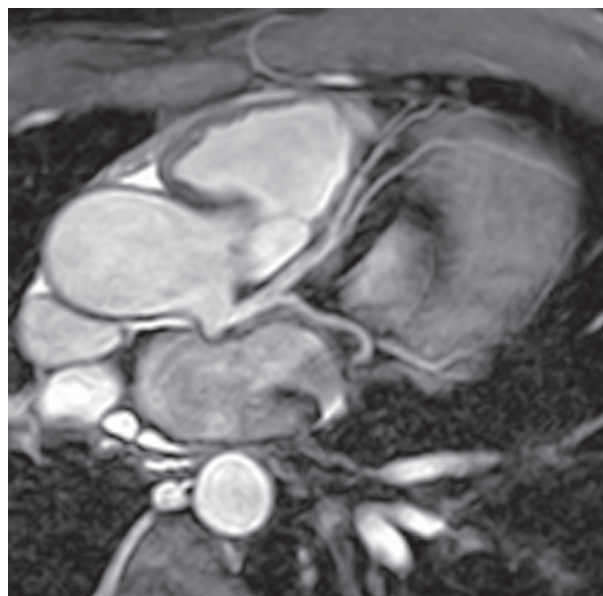
(czarna krew) lub *turbo/fast spin echo* (TSE/FSE), umożliwiające ocenę głównie obrazów T1-zależnych [1, 2]. Sekwencje te cechuje wysoka rozdzielczość kontrastowa i przestrzenna, pozwalająca na dobre obrazowanie struktur serca bez podawania środka kontrastowego. Jednak nieco gorsza rozdzielczość czasowa uniemożliwia badanie tych elementów w ruchu (*patrz* badania czynnościowe).

Akwizycja obrazów odbywa się w synchronizacji z zapisem EKG w stałym odstępie od załamka R (wyzwalanie prospektywne). Badane są przekroje w wielu płaszczyznach anatomicznych (osiowej, czołowej oraz strzałkowej, a także wybranych dodatkowych) i w podstawowych płaszczyznach podobnych do stosowanych w echokardiografii: czterojamowej, dwujamowej oraz krótkiej.

Ocenia się **wielkość jam serca** (np.: maksymalny i minimalny poprzeczny wymiar lewej i prawej komory), **grubość przegrody i ścian komór**. **Masę mięśnia lewej komory** (LVM, *left ventricular mass*) oblicza się za pomocą oprogramowania komputerowego, obrysowującego automatycznie bądź półautomatycznie zarysy wsierdza i nasierdza na wielu przekrojach od podstawy do koniuszka. Pomiar tego parametru cechuje wysoka powtarzalność i jest on niezwykle przydatny u pacjentów, u których konieczna jest okresowa ocena masy mięśnia lewej komory (np. w kardiomiopatii przerostowej, nadciśnieniu tętniczym, zwężeniu zastawki aortalnej). W analizie morfologicznej należy uwzględnić także obrazowanie **osierdza** (występowanie płynu, krwi w worku osierdziowym, nie-



**Rycina 2.** Badanie morfologii serca; sekwencja SE — płyn w osierdziu



**Rycina 3.** Badanie lewej tętnicy wieńcowej w aparacie wysokogradientowym (3T)

prawidłowych mas, np.: guzów osierdzia, przerzutów nowotworowych, włókniaka itp.) (ryc. 2) oraz badanie **tętnic wieńcowych** — jest to nowe zastosowanie MR pozwalające uwidocznąć przebieg, światło i ścianę tętnic wieńcowych, a także zlokalizować zwężenie naczyń [13]. Badanie to stosuje się głównie w systemach wysokoteslowych (3T). Obecnie ocena morfologiczna naczyń wieńcowych w MRI, zarówno czułością, jak i specyficznością, ustępuje koronarografii klasycznej, a także badaniu metodą tomografii komputerowej. Trzeba jednak podkreślić, że perspektywy szybkiego rozwoju są obiecujące i może się ona wkrótce stać metodą konkurencyjną dla technik diagnostycznych obciążających chorego stosunkowo dużą dawką promieniowania rentgenowskiego (ryc. 3).

W literaturze medycznej pojawiają się również doniesienia o możliwości wykorzystania MRI do oceny morfologii blaszki miażdżycowej przy użyciu specyficznych środków kontrastowych (uspio, *ultra Small Paramagnetic Iron Oxide*) wychwytywanych przez makrofagi w niestabilnych blaszkach.

### Badania czynnościowe

Rezonans magnetyczny jest metodą z wyboru w ocenie czynnościowej serca [1, 2]. Wykorzystuje się głównie sekwencje GE (*gradient echo*) (biała krew), SSFP (*steady-state free precession sequence*) oraz *cine-MR* wykazujące wysoką rozdzielczość czasową, co umożliwia precyzyjne obrazowanie struktur serca w ruchu.

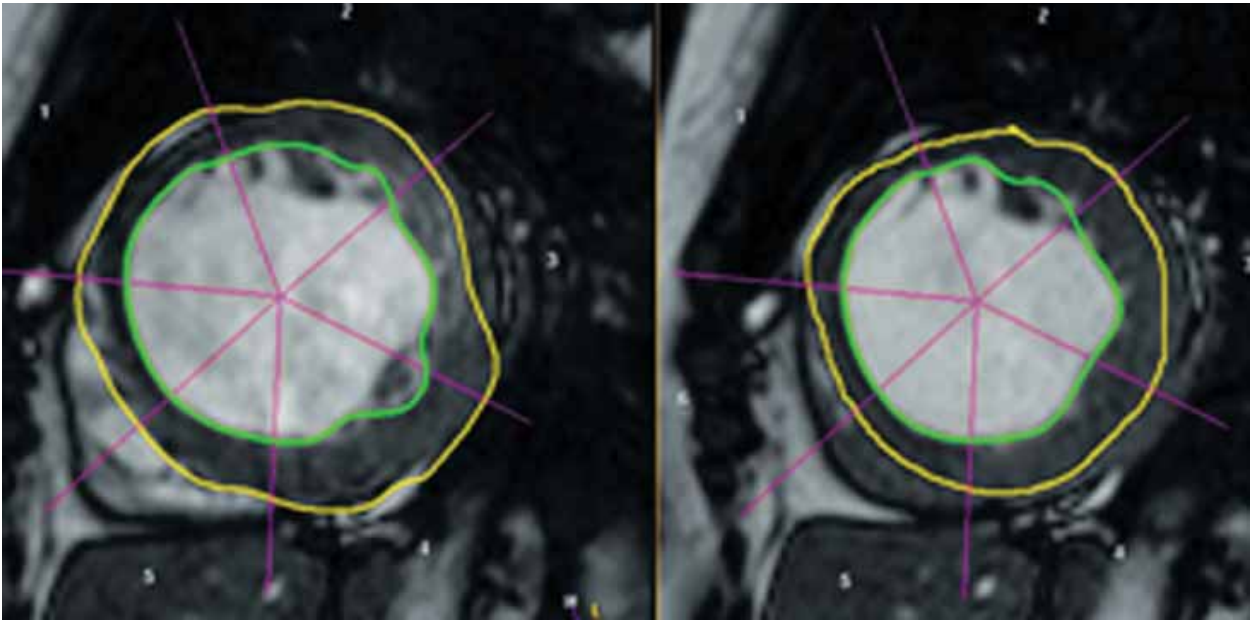
W analizie czynnościowej oceniane są:

- **frakcja wyrzutowa** (EF, *ejection fraction*);
- objętości jam serca (EDV, *end-diastolic volume*; ESV, *end-systolic volume*);
- **objętość wyrzutowa** (SV, *stroke volume*) i parametry pochodne — stosuje się oprogramowanie, które umożliwia porównanie objętości komór w fazach końcowo-skurczowych i końcoworozkurczowych;
- **kurczliwość mięśnia lewej komory** — na przekrojach w osi krótkiej i długiej ocenia się regionalną kurczliwość mięśnia sercowego oraz mierzy przyrost grubości mięśnia w skurczu, a także kierunek ruchu ścian (ryc. 4).

W ocenie kurczliwości może pomóc zastosowanie opcji *myocardial tagging* [1]. Jest to technika znakowania magnetycznego, w której ściany serca podzielone są na równoległe linie (ryc. 5) lub na małe kwadraty tworzące ruchomą siatkę, która w skurczu się odkształca. Metoda ta umożliwia uwidocznienie segmentów o zaburzonej kinetyce ścian z wyróżnieniem obszarów hipo- lub akinezy obejmujących całą grubość mięśnia lub ograniczonych tylko do warstwy podwierzdziowej.

W sekwencjach *cine-GRE* możliwa jest diagnostyka nie tylko morfologii zastawek, ale także ich funkcji (uwidocznienie struktury płatków i nieprawidłowych przepływów przez zwężoną lub niedomykalną zastawkę) oraz ich konsekwencji hemodynamicznych (przerost i/lub rozstrzeń jam serca) (ryc. 6) [1].

W wypadku rezonansu magnetycznego, podobnie jak echokardiografii dopplerowskiej, możliwa jest nieinwazyj-



**Rycina 4.** Sekwencja GE — automatyczne obrysowanie konturów mięśnia sercowego i ocena kurczliwości

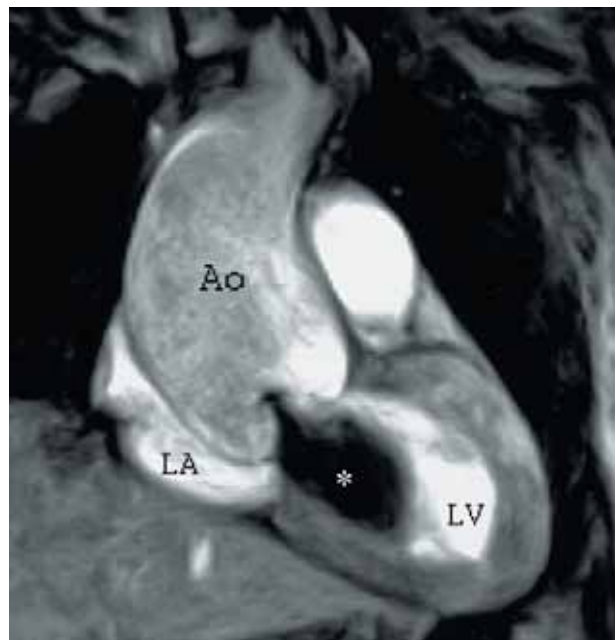


**Rycina 5.** Myocardial tagging

na ilościowa ocena przepływów w dużych naczyniach — PC Flow (*phase contrast velocity mapping*) [1]. Znając prędkość przepływającej krwi, dzięki tej technice można obliczyć wielkość gradientu ciśnień przez zastawki serca, a mierząc pole pod krzywą przepływu w aortie lub tętnicy płucnej i pole powierzchni naczynia — obliczyć objętość wyrzutową lewej lub prawej komory.

### Perfuzja i żywotność mięśnia sercowego

W badaniu techniką rezonansu magnetycznego, poza szczegółowym obrazowaniem elementów anatomicznych i kurczliwości ścian serca, możliwa jest rów-



**Rycina 6.** Sekwencja GE — niedomykalność aortalna; widoczny strumień krwi przepływającej przez niedomykalne ujście w postaci strefy bezsygnałowej (zaznaczono gwiazdką); Ao — aorta; LA (*left atrium*) — lewy przedsionek; LV (*left ventricle*) — lewa komora

niez ocena perfuzji (*perfusion*) i żywotności mięśnia (*viability*) [5–7, 14].

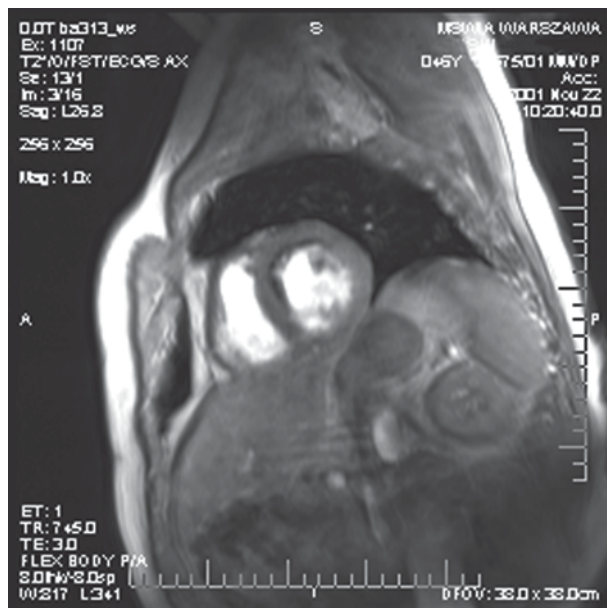W przebiegu niedokrwienia mięśnia sercowego w fazie kaskady niedokrwiennej najwcześniej dochodzi do zmniejszenia perfuzji w warstwie podwierzdiowej, następnie do zaburzeń perfuzji całej grubości ściany (niedokrwienia pełnościennego), dysfunkcji rozkurczowej, skur-

czowej, zmian w EKG, a dopiero w późnej fazie — do bólu wieńcowego.

Do niedawna badania perfuzji mięśnia sercowego były domeną medycyny nuklearnej; korzystano z takich metod, jak tomografia emisyjna pojedynczego fotonu (SPECT, *single-photon emission tomography*) i pozytonowa tomografia emisyjna (PET, *positron emission tomography*). Niestety, ich niewystarczająca rozdzielczość przestrzenna nie pozwalała na obrazowanie strefy podśierdziowej. Dodatkową wadą jest narażenie pacjenta na promieniowanie jonizujące i mała dostępność metody PET.

Zastosowanie w badaniach MRI serca szybkich sekwencji, na przykład *Turbo FLASH*, *True FISP* oraz EPI z akwizycją TSENSE, umożliwiło uzyskanie obrazów o odpowiedniej rozdzielczości i małej ilości artefaktów, co pozwoliło na bardziej precyzyjną ocenę strefy podśierdziowej.

Badanie perfuzji przeprowadza się w 2 etapach po podaniu paramagnetycznego środka kontrastowego — chelatów gadolinu (Gd-DTPA) [5, 7]. W pierwszej fazie uzyskuje się obrazy w czasie pierwszego przejścia środka kontrastowego przez mięsień (*first pass*) tuż po jego dożylnym podaniu. Intensywność sygnału miokardium narasta szybko i homogenicznie w segmentach ukrwionych prawidłowo (jasny mięsień). W obszarach o gorszym ukrwieniu, spowodowanym zwężeniem tętnicy wieńcowej albo upośledzeniem mikrokrążenia, wzmocnienie kontrastowe jest mniejsze i obszar ten jest określany jako hipointensywny (ciemniejszy) (ryc. 7).

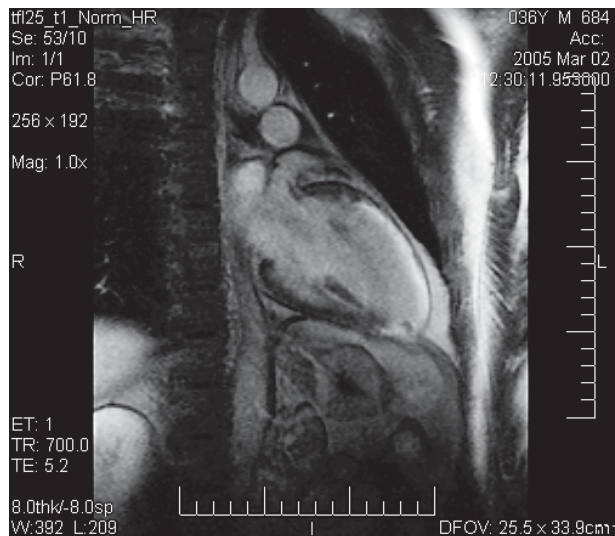


**Rycina 7.** Badanie perfuzji metodą *first pass*; widoczny liniowy podśierdziowy ubytek perfuzji w ścianie przedniej i przegrodzie międzykomorowej

Badanie perfuzji metodą *first pass* można uzupełnić o drugi etap, mający na celu wykazanie strefy martwicy w ostrym zawałe bądź blizny lub żywego mięśnia po przebytych zawałach serca. Uwidocznienie żywego mięśnia w obrębie segmentów wykazujących akinezę ma istotne znaczenie kliniczne przed podjęciem decyzji o planowanej rewaskularyzacji. W tej części badania ponownej akwizycji obrazów dokonuje się między 10. a 30. minutą po podaniu środka kontrastowego. Wykazano, że kontrast paramagnetyczny Gd-DTPA w obszarze objętym **martwicą** lub **blizną** zalega znacznie dłużej, wykazując efekt silnego późnego wzmocnienia (*late enhancement*; jasna strefa) w porównaniu z prawidłowo ukrwionym mięśniem, wypłukanym już po tym czasie ze środka kontrastowego (typowy pośredni stopień szarości) (ryc. 8).

Stwierdzono, że ogniskowy efekt późnego wzmocnienia obserwuje się także u chorych z zapaleniem mięśnia sercowego, w amyloidozie, sarkoidozie, kardiomiopatii przerostowej i rozstrzeniowej, arytmogennej dysplazji prawej komory itp. (co może odpowiadać ogniskom zwłóknienia lub uszkodzenia bariery krew-tkanka) [4, 14].

By ocenić żywotność mięśnia, można — podobnie jak w echokardiografii — wykonać farmakologiczny **test obciążeniowy z podaniem dobutaminy** (małe dawki), ponadto badanie może być uzupełnione o podanie kontrastu paramagnetycznego [6], co pozwala określić, czy mięsień hipo- lub akinetyczny w spoczynku jest martwy



**Rycina 8.** Przebyty zawał ściany przedniej lewej komory, blizna pozawałowa; widoczne późne wzmocnienie kontrastu (*late enhancement*); materiał ze zbiorów dr med. Katarzyny Gruszczyńskiej

(blizna), ogłuszony (*stunned*) czy zamrożony (*hibernated*). Ma to istotne znaczenie dla dalszego postępowania terapeutycznego, w tym dla podjęcia decyzji o leczeniu rewaluacyjnym. Ponadto, poza oceną żywotności, badanie MRI umożliwia wykrycie niedokrwienia mięśnia sercowego (duże dawki dobutaminy). Pojawiają się niewidoczne w badaniu spoczynkowym zaburzenia kurczliwości w obszarach unaczynionych przez zwężone naczynia wieńcowe. Próba dobutaminowa z obrazowaniem metodą MRI jest wskazana u pacjentów, u których wynik próby wysiłkowej jest wątpliwy, wywiad choroby wieńcowej — niecharakterystyczny oraz u chorych niezdolnych do wykonania wysiłku. Ostatnio opublikowane badania dowiodły, że metoda ta w połączeniu z *myocardial tagging* wykazuje większą czułość i specyficzność od badania echokardiograficznego z zastosowaniem dobutaminy.

**Spektroskopia MR (MRS, magnetic resonance spectroscopy)** to nowe zastosowanie rezonansu magnetycznego, w której badany jest skład chemiczny i metabolizm mięśnia sercowego *in vivo* [8, 12]. Technika ta dostarcza informacji o zawartości metabolitów i związków wysokoenergetycznych. Jest ona wykorzystywana w diagnostyce i ocenie wyników leczenia kardiomiopatii (ryc. 9.A, B), choroby niedokrwiennej serca czy monitorowania chorych po przeszczepieniu serca [15].

#### KOMENTARZ KLINICZNY

Opisane wyżej zastosowania rezonansu magnetycznego serca pozwalają na szeroką nieinwazyjną diagnostykę

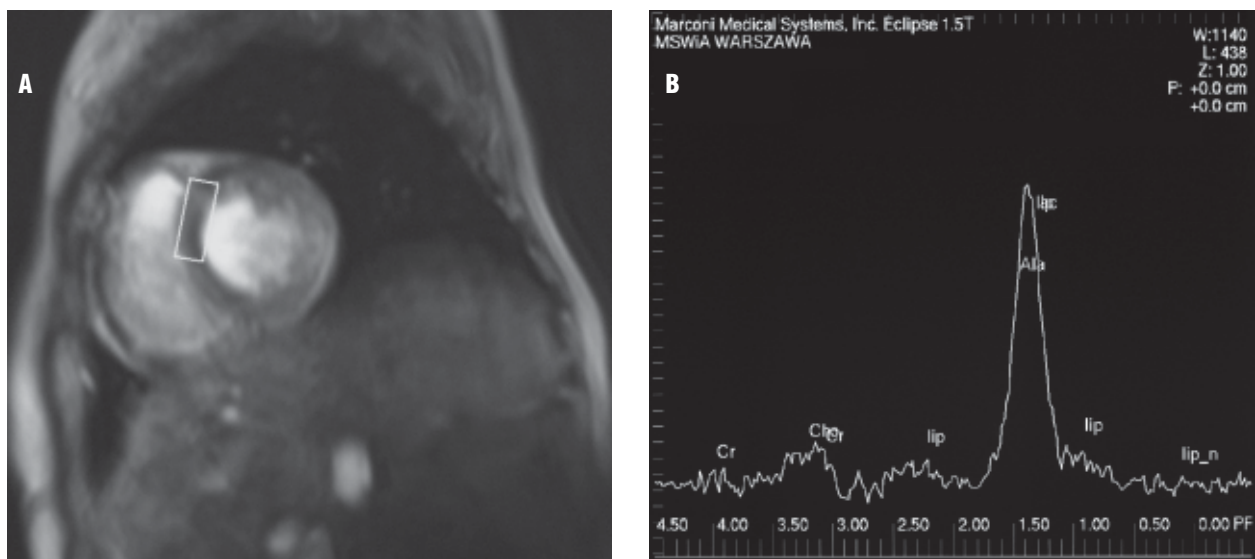
wielu schorzeń serca bez narażania pacjenta na skutki promieniowania rentgenowskiego i jonizującego.

Bardzo istotne jest, że w czasie jednego badania u osób z **chorobą niedokrwinną serca** można ocenić naczynia wieńcowe, morfologię blaszki miażdżycowej, perfuzję mięśnia w obszarze podejrzanym o niedokrwienie (ze szczególnym uwzględnieniem strefy podwierzdziejowej) oraz jego kurczliwość, żywotność i metabolizm. Wszystkie te dane istotnie wpływają na podejmowanie decyzji terapeutycznych, a także monitorowanie skuteczności leczenia. Choć metoda ta wykazuje jeszcze wiele niedoskonałości i wymaga dalszej oceny w badaniach wieloośrodkowych, wydaje się, że w niedalekiej przyszłości stanie się badaniem o charakterze całościowej oceny w chorobie wieńcowej.

Badanie morfologiczne i ocena funkcji zastawek umożliwiają dokładną diagnostykę pacjentów z wrodzonymi i nabytymi wadami serca, pozwalającą na zakwalifikowanie ich do zabiegów chirurgicznych oraz, co w szczególności podkreśla się w literaturze medycznej, na badania kontrolne po operacjach.

Szczegółowe pomiary morfologiczne mięśnia sercowego oraz spektroskopia mają niezwykle istotne zastosowanie u osób z chorobami mięśnia sercowego (kardiomiopatie, np. przerostowa, rozstrzeniowa), którzy często wymagają licznych badań w celu oceny skuteczności leczenia.

Uznaje się, że rezonans magnetyczny to technika z wyboru w ocenie **guzów serca i okołosercowych**, charakteryzująca się znacznie lepszą czułością i specyficznością diagno-



**Rycina 9.** Spektroskopia protonowa 1H MRS osoby zdrowej; **A.** Lokalizacja Voxela pomiarowego; **B.** Spektrum protonowe

styczną niż echokardiografia, wielorzędowa tomografia komputerowa (MSCT, *multi slice computer tomography*) czy SPECT [16]. Dotyczy to głównie oceny naciekania mięśnia przez guz, charakteru zmiany (charakterystyka obrazów w różnych sekwencjach wykazuje dużą zgodność z badaniami histologicznymi), a w szczególności różnicowania skrzepliny wewnątrzsercowej z guzem (zmiana rozrostowa wzmacnia się po podaniu środka kontrastowego).

Kolejną grupą schorzeń, w przypadku których rezonans magnetyczny uważa się za metodę z wyboru, są **choroby osierdzia**. Badanie to pozwala doskonale zobrazować płyn ze zrostami oraz zróżnicować zaciskające zapalenie osierdzia, w którym występuje niewielkie jego pogrubienie (oraz brak albo niewielkie zwąpnienia widoczne w klasycznych badaniach rentgenowskich) z kardiomiopatią

restrykcyjną. Dzięki MRI można także odróżnić charakter płynu przesiękowego (niski sygnał w SE) od płynu wysiękowego czy krwistego (wysoki sygnał w SE).

Obrazowanie serca techniką rezonansu magnetycznego staje się powoli realizacją projektu stworzenia jednej metody pozwalającej na diagnostykę morfologiczną, czynnościową i metaboliczną w trakcie jednego badania. Być może w przyszłości będzie ona miała także charakter przesiewowy i jako element badania całego ciała (*whole body MRI*) pozwoli na wykrywanie chorób serca u pacjentów bez objawów.

## PODZIĘKOWANIE

W niniejszym artykule wykorzystano między innymi materiały i zdjęcia będące własnością firmy Philips. Autorzy dziękują za udostępnienie materiałów.

## MINISŁOWNIK POJĘĆ UŻYTYCH W ARTYKULE

**akwizycja** — zbieranie i zapisywanie danych uzyskanych w czasie wykonywania badania

**sekwencje** — zestaw kolejnych impulsów i gradientów pozwalających na uzyskanie sygnału i jego lokalizację w badanym obszarze; sposób uzyskania obrazów przy odpowiednio dobranych parametrach

**spin echo** — jeden z podstawowych rodzajów sekwencji w rezonansie magnetycznym, służący do uzyskiwania obrazów

**turbo/fast spin echo** — zmodyfikowane sekwencje *spin echo*, pozwalające na szybką akwizycję danych

**gradient echo (GRE)** — jedna z podstawowych sekwencji w rezonansie magnetycznym służąca do otrzymywania obrazów; od *spin echo* odróżnia ją wykorzystanie gradientów do generowania sygnału

**cine-GRE** — sekwencja pozwalająca na uzyskanie obrazów w różnych fazach cyklu serca

**Turbo FLASH, True FISP, EPI z akwizycją TSENSE** — rodzaje sekwencji wykorzystywanych w badaniu serca

## PIŚMIENNICTWO

- Bogaert J., Duerinckx A.J., Rademakers F.E. *Magnetic Resonance of the Heart and Great Vessels*. Springer-Verlag, Berlin-Heidelberg-New York 1999.
- Zaleska T., Walecki J., Bogusławska R. Wybrane zagadnienia z diagnostyki chorób narządów klatki piersiowej w badaniach TK i MR. W: Walecki J., Ziemiański A. (red.). *Rezonans magnetyczny i tomografia komputerowa w praktyce klinicznej*. Springer PWN, Warszawa 1997; 327–355
- Zaleska T., Walecki J., Polkowski J., Kapuściński O. Metoda magnetycznego rezonansu w diagnostyce kardiologicznej. *Kardiologia Pol.* 1995; 42: 292–300.
- Danias P.G. Gadolinium-enhanced Cardiac Magnetic Resonance Imaging: Expanding the spectrum of Clinical Applications. *Am. J. Med.* 2001; 110: 591–592.
- Prasad S.K., Lyne J., Chai P., Gatehouse P. Role of CMR in assessment of myocardial perfusion. *Eur. Radiol. Suppl.* 2005; 15 (supl. 2): B42–B47.
- Kuijpers D. Diagnosis of coronary artery disease with dobutamine-stress MRI. *Eur. Radiol. Suppl.* 2005; 15 (supl. 2): B48–B51.
- Kim R.J., Fieno D.S., Parrish T.B. i wsp. Relationship of MRI Delayed Contrast Enhancement to Irreversible Injury, Infarct Age, and Contractile Function. *Circulation* 1999; 100: 1992–2002.
- Bottomley P.A. MR spectroscopy of the human heart, the status and the challenges. *Radiology* 1994; 191: 593–612.
- Walecki J., Michalak J.M., Michalak E., Pasowicz M. Zastosowanie spektroskopii rezonansu magnetycznego w kardiologii. *State of the Art. Przegl. Lek.* 2002; 59 (8): 601–605.
- Pohost G.M., Meduri A., Razmi R.M. Cardiac spectroscopy in the new millennium. *Rays* 2001; 26 (1): 93–107.
- Michalak M.J., Walecki J., Pasowicz M. Spektroskopia rezonansu magnetycznego w kardiologii — stan obecny i kierunki rozwoju. *Kardiologia po Dyplomie* 2004; 3, 4: 80–87.
- Walecki J., Michalak M.J., Michalak E. i wsp. Usefulness of <sup>1</sup>H MR spectroscopy in the evaluation of myocardial metabolism in patients with dilated idiopathic cardiomyopathy: pilot study. *Acad. Radiol.* 2003; 10: 1187–1192.
- Kim W.Y., Danias P.G., Stuber M. i wsp. Coronary magnetic resonance angiography for the detection of coronary stenoses. *N. Engl. J. Med.* 2001; 345: 1863–1869.
- Bogaert J., Dymarkowski S. Delayed contrast-enhanced MRI: use in myocardial viability assessment and other cardiac pathology. *Eur. Radiol. Suppl.* 2005; 15 (supl. 2): B52–B58.
- Suzuki K., Hamano K., Ito H. The detection of chronic heart graft rejection by <sup>31</sup>P NMR spectroscopy. *Surg. Today* 1999; 29 (2): 143–148.
- Walecki J., Michalak J.M., Michalak E., Garlicki M., Kalczak M. Ocena przydatności rezonansu magnetycznego w rozpoznawaniu guzów serca. *Pol. J. Radiol.* 2004; 69 (1): 43–53.