



Przypadek rozrodczaka podwzgórza i szyszynki

A case of hypophyseal and pineal germinoma

Grażyna Bednarek-Tupikowska¹, Justyna Kuliczowska-Płaksej¹, Alicja Filus¹,
Barbara Bucyk¹, Violetta Sokolska²

¹Katedra i Klinika Endokrynologii, Diabetologii i Leczenia Izotopami Akademii Medycznej, Wrocław

²Zakład Neuroradiologii Katedry Radiologii Akademii Medycznej, Wrocław

Streszczenie

W pracy przedstawiono 19-letniego chorego, u którego przed 9 laty rozpoznano idiopatyczną moczówkę prostą. Po półtora roku wystąpiły zaburzenia widzenia, neurologiczne i objawy niewydolności przedniego płata przysadki, a w badaniu rezonansem magnetycznym (MRI, *magnetic resonance imaging*) ujawniono zaawansowanego guza okolicy podwzgórza i szyszynki o typie *germinoma*. Po radio- i chemioterapii stwierdzono całkowitą regresję zmian. Po 7 latach od zakończenia leczenia, poza znacznym ograniczeniem pola widzenia, chory nie zgłasza dolegliwości, a niewydolność przysadki jest wyrównana substytucyjnie. Przedstawiony przypadek i dane z piśmiennictwa wskazują na konieczność częstej kontroli endokrynologicznej i obrazowej w przypadkach samoistnej moczówki prostej, gdyż po miesiącach lub latach może ujawnić się guz, w tym także o typie rozrodczaka, a podjęcie odpowiedniego postępowania lekarskiego rokuje nawet wyleczenie.

(*Endokryinol Pol* 2007; 58 (5): 448–452)

Słowa kluczowe: germinoma podwzgórza i szyszynki, moczówka prosta

Abstract

A case of 19-year-old male with idiopathic diabetes insipidus diagnosed 9 years ago. 1.5 years from the onset of the disease vision disturbances, neurologic deficiencies and symptoms of hypopituitarism showed up. MRI examination revealed an advanced hypophyseal and pineal gland tumor — germinoma. Total regression was achieved with radio- and chemotherapy. For 7 years from the end of treatment patient has not declared any complains except for vision disturbances and hypopituitarism has been substituted successfully. The case puts on the necessity of a strict endocrinologic and radiologic follow-up in patients with idiopathic diabetes insipidus due to the possibility of existing potentially curable disease ie. intracranial tumor.

(*Pol J Endocrinol* 2007; 58 (5): 448–452)

Key words: pineal germinoma, diabetes insipidus

Wstęp

Rozrodczak (*germinoma*, zarodczak) jest guzem wywodzącym się z multipotencjalnych komórek rozrodczych. Rozwija się zwykle w gonadach, a także pozagonadalnie, w tym w mózgu, najczęściej w tylnej części trzeciej komory, rzadziej w przedniej, w przysadce mózgowej

lub nadsiodłowo oraz w szyszynce [1–4]. W 6–13% przypadków obserwowano równoczesne występowanie guza nadsiodłowo i w szyszynce [5]. Guzy szyszynki występują rzadko, stanowiąc 0,6–2,7% wszystkich guzów wewnątrzczaszkowych. Najczęściej pojawiają się u dzieci [3]. U dorosłych występują 3–4 razy częściej u mężczyzn, szczególnie przed 30. rokiem życia.

Rozrodczak jest zwykle guzem o wysokim lub pośrednim stopniu złośliwości. Większość ma charakter ekspansywny miejscowo. Może dawać przerzuty, zwykle drogą płynu mózgowo-rdzeniowego. Rozrodczaki zlokalizowane w szyszynce rokują lepiej niż położone nadsiodłowo, rzadziej dają przerzuty i lepiej reagują na radioterapię [5]. *Germinoma* rozwija się zwykle stop-



Dr hab. med. Grażyna Bednarek-Tupikowska
Katedra i Klinika Endokrynologii, Diabetologii i Leczenia
Izotopami Akademii Medycznej we Wrocławiu
ul. Pasteura 4, 50-367 Wrocław
tel.: (071) 784 25 46
e-mail: tupikowska@epf.pl

niowo od okresu dzieciństwa, a wykrywany jest około 20. roku życia. Objawy kliniczne zależą głównie od lokalizacji guza i są następstwem uszkodzenia okolicznych struktur śródmózgowia. Rzadziej rozrodczaki same wydzielają hormony — głównie β -choriongonadotropinę (β -hCG) lub białko płodowe (AFP, α -fetoprotein), a objawy kliniczne wynikają wtedy także z funkcji wydzielniczej guza. W przypadkach rozrodczaków wydzielających, co ma miejsce częściej u chłopców, stwierdza się najczęściej przedwczesne dojrzewanie płciowe. Rozrodczaki wydzielające mają znacznie gorsze rokowanie niż niewydzielające [2, 6]. Guzy położone nadsiodłowo mogą powodować różnego stopnia niedoczynność przedniego płata przysadki i/lub hiperprolaktynię, zaburzenia pola widzenia wskutek ucisku na skrzyżowanie wzrokowe. Guzy podwzgórzowo-przysadkowe i duże guzy szyszynki uciskające okoliczne struktury mogą wywoływać: moczówkę prostą, zaburzenia pamięci, nastroju, bóle głowy, podwójne widzenie, wodogłowie, wymioty jako wyraz wzmożonego ciśnienia śródczaszkowego, oraz zaburzenia świadomości [1, 2, 4, 7, 8].

Podjęzienia rozrodczaka nie można wysunąć jedynie na podstawie istnienia objawów klinicznych związanych z niedoczynnością przysadki, gdyż są one takie same, jak w przypadku innych guzów. Jedynie w przypadkach rozrodczaków wydzielających stwierdzenie u dziecka z guzem okolicy podwzgórzowo-przysadkowej cech przedwczesnego dojrzewania płciowego i wysokiego stężenia we krwi β -hCG lub obecność AFP w płynie mózgowo-rdzeniowym może pozwolić na rozpoznanie *germinoma* bez konieczności wykonania biopsji guza.

Podstawą diagnostyki *germinoma* jest rezonans magnetyczny (MRI, *magnetic resonance imaging*), rzadziej tomografia komputerowa (TK) [9–12]. W MRI *germinoma* przedstawia się jako jednolita masa izointensywna lub nieznacznie hipointensywna w obrazach T1-zależnych oraz izointensywna w obrazach T2-zależnych, o wyraźnych lub zatartych granicach, mogąca zajmować podwzgórze, szypułkę przysadki, przysadkę lub szyszynkę. Badaniem TK stwierdza się jednorodne, zwykle hiperdensyjne ogniska [10–13]. W guzach szyszynki niekiedy występują mnogie zwapnienia [13]. W obu badaniach po podaniu kontrastu obraz ulega intensywnemu i jednolitemu wzmocnieniu. *Germinoma* może początkowo powodować zmiany bardzo dyskretne lub wręcz niezauważalne albo jedynie pogrubienie szypuły przysadki [14, 15]. W przypadku trudności diagnostycznych wykonuje się biopsję stereotaktyczną guza z oceną histopatologiczną.

Leczeniem z wyboru w przypadku dużych guzów jest całkowita resekcja guza, jednakże ze względu na dużą wrażliwość rozrodczaków na chemio- i radioterapię rola leczenia chirurgicznego, szczególnie małych

guzków, jest kontrowersyjna. Nie stwierdzono różnic w wynikach leczenia u chorych po operacji z następową radioterapią w porównaniu z wynikami u osób poddanych jedynie radioterapii [16, 17]. Wielu autorów uważa, że radioterapia stanowi zasadnicze leczenie rozrodczaków okolicy podwzgórzowo-przysadkowej i szyszynki [17–19]. W zmianach rozsianych dodatkowo naświetla się zajęte obszary mózgu i rdzenia kręgowego, co obarczone bywa poważnymi powikłaniami. W dużych guzach i o dużym stopniu złośliwości leczeniem z wyboru jest doszczętna resekcja guza z uzupełniającą radio- i/lub chemioterapią [9, 13, 18]. U młodych chorych z rozsianą chorobą zaleca się chemioterapię z następową radioterapią. Schematy terapeutyczne zawierają cisplatynę, winblastynę, bleomycynę i etopozyd [9, 13, 18, 20].

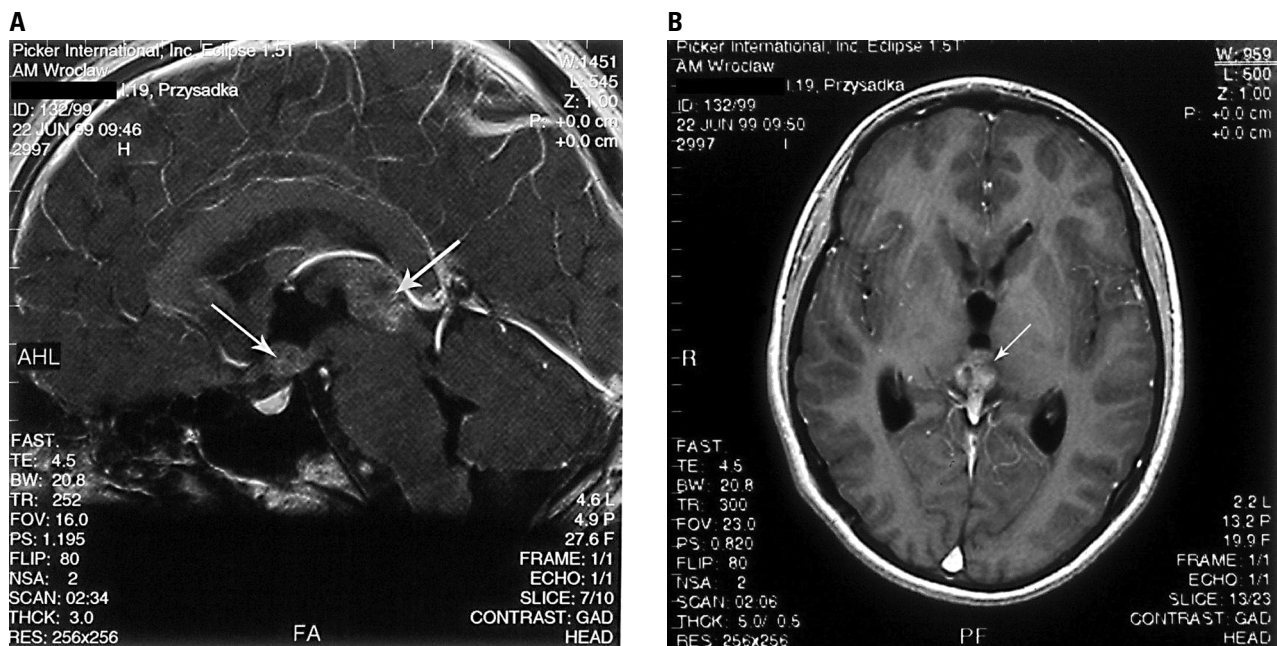
Rokowanie zależy od stopnia złośliwości, lokalizacji i zaawansowania rozrodczaka. Ponad 85% pacjentów z rozrodczakiem przeżywa powyżej 5 lat [9, 13, 16].

Niecharakterystyczny obraz kliniczny choroby i wolny jej przebieg stwarzają pewne trudności w jej wczesnym rozpoznaniu, a tym samym możliwości skutecznego leczenia.

W niniejszej pracy przedstawiono przypadek młodego mężczyzny z rozrodczakiem okolicy podwzgórza i szyszynki, u którego najpierw wystąpiła moczówka prosta, traktowana jako samoistna ze względu na prawidłowy obraz MRI okolicy podwzgórzowo-przysadkowej oraz nieobecność jakichkolwiek objawów klinicznych i hormonalnych uszkodzenia funkcji podwzgórza i przysadki. Rozpoznanie *germinoma* postawiono dopiero po półtora roku, w okresie znacznego zaawansowania choroby, gdy chory zgłosił się z powodu pojawienia się zaburzeń widzenia, równowagi i zaburzeń mowy.

Opis przypadku

Pacjent M.J., lat 19, został przyjęty do Kliniki Endokrynologii i Diabetologii Akademii Medycznej we Wrocławiu w grudniu 1997 roku w celu diagnostyki występującej od 5 miesięcy poliurii i polidypsji bez innych dolegliwości. W dzieciństwie nie chorował poważnie, nie doznał urazu. Podczas badania przedmiotowego przy przyjęciu nie stwierdzono odchyłań od stanu prawidłowego. Wyniki podstawowych badań biochemicznych były prawidłowe, poza niskim ciężarem właściwym moczu (1002–1003 g/l). Stężenia hormonów przysadki, a także kortyzolu w profilu dobowym, testosteronu, siarczanu dehydroepiandrosteronu (DHEA-S) były prawidłowe. W badaniu MRI, przed i po podaniu środka cieniującego, wykazano prawidłowy obraz przysadki i okolic. Nie stwierdzono sygnału z tylnego płata przysadki. Dno oka i pole widzenia były prawidłowe. W teście odwodnieniowo-wazopresynowym potwierdzono



Rycina 1. A. Badanie MRI. Obraz T1-zależny w projekcji strzałkowej po podaniu kontrastu wykazuje obecność dużego, nieregularnego guza w okolicy podwzgórza i szyszynki; **B.** To samo badanie. Obraz T1-zależny w projekcji osiowej po podaniu kontrastu pokazuje intensywnie wzmocnione guza szyszynki.

Figure 1. A. Postcontrast sagittal T1-weighted MRI image shows large, irregular hypothalamus and pineal gland tumor; **B.** The same examination. Postcontrast axial T1-weighted image shows an intensely enhanced pineal gland tumor.

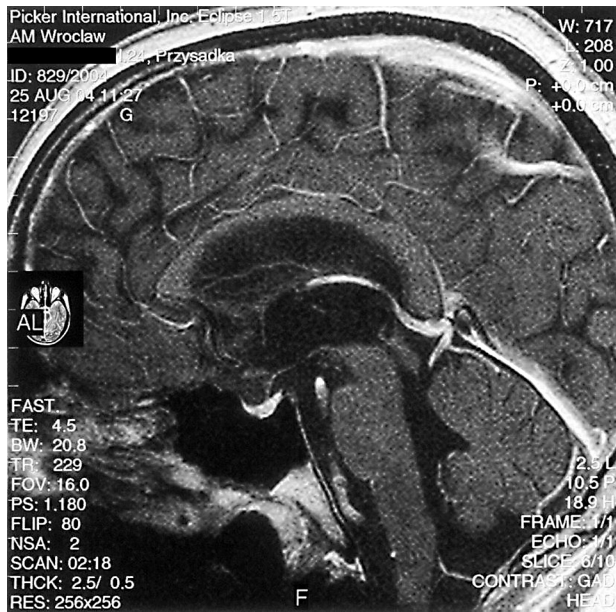
moczówkę prostą. Rozpoznano moczówkę prostą idiopatyczną. Zastosowano desmopresynę donosowo (Adiuretin — 2 × 2 krople/dobę), uzyskując ustąpienie polidypsji i poliurii. Zalecono kontrolę endokrynologiczną za 3 miesiące, na którą pacjent nie zgłosił się przez półtora roku. Po tym czasie nastąpiło obniżenie ostrości widzenia, ograniczenie pola widzenia i dwojenie obrazów. W Klinice Ocznej Akademii Medycznej we Wrocławiu stwierdzono źrenice szerokie bez reakcji na światło, oczopląs poziomy przy patrzeniu na boki, w oku prawym koncentryczne zawężenie pola widzenia od góry do 30°, od nosa — 40°, od dołu i skroni — 35–40°, w oku lewym zawężenie, zwłaszcza od góry do 30°. Z podejrzeniem guza okolicy podwzgórzowo-przysadkowej pacjent został przyjęty do Kliniki Endokrynologii i Diabetologii Akademii Medycznej. Skarżył się na bóle głowy, osłabienie, zaburzenia równowagi i niewyraźną mowę. Stwierdzono skórę bladą, chłodną, skąpy zarost typu męskiego, brak owłosienia na klatce piersiowej i brzuchu, słabe owłosienie okolicy łonowej. Neurologicznie stwierdzono dodatnią próbę Romberga, chód na szerszej podstawie, niezborność w próbie pięta-kolano po stronie prawej, żwawsze odruchy głębokie w prawej kończynie dolnej, prawostronnie zaznaczone objawy Babińskiego.

Z odchyleń w badaniach hormonalnych stwierdzono hiperprolaktynemię — 43,10 ng/ml (n. 2,5–17), hipogonadotropinemię — hormon luteinizujący (LH, *luteinizing*

hormone) < 0,1 mU/ml; (n. 0,8–7,6 mU/ml), FSH (*follicle-stimulating hormone*) < 0,1 mU/ml (n. 0,7–11,1 mU/ml), a także stężenie testosteronu < 1,6 ng/ml (n. 2–8 ng/ml), obniżone stężenia kortyzolu w profilu dobowym: o godzinie 5.00 — 14,1 ng/ml, 8.00 — 10,1 ng/ml, 20.00 — 16,1 ng/ml, 24.00 — 10,1 ng/ml (n. rano 50–250, wieczorem 20–120). Stężenie hormonu tyreotropowego (TSH, *thyroid stimulating hormone*) było prawidłowe — 1,75 mIU/ml (n. 0,4–4 mIU/ml) przy obniżonym stężeniu fT_4 — 4,91 pmol/l (n. 9–20 pmol/l) i prawidłowym fT_3 — 0,73 ng/ml (n. 0,6–1,65 ng/ml). Pozostałe wyniki badań były prawidłowe. W badaniu MRI wykazano obecność guza szyszynki wielkości 3 × 2 cm o nieregularnym zarysie i niejednorodnym sygnale, wykazującego cechy przewlekłego krwawienia. Zmiana naciekała ku dołowi wzgórka górnej blaszki czworaczej, a ku górze sklepienia. W okolicy zachyłka nadwzrokowego komory trzeciej widoczny był drugi guz o średnicy 1,5 cm (ryc. 1A i 1B). Wyściółka rogów czółowych obu komór bocznych nieregularnie pogrubiała wskazywała na rozsiew procesu nowotworowego. Układ komorowy nadnamiotowy był nieznacznie symetrycznie poszerzony, bez cech wodogłowia czynnego.

Ze względu na zaawansowanie zmiany rozrostowej neurochirurg nie zakwalifikował pacjenta do leczenia operacyjnego, zalecając biopsję guza pod kątem radio- i chemioterapii.

Z rozpoznaniem zaawansowanego guza szyszynki i podwzgórza oraz niedoczynności przysadki wyrów-



Rycina 2. Kontrolne badanie MRI wykonane wykazuje całkowitą regresję zmian w okolicy podwzgórza i szyszynki

Figure 2. Control MRI examination demonstrates a complete regression of the hypothalamus and pineal gland tumor

nanej substytucyjnie (hydrokortyzon — 30 mg na dobę, adiuretin — 2 razy 1 kropla, euthyrox — 50 ug dziennie) wykonano biopsję stereotaktyczną. Rozpoznano *germinoma* szyszynki i podwzgórza. Chory przebył teleterapię kobałtem na pole mózgowie strony prawej i lewej techniką zmniejszania pól (55,5 Gy/27 fr) oraz na rdzeń kręgowy (35,1 Gy/27 fr). Następnie otrzymał 3 kursy bleomycyny w dawkach po 30 mg. Podczas radio- i chemioterapii przyjmował deksametazon, a następnie prednizon.

W listopadzie 1999 roku w badaniu MRI wykazano całkowitą regresję guza szyszynki i guza okolicy podwzgórza, niewielkie poszerzenie układu komorowego. W kolejnych czterech kontrolnych badaniach MRI (2000, 2004 r.) (ryc. 2) nie było zmian patologicznych. Podobnie w badaniu wykonanym w 2007 roku nie ujawniono nieprawidłowości. Pacjent hospitalizowany w 2004 roku nie zgłaszał skarg, poza znacznym ograniczeniem widzenia, które utrzymuje się od 2000 roku. Stan kliniczny oceniony w lipcu 2007 roku oraz wyniki badań dodatkowych wskazują, że stosowana substytucja (hydrokortyzon — 30 mg, euthyrox N — 100 ug, minirin 0,1 mg — 5–6 razy na dobę, omnadren domięśniowo co 3–4 tygodnie) jest optymalna. Chory jest kontrolowany endokrynologicznie co 3–4 miesiące.

Omówienie

W przedstawianym przypadku moczówka prosta była zapewne pierwszym objawem rozwijającego się stop-

niowo rozrodzaka okolicy podwzgórza. We wczesnym okresie rozwoju rozrodzaka w okolicy nadsiodłowej zmiany morfologiczne mogą być tak dyskretne, że stają się niezauważalne w badaniu MRI. Moczówka wystąpiła około 1,5 roku przed ujawnieniem się innych objawów: zaburzeń widzenia, neurologicznych i dysfunkcji hormonalnych.

Obserwacje innych autorów [14, 15] wskazują, że dołączenie do moczówki objawów dysfunkcji przedniego płata przysadki, najczęściej hipogonadyzmu i niewielkiej hiperprolaktynemii, świadczy o rozwijającym się procesie rozrostowym. Wykazano też, że w 6–12% *germinoma* może wystąpić dwuogniskowo — w podwzgórzu i szyszynce [5]. Prawdopodobnie miało to miejsce także w przypadku przedstawianego chorego.

Mootha i wsp. w grupie 9 chorych z moczówką prostą samoistną stwierdzili, że u 4 z nich w okresie 18–36 miesięcy dołączyły się stopniowo objawy niedoczynności 3 osi tropowych [14].

W pracy Charmandari i wsp. w seryjnych badaniach obrazowych mózgu ujawniono obecność rozrodzaka dopiero po upływie 3 do 20 lat od wystąpienia moczówki prostej [21]. W pracy Mootha i wsp. zmiany organiczne, z których najwcześniejszą było pogrubienie szypuły przysadki, ujawniono po 3–15 miesiącach. Rozpoznanie postawiono średnio po 14 miesiącach [14].

W badaniu Zgliczyńskiego i wsp. spośród 7 chorych, u których rozpoznano rozrodzaka, 6 zgłosiło się po raz pierwszy do lekarza z powodu poliurii i polidypsji. U 3 chorych okres od pojawienia się pierwszych klinicznych objawów do ustalenia rozpoznania i podjęcia leczenia wynosił średnio 30 miesięcy. U wszystkich tych pacjentów w badaniu TK nie wykazano zmian ogniskowych. W badaniu MRI z kontrastem przeprowadzonym po roku od pierwszej wizyty stwierdzono zmiany organiczne w okolicy nadsiodłowej [8].

Inni badacze, którzy po długotrwałej obserwacji u 14 pacjentów rozpoznali rozrodzaka, stwierdzili, że aż u 6 z nich w pierwszym badaniu MRI wykonanym tuż po wystąpieniu moczówki prostej nie wykazano zmian patologicznych okolicy podwzgórzowo-przysadkowej [22].

Szczególnie ważna jest zatem wnikliwa ocena obrazowa przysadki, gdyż zmiany mogą być początkowo subtelne, pod postacią pogrubienia szypuły przysadki, zaniku sygnału z tylnego płata i/lub niewielkiego powiększenia wymiarów przedniego płata [14, 15, 23].

Niektórzy podają, że tylko w 30% przypadków moczówki prostej nie stwierdza się w czasie długotrwałej obserwacji zmian organicznych, co pozwala na rozpoznanie moczówki idiopatycznej [23, 24].

Nie ustalono do tej pory zaleceń dotyczących częstości wykonywania badań obrazowych w przypadkach samoistnej moczówki prostej. Niektórzy sugerują,

że MRI z kontrastem powinno być wykonane w odstępach 3–6-miesięcznych przez pierwsze 1–2 lata, a następnie, jeśli zmiana nie została wykryta, co 6 miesięcy przez co najmniej kolejne 5 lat. Badania hormonalne zaleca się wykonywać w odstępach 3–12-miesięcznych [14]. Nieobecność zaburzeń w zakresie wszystkich osi tropowych i prawidłowy obraz MRI w kolejnych badaniach pozwalają na podtrzymanie rozpoznania samoistnej moczówki prostej.

Samoistna moczówka pojawia się częściej w dzieciństwie, ale i ci chorzy wymagają obserwacji pod kątem możliwości dołączenia się innych objawów uszkodzenia okolicy podwzgórzowo-przysadkowej i ujawnienia się zmiany organicznej [23–25]. Moczówka, która pojawia się u dorosłych, bez poprzedzającego urazu, zabiegu i bez zmian organicznych w MRI, tym bardziej wymaga okresowej diagnostyki hormonalnej i obrazowej, gdyż może być zwiastunem guza, w tym *germinoma*.

Przedstawiany przez autorów pracy przypadek oraz dane z piśmiennictwa [6, 14, 15, 21–23, 25] pozwalają na podkreślenie konieczności okresowej kontroli endokrynologicznej, powtarzania badań MRI przysadki i okolic, badań hormonalnych, okulistycznych, w tym pola widzenia, u wszystkich chorych, u których wstępnie rozpoznano idiopatyczną moczówkę prostą. Ponieważ objawy niedomogi hormonalnej przedniego płata przysadki rozwijają się zwykle stopniowo, mogą być niezauważane przez chorego i otoczenie, podobnie jak miało to miejsce u opisanego pacjenta, dlatego ważna rola przypada lekarzowi rodzinnemu i od jego postępowania, w dużej mierze, zależą dalsze losy chorego.

Piśmiennictwo

- Shapiro WR. Nowotwory ośrodkowego układu nerwowego. W: Beers M (red.). The Merck Manual. Urban i Partner, Wrocław 2001; 1707–1715.
- Karasek M. Guzy szyszynki. W: Pawlikowski M (red.). Zarys Endokrynologii Klinicznej. Wydawnictwo Lekarskie PZWL, Warszawa 1996; 276–278.
- Hirato J, Nakazato Y. Pathology of pineal region tumors. J Neuro-Oncol 2001; 54: 239–249.
- Parwani AV, Stelow EB, Pambuccian SE i wsp. Atypical teratoid/rhabdoid tumor of the brain, cytopathologic characteristics, differential diagnosis. Cancer 2005; 105: 65–70.
- Legido A, Packer RJ, Sutton LN i wsp. Suprasellar germinomas in childhood. Cancer 1989; 63: 340–344.
- Jennings MT, Gelman R, Hochberg F. Intracranial germ — cell tumors: natural history and pathogenesis. J Neurosurg 1985; 63: 155–167.
- Kyung-Sub M, Shin J, Min-Cheol L i wsp. Two cases of pineal germinoma with granulomatous inflammation. J Clin Neurosci 2005; 12: 310–313.
- Zgliczyński W. Rozpoznawanie i leczenie rzadkich chorób układu podwzgórzowo-przysadkowego. Nowotwory podwzgórza. W: Zgliczyński W (red.). Postępy w rozpoznawaniu i leczeniu chorób podwzgórza i przysadki. Instytut Wydawniczy „Książka i Prasa”, Warszawa 2003; 75–98.
- Bruce JN, Balmaceda CM i wsp. Guzy okolicy szyszynki. W: Kwieciński H, Kamińska AM (red.). Neurologia Merrita. Urban i Partner, Wrocław 2004; 344–349.
- Walecki J. Neuroradiologia. W: Ząbek M (red.). Zarys neurochirurgii. Wydawnictwo Lekarskie PZWL, Warszawa 1998; 678–690.
- Oishi M, Morii K, Okazaki H. Neurohypophyseal germinoma traced from its earliest stage via magnetic resonance imaging: case report. Surg Neurol 2001; 56: 236–241.
- Kanagaki M, Miki Y, Takahashi J i wsp. MRI and CT findings of neurohypophyseal germinoma. European Journal of Radiology 2004; 49: 204–211.
- Matsutani M. Guzy szyszynki. W: Ząbek M (red.). Zarys neurochirurgii. Wydawnictwo Lekarskie PZWL, Warszawa 1999; 145–162.
- Mootha SL, Barkovich AJ, Grumbach MM i wsp. Idiopathic hypothalamic diabetes insipidus, pituitary stalk thickening, and the occult intracranial germinoma in children and adolescents. J Clin Endocrinol Metab 1997; 82: 1362–1367.
- Maghnie M, Cosi G, Genovese E i wsp. Central diabetes insipidus in children and young adults. N Engl J Med 2000; 343: 998–1007.
- Konovalov AN, Pitskhelauri DI. Principles of treatment of the pineal region tumors. Surg Neurol 2003; 59: 250–268.
- Tamaki N, Yin D. Therapeutic strategies and surgical results for pineal region tumours. J Clin Neurosci 2000; 7: 125–128.
- Brandes AA, Posetto LM, Monfardini S. The treatment of cranial germ cell tumours. Cancer Treat Rev 2000; 26: 233–242.
- Huh SJ, Shin KH, Ahn YC i wsp. Radiotherapy of intracranial germinomas. Radiother Oncol 1996; 38: 19–23.
- Palmer RD, Nicholson JC, Hale JP. Management of germ cell tumours in childhood. Current Paediatrics 2003; 13: 213–220.
- Charmandari E, Brook CG. 20 years of experience in idiopathic central diabetes insipidus. The Lancet 1999; 353: 2212–2213.
- Pomarede R, Czernichow P, Finidori J i wsp. Endocrine aspects and tumoral markers in intracranial germinoma: an attempt to delineate the diagnostic procedure in 14 patients. J Pediatr 1982; 101: 374–378.
- Lin M, Yuanguai G, Youquan C i wsp. MR evaluation of the brain in central diabetes insipidus. Chin Med J 1996; 109: 724–729.
- Moses AM, Streeten D. Zaburzenia części nerwowej przysadki. W: Fauci AS (red.). Interna Harrisona. Czelej, Lublin 1998; 3374–3384.
- Dodek AB, Sadeghi-Nejad A. Pineal germinoma presenting as central diabetes insipidus. Clin Pediatr 1998; 37: 693–696.