



Chronic thyroiditis — current issue in the cytological diagnostics of the thyroid gland

Dorota Słowińska-Klencka¹, Stanisław Sporny², Mariusz Klencki¹, Bożena Popowicz³, Andrzej Lewiński⁴

¹Department of Morphometry of Endocrine Glands, Chair of Endocrinology and Metabolic Diseases, Medical University, Lodz

²Department of Dental Pathomorphology, Chair of Pathomorphology, Medical University, Lodz

³S. Sterling Memory University Hospital no 3, Medical University, Lodz

⁴Clinic of Endocrinology and Metabolic Diseases, Medical University, Lodz

Abstract

Introduction: Lowered and non-homogenous echogenicity in patients with chronic thyroiditis (CT) may cause problems in revealing focal lesions in ultrasound scans. Moreover, frequent anisocytosis of thyroid follicular cells and of oncocytes may falsely suggest neoplastic growth. The aim of the study was to evaluate the frequency of CT diagnosed in patients subjected to fine-needle aspiration biopsy (FNAB) of the thyroid in years 1994–2005, as well as to assess the cancer frequency in the operated patients with CT.

Material and methods: As much as 23 173 cytological reports and corresponding outcomes were analyzed and in patients treated surgically verified against postoperative histopathological examinations. Moreover, the analysis of cytological smears in CT with distinguishing its types (lymphocytic, epithelial-hyperplastic, colloidial, oxyphillic) was performed in 50 patients; the changes between subsequent FNABs in the picture of the smears were also assessed.

Results: The frequency of diagnosed CT had been increasing in the evaluated time span from 2.6% to 9.7% ($p < 0.0001$). There were 11 cases of papillary carcinoma found coexisting with CT. The analysis of cytological types

of CT showed that the lymphocytic type prevailed over the others (lymphocytic — 43%, colloidial — 21%, epithelial-hyperplastic — 20%, oxyphillic — 16%, $p < 0.001$). The evolution in time of the cytological picture was observed.

Conclusion: The increase in the frequency of CT observed in smears obtained from the thyroid gland and the reports on the coexistence of CT with papillary carcinoma suggest the necessity of prudent diagnostics and follow-up of patients with CT.

(*Pol J Endocrinol* 2006; 4 (57): 299–306)

Key words: thyroid, FNAB, chronic thyroiditis



Dorota Słowińska-Klencka, M.D., Ph.D.
Department of Morphometry of Endocrine Glands,
Chair of Endocrinology and Metabolic Diseases,
Medical University of Lodz
Sterlinga 5, 91-425 Łódź
phone/fax: 042 632 25 94
e-mail: dsk@tyreo.am.lodz.pl



Przewlekłe zapalenie tarczycy — aktualny problem w diagnostyce cytologicznej tarczycy

Dorota Słowińska-Klencka¹, Stanisław Sporny², Mariusz Klencki¹, Bożena Popowicz³, Andrzej Lewiński⁴

¹Zakład Morfometrii Gruczołów Dokrewnych, Katedry Endokrynologii i Chorób Metabolicznych, Uniwersytet Medyczny, Łódź

²Zakład Patomorfologii Stomatologicznej, Katedry Patomorfologii, Uniwersytet Medyczny, Łódź

³Samodzielny Publiczny Zespół Opieki Zdrowotnej Uniwersytecki Szpital Kliniczny nr 3 im. dr. Seweryna Sterlinga, Uniwersytet Medyczny, Łódź

⁴Klinika Endokrynologii i Chorób Metabolicznych, Katedry Endokrynologii i Chorób Metabolicznych, Uniwersytet Medyczny, Łódź

Streszczenie

Wstęp: U pacjentów z przewlekłym zapaleniem tarczycy (PZT) diagnostyka morfologiczna tarczycy jest utrudniona z powodu niejednoznacznego obrazu ultrasonograficznego gruczołu oraz zróżnicowanego wyglądu mikroskopowego rozmazów uzyskiwanych podczas biopsji aspiracyjnej cienkoigłowej (BAC). Celem pracy była ocena częstości formułowania rozpoznania PZT na podstawie BAC tarczycy w latach 1994–2005 wraz z analizą częstości występowania raka tarczycy u pacjentów leczonych operacyjnie, a ponadto analiza wyników kolejnych BAC oraz określenie zmian wyglądu mikroskopowego uzyskiwanych bioptatów.

Materiał i metody: Analizą objęto 23 173 raporty z badania cytologicznego i wyniki BAC tarczycy. Oceniono częstość formułowania podejrzenia/wniosku PZT oraz przeprowadzono weryfikację histopatologiczną rozpoznania cytologicznych pacjentów z PZT leczonych operacyjnie. Ponadto dla 50 pacjentów dokonano analizy wyodrębnionych typów rozmazów PZT (limfocytarny, nabłonkowo-rozrostowy, koloidowy, oksyfilny) wraz z oceną zmienności obrazu cytologicznego w czasie.

Wyniki: Stwierdzono, że częstość formułowania wniosku PZT systematycznie rosła. W 1994 roku rozpoznania PZT stanowiły 2,6% wszystkich wyników BAC, a w 2005 roku — 9,7% ($p < 0,001$). W grupie 130 osób leczonych chirurgicznie u 11 stwierdzono współistnienie PZT z rakiem brodawkowatym. U 5 spośród 6 pacjentów, u których wykonano kontrolne badanie cytologiczne, został on rozpoznany podczas kolejnej BAC. Podczas analizy typów rozmazów PZT

ujawniono, że najczęściej występował limfocytarny typ rozmazu PZT, zaś częstość występowania pozostałych typów była zbliżona (limfocytarny — 43% vs. koloidowy — 21%, nabłonkowo-rozrostowy — 20%, oksyfilny — 16%; $p < 0,001$). Obserwowano też ewolucję typu rozmazu w czasie.

Wniosek: Wzrost częstości cech PZT w bioptatach gruczołu tarczowego oraz coraz liczniejsze obserwacje wskazujące na możliwość współistnienia raka brodawkowatego z PZT nakazują zachowanie wzmoczonej czujności podczas diagnostyki i monitorowania pacjentów z tym zapaleniem.

(*Endokrynol Pol* 2006; 4 (57): 299–306)

Słowa kluczowe: tarczycy, FNAB, przewlekłe zapalenie tarczycy

□ dr hab. med. Dorota Słowińska-Klencka
Zakład Morfometrii Gruczołów Dokrewnych
Katedra Endokrynologii i Chorób Metabolicznych
Uniwersytet Medyczny w Łodzi
ul. Sterlinga 5, 91-425 Łódź
tel./faks: 042 632 25 94
e-mail: dsk@tyreo.am.lodz.pl

Praca wykonana w Katedrze Endokrynologii i Chorób Metabolicznych Uniwersytetu Medycznego w Łodzi

Praca finansowana w ramach umowy nr 15/Eks/7/2005/1207/2612/KBN

Wstęp

Przewlekłe zapalenie tarczycy (PZT), zwane również autoimmunologicznym bądź limfocytowym, po raz pierwszy opisał Hashimoto w 1912 roku [1]. Opis ten o wiele lat wyprzedził poznanie autoimmunologicznego charakteru choroby [2]. Obecnie istnieje wiele klasyfikacji PZT, z których część opiera się na obrazie klinicznym i danych immunologicznych, inne zaś na kryteriach mikroskopowych [3–7]. Dotychczas żadna z zapropono-

wanych klasyfikacji PZT nie została powszechnie zaakceptowana wspólnie przez lekarzy klinicystów i patologów. W efekcie wywołuje to wiele nieporozumień w sposobie formułowania i interpretacji rozpoznania cytologicznych. Dodatkowe trudności podczas diagnostyki morfologicznej tarczycy objętej przewlekłym zapaleniem wynikają z niejednoznacznego obrazu ultrasonograficznego gruczołu oraz zróżnicowanego wyglądu mikroskopowego rozmazów uzyskiwanych podczas biopsji aspiracyjnej cienkoigłowej (BAC) tarczycy. Obniżona

echogeniczność i niejednorodność tarczycy w badaniu ultrasonograficznym (USG) stwarza problemy w ujawnianiu ewentualnych zmian ogniskowych. Z kolei wygląd mikroskopowy zapaleń przewlekłych może być bardzo różny, począwszy od opisanego przez Hashimoto intensywnego nacieku z tworzeniem grudek chłonnych w miększym tarczycy, aż po zmiany charakteryzujące się tylko nieznacznym włóknieniem. Materiał cytologiczny odzwierciedla tę różnorodność, a rozmazy stanowią zazwyczaj połączenie obecności składników nabłonkowych i licznych komórek odczynu zapalnego [8].

Celem niniejszej pracy była ocena częstości formułowania rozpoznania PZT na podstawie biopsji gruczołu tarczowego w latach 1994–2005 wraz z analizą częstości występowania raka tarczycy u pacjentów leczonych operacyjnie, a ponadto analiza wyników kolejnych BAC tarczycy pacjentów z przewlekłym jej zapaleniem oraz określenie zmian wyglądu mikroskopowego uzyskiwanych bioptatów.

Materiał i metody

Analizie poddano 23 173 raporty z badania cytologicznego (zawierające dane kliniczne pacjentów i opis nakłuwanych zmian) i wyniki BAC tarczycy wykonanych w latach 1994–2005 w Zakładzie Tyreologii Instytutu Endokrynologii Akademii Medycznej w Łodzi (obecnie Klinika Endokrynologii i Chorób Metabolicznych Katedry Endokrynologii i Chorób Metabolicznych Uniwersytetu Medycznego w Łodzi). Biopsje tarczycy wykonywano na zlecenie lekarzy endokrynologów i, znacznie rzadziej, lekarzy podstawowej opieki zdrowotnej. Wskazaniem do wykonania badania były: obecność guzków tarczycy, niewyczuwalnych ognisk lub innych zmian echostruktury gruczołu w badaniu USG oraz podejrzenie zapalenia tarczycy (ostrego, podostrego lub przewlekłego). W przypadkach, w których istniało kliniczne podejrzenie zapalenia tarczycy i stwierdzano w gruczole obecność zmian ogniskowych, materiał do badania cytologicznego pobierano z ognisk oraz — dla porównania — z pozostałego miększu tarczycy. W znacznej części przypadków (niemal zawsze w ciągu ostatnich lat) stosowano metodę biopsji aspiracyjnej cienkoigłowej celowanej (monitorowanie obrazem USG). W celu uzyskania wystarczającej ilości materiału diagnostycznego wykonywano zwykle 2–3 nakłucia różnych obszarów guza lub zmienionego gruczołu, z wykorzystaniem strzykawki o pojemności 10 ml, uchwytu strzykawki (aspiratora) oraz igieł o średnicy zewnętrznej 0,4–0,6 mm. Uzyskany materiał rozprowadzano na przygotowanych szkiełkach podstawowych. W przypadku materiału płynnego w celu uzyskania rozmazu z jak największą liczbą komórek stosowano technikę

cytowirowania. Preparaty utrwalano w 96-procentowym alkoholu etylowym, a następnie barwiono hematoksyliną i eozyną.

Na podstawie analizy raportów z badania cytologicznego i wyników BAC oceniono częstość formułowania podejrzenia/wniosku PZT. Ponadto analizowano wyniki kolejnych badań cytologicznych wykonanych u pacjentów z PZT, a w przypadku osób, które były ostatecznie leczone operacyjnie, przeprowadzono weryfikację histopatologiczną rozpoznania cytologicznego. Następnie dokonano ponownej oceny obrazów mikroskopowych bioptatów pochodzących od pacjentów, u których w kolejnym badaniu cytologicznym bądź w pooperacyjnym badaniu histopatologicznym rozpoznano raka tarczycy. Na ostatnim etapie pracy przeprowadzono szczegółową analizę składu jakościowego kolejnych bioptatów pochodzących od 50 pacjentów z PZT wraz z oceną zmienności obrazu cytologicznego w czasie. W tym celu wykorzystano zaproponowany wcześniej podział na 4 typy rozmazów charakterystycznych dla PZT (tab. I) [5]. W rozmazach oceniano obecność limfocytów (małych i dużych), komórek plazmatycznych, makrofagów (jednojądrowych, wielojądrowych oraz zawierających sfagocytowany materiał jądrowy), komórek pęcherzykowych tarczycy i onkocytów (wraz z tworzonymi przez nie układami), fibroblastów oraz koloidu. Analizy statystycznej dokonano za pomocą testu χ^2 .

Wyniki

Stwierdzono, że w latach 1994–2005 u 1383 pacjentów sformułowano rozpoznanie lub podejrzenie PZT. W tym czasie wykonano u nich 2321 BAC — 881 pacjentów miało wykonane 1 badanie, 276 — 2 badania, 129 — 3 badania,

Tabela I
Charakterystyczne cechy wyodrębnionych typów rozmazów z przewlekłym zapaleniem tarczycy (PZT)

Table I
Characteristics of distinguished types of smears with chronic thyroiditis

Typ rozmazu	Cechy charakterystyczne
Oksyfilny	Obok komórek odczynu zapalnego widoczne są układy przestrzenne onkocytów
Nabłonkowo-rozrostowy	Obok komórek odczynu zapalnego obecne są komórki pęcherzykowe, często z anizocytozą
Limfocytny	Liczne komórki odczynu zapalnego z mniej niż 5 układami przestrzennymi komórek nabłonka w preparacie
Koloidowy	Tło rozmazu stanowi różnie obfity koloid, a materiał komórkowy nie jest bogaty

41 — 4 badania, 29 — 5 badań, 11 — 6 badań, 12 — 7 badań, 3 — 8 badań i 2 — 9 badań.

Częstość formułowania wniosku/podejrzania PZT rosła w analizowanym okresie. W 1994 roku rozpoznania PZT stanowiły 2,6% wszystkich wyników BAC, w kolejnych latach odsetek ten zwiększał się (1995 — 2,8%, 1996 — 3,4%, 1997 — 4,8%, 1998 — 6,1%, 1999 — 6,3%, 2000 — 6,5%, 2001 — 7,1%, 2002 — 8,4%, 2003 — 7,8%, 2004 — 9,5%), a w 2005 roku wynosił 9,7% (1994 vs. 2005, $p < 0,0001$) (ryc. 1).

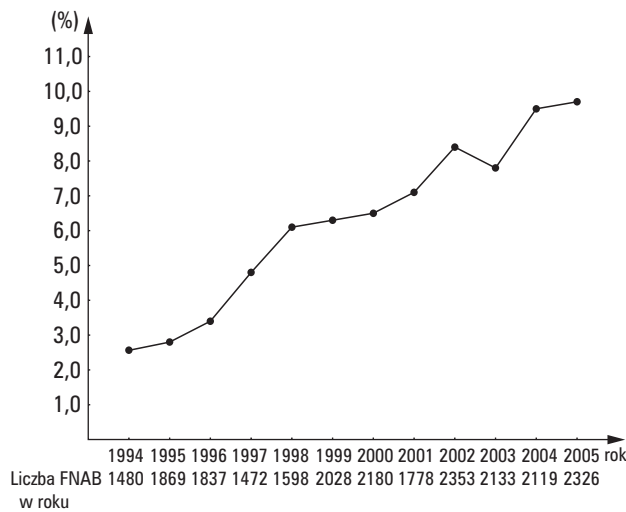
U 12 pacjentów w czasie kolejnego badania cytologicznego rozpoznano nowotwór złośliwy tarczycy lub sformułowano podejrzenie jego obecności. U 5 spośród

nich rozpoznano raka brodawkowego, u 6 osób stwierdzono w rozmazach występowanie pojedynczych cech charakterystycznych dla tego nowotworu (wynik BAC zawierał sugestię podjęcia leczenia chirurgicznego i wykonania śródoperacyjnego badania mikroskopowego), w jednym przypadku sformułowano podejrzenie chłoniaka. Ponadto u 16 osób wynik kolejnego badania cytologicznego zawierał wniosek diagnostyczny — „nowotwór/guz pęcherzykowy”, a u 12 pacjentów — „nowotwór/guz oksyfilny”. W przypadku innych 20 osób obraz mikroskopowy kolejnych biopłatów był niepokojący ze względu na nasiloną anizocytozę tyreocytów.

Analiza porównawcza rozpoznań cytologicznych i pooperacyjnych badań histopatologicznych 130 pacjentów leczonych ostatecznie chirurgicznie ujawniła, że u 11 osób z PZT współistniał rak brodawkowy tarczycy (tab. II). W grupie tej znalazło się 5 pacjentów, u których tego raka rozpoznano podczas kolejnej BAC. Podczas analizy biopłatów uzyskanych od tych osób wykazano, że komórki z niektórymi cechami raka brodawkowego były — w 3 przypadkach — obecne także w rozmazach uzyskanych podczas pierwszej biopsji. Co ciekawe, jedynie w tych trzech przypadkach pacjentów z rakiem tarczycy raport z badania biopsyjnego, przekazywany patomorfologowi wraz z preparatami mikroskopowymi, zawierał informacje o klinicznym podejrzeniu PZT.

Spośród 6 osób, u których na podstawie kolejnej BAC sformułowano podejrzenie obecności raka brodawkowego, 4 leczono operacyjnie i u żadnej z nich nie potwierdzono obecności nowotworu złośliwego w badaniu histopatologicznym.

Ponowna ocena biopłatów tarczycy 6 pacjentów, u których raka brodawkowego rozpoznano dopiero podczas pooperacyjnego badania mikroskopowego, nie



Rycina 1. Procentowy udział wyników odpowiadających rozpoznaniu przewlekłego zapalenia tarczycy (PZT) wśród wszystkich wyników biopsji aspiracyjnych cienkoigłowych (BAC), gruczołu tarczowego

Figure 1. The percentage of outcomes with chronic thyroiditis features within all FNAB (fine-needle aspiration biopsy) results

Tabela II

Zestawienie wyników badania cytologicznego i pooperacyjnej oceny histopatologicznej — 130 pacjentów leczonych chirurgicznie

Table II

Comparison of cytological and histopathological outcomes in group of 130 patients surgically treated

Wynik BAC	Wynik badania histopatologicznego			
	Nienowotworowe zmiany niezapalne	Zapalenia	Nowotwory łagodne	Nowotwory złośliwe
BAC	40	63	5	6
Guz/nowotwór pęcherzykowy, w pozostałym miększu CT	1	4	1	1
1. BAC — PZT	—	—	—	5
2. BAC — Rak brodawkowy	—	—	—	—
1. BAC — PZT	1	3	—	—
2. BAC — Podejrzenie raka brodawkowego	—	—	—	—

PZT — przewlekłe zapalenie tarczycy; BAC — biopsja aspiracyjna cienkoigłowa

wykazała cech tego nowotworu w rozmazach. Jedynie u jednej spośród tych osób wykonywano kontrolne badania cytologiczne (łącznie cztery BAC), jednak w tym przypadku największy wymiar raka nie przekraczał 3 mm, a odpowiadającego mu ogniska nie ujawniono podczas badania USG. U jednego pacjenta z rozpoznaniem na podstawie badania cytologicznego PZT, w pooperacyjnym badaniu histopatologicznym, ujawniono obecność komórek szpiczaka w mięszu gruczołu.

Raki tarczycy współistniejące z PZT rozpoznawano w kolejnych latach z częstością proporcjonalną do występowania cech PZT w biopsjach w tym okresie. Łącznie, częstość występowania raka tarczycy u pacjentów leczonych chirurgicznie, którzy wcześniej mieli rozpoznane PZT, wynosiła 9,2% i była istotnie statystycznie wyższa ($p < 0,05$) od obserwowanej w całej grupie pacjentów leczonych operacyjnie, których poddano diagnostyce cytologicznej w naszym ośrodku (316 z 5655 osób — 5,6%) w analogicznym okresie czasu. Z kolei częstość ujawniania raka w pooperacyjnym badaniu histopatologicznym u pacjentów z wynikiem BAC wskazującym na obecność PZT, przy braku w rozmazie cech sugerujących obecność zmian nowotworowych, wynosiła 5,3% i była wyższa od częstości stwierdzanej u pozostałych osób, u których wynik BAC odpowiadał stwierdzeniu zmiany łagodnej — 1,9% (6 z 114 vs. 81 z 4142; $p < 0,05$).

Analiza raportów z badania cytologicznego wykazała, że we wszystkich przypadkach współistnienia nowotworu złośliwego z PZT w badaniu ultrasonograficznym tarczyca cechowała się obniżoną echogenicznością i niejednorodną strukturą, zwykle zawierała słabo wyodrębniające się, liczne zmiany ogniskowe. Raki współistniejące z PZT odpowiadały ogniskom normo- i hipoechogenicznym, jedno z ognisk zawierało drobne zwapnienia. U jednego pacjenta rak wzrastał w postaci dużego ogniska o mieszanej, głównie bezechowej strukturze. W 7 spośród 11 przypadków raki brodawkowate miały największy wymiar mniejszy od 10 mm (mikro-

raki), 3 z nich zostały ujawnione podczas kolejnej BAC. Wszystkie nowotwory złośliwe występowały u kobiet, najmłodsza pacjentka miała 21 lat, a najstarsza 79 lat (śr. wieku $52,6 \pm 17,5$; $x \pm SD$). Średnia wieku w grupie osób bez współistniejącego nowotworu złośliwego była podobna i wynosiła $51,5 \pm 12,6$ lat ($x \pm SD$). Wśród 130 pacjentów leczonych operacyjnie było tylko 2 mężczyzn.

Podczas powtórnej oceny preparatów, które stały się podstawą rozpoznania PZT u pacjentów, u których udokumentowano następnie obecność raka brodawkowatego, wykazano, że w 5 przypadkach odpowiadały one nabłonkowo-rozrostowemu typowi rozmazu, a w pojedynczych przypadkach typowi koloidowemu, limfocytarnemu i oksyfilnemu. Jak już zaznaczono, w przypadku 3 osób podczas ponownej oceny ujawniono obecność cech raka brodawkowatego w preparacie i dokonano zmiany klasyfikacji wyniku, u osób tych rozmaz był najbliższy typowi limfocytarnemu.

Z kolei, analizując biopsje 50 osób, u których wykonano kilka BAC tarczycy, w których stwierdzono cechy PZT, wykazano, że najczęściej obserwowano limfocytarny typ rozmazu PZT, zaś częstość występowania pozostałych typów była zbliżona (limfocytarny — 43% vs. koloidowy — 21%, nabłonkowo-rozrostowy — 20%, oksyfilny — 16%; $p < 0,001$ w każdym przypadku). Obserwowano też ewolucje typu rozmazu (tab. III), przy czym w przypadku rozmazów o typie nabłonkowo-rozrostowym i koloidowym najczęściej dochodziło do ich przekształcenia w typ limfocytarny. Z kolei w przypadku typu oksyfilnego w żadnym przypadku nie stwierdzono zmiany jego charakteru. Średni odstęp czasu pomiędzy porównywanymi badaniami wynosił $4,4 \pm 2,5$ lat ($x \pm SD$).

Analiza składu komórkowego biopsji wykazała, że podczas kolejnej BAC rzadziej niż w czasie pierwszego badania obserwowano w rozmazie duże limfocyty (66% vs. 48%) i komórki plazmatyczne (66% vs. 48%), częściej natomiast fibroblasty (32% vs. 50%) ($p < 0,05$ — w każdym

Tabela III

Ewolucja poszczególnych typów rozmazów przewlekłego zapalenia tarczycy

Table III

Evolution of types of smears in chronic thyroiditis

1. BAC — typ rozmazu	Ostatnia BAC — typ rozmazu			
	Oksyfilny	Nabłonkowo-rozrostowy	Limfocytarny	Koloidowy
Oksyfilny	100%	0%	0%	0%
Nabłonkowo-rozrostowy	0%	22,2%	55,6%	22,2%
Limfocytarny	51,7%	28,6%	9,5%	4,8%
Koloidowy	14,3%	21,4%	35,7%	4,8%

BAC — biopsja aspiracyjna cienkoigłowa

przypadku). Szczegółowe dane na temat składu komórkowego biopłatów zawiera tabela IV.

Dyskusja

Przedstawione wyniki wskazują na znaczny wzrost częstości występowania cytologicznych wykładników PZT w biopłatach gruczołu tarczowego w minionej dekadzie. Wzrost ten należy prawdopodobnie wiązać ze skutecznym wprowadzeniem profilaktyki jodowej w Polsce, po jej przerwaniu na początku lat 80. W 1986 roku sól jodowana została ponownie w naszym kraju wprowadzona do sprzedaży, a w kolejnych latach obserwowano wzrost spożycia jodu (stopniowo obniżeniu ulegał odsetek noworodków z przejściową hipertyreotropinemią). Od stycznia 1997 roku obowiązuje w Polsce obligatoryjny model profilaktyki jodowej [9, 10]. Wiadomo, że autoimmunologiczne zapalenia tarczycy są częstsze na terenach zasobnych w jod niż na obszarach z niedoborem jodu [11–13]. W celu potwierdzenia, że mamy do czynienia z przypadkami autoimmunologicznego, przewlekłego zapalenia tarczycy, konieczna byłaby ocena miana przeciwciał przeciwarczycowych u wszystkich chorych z podejrzeniem PZT, co jednak nie było możliwe ze względu na retrospektywny charakter niniejsze-

go badania. Jednak podobne obserwacje, dotyczące wpływu wprowadzenia profilaktyki jodowej na częstość występowania PZT, pochodzą z Grecji [14] i z Argentyny [15].

Należy podkreślić, że według aktualnych poglądów, stopień spożycia jodu moduluje jedynie aktywność (i/lub kliniczną ekspresję) autoimmunologicznych chorób tarczycy u osób predestynowanych genetycznie. Nie ma ewidentnych dowodów, że zwiększenie spożycia jodu (przynajmniej w zakresie od jego niedoboru do zapewnienia pełnego fizjologicznego zapotrzebowania) wiąże się z wyzwaniem *de novo* autoimmunologicznych procesów w tarczycy [16, 17]. Niezależnie jednak od przyczyny tego stanu, coraz wyższy odsetek biopłatów, w których stwierdza się cechy PZT, stwarza istotne trudności diagnostyczne. Anizocytoza komórek pęcherzykowych tarczycy i onkocytów oraz obecność innych niepokojących cech w obrazie mikroskopowym PZT, w tym cech charakterystycznych dla komórek raka brodawkowatego, może powodować formułowanie wyników błędnie dodatnich. Z drugiej jednak strony, stosunkowo częste ujawnianie raka brodawkowatego u pacjentów z PZT zmusza do szczególnie uważnego poszukiwania cech tego nowotworu w trudnym do interpretacji obrazie cytologicznym [18–26]. Nasze obserwacje

Tabela IV

Wyniki analizy jakościowej wybranych cech mikroskopowych rozmazów otrzymanych z tarczycy z przewlekłym zapaleniem w pierwszej i ostatniej biopsji aspiracyjnej cienkoigłowej (BAC) — 50 pacjentów

Table IV

The results of qualitative analysis of selected microscopic features in smears obtained by the first and by last FNAB (fine-needle aspiration biopsy) in 50 patients

Cecha	Częstość w rozmazie		Cecha	Częstość w rozmazie	
	1. BAC	Ostatnia BAC		1. BAC	Ostatnia BAC
Komórki pęcherzykowe tarczycy	92,0%	94,0%	Onkocyty	40,0%	26,0%
w tym:			w tym:		
— rozproszone	95,6%	93,6%	— rozproszone	10,0%	15,4%
— w grupach	91,3%	91,5%	— w grupach	100,0%	100,0%
— w gniazdach	15,2%	10,6%	— w gniazdach	0,0%	15,2%
— w płatach	34,8%	27,7%	— w płatach	45,0%	30,8%
Anizocytoza I°	76,1%	55,3%	Anizocytoza I°	35,0%	38,5%
Anizocytoza II°	15,2%	21,3%	Anizocytoza II°	35,0%	53,8%
Anizocytoza III°	6,5%	4,3%	Anizocytoza III°	15,0%	7,7%
Małe limfocyty	100,0%	100,0%	Makrofagi jednojądrowe	88,0%	72,0%
Duże limfocyty	66,0%	48,0%	Makrofagi wielojądrowe	6,0%	6,0%
Komórki plazmatyczne	66,0%	48,0%	Makrofagi zawierające sfagocytowany materiał jądrowy	34,0%	28,0%
Fibroblasty	32,0%	50,0%	Koloid	38,0%	54,0%

BAC — biopsja aspiracyjna cienkoigłowa

potwierdzają tę konieczność. Stwierdziliśmy, że częstość ujawniania raka brodawkowatego tarczycy u pacjentów leczonych operacyjnie jest wyższa w grupie osób z cytologicznym rozpoznaniem PZT niż wśród pacjentów z wynikiem biopsji wskazującym na obecność w wolu niezapalnej zmiany łagodnej. Jednak jednocześnie u żadnego z 4 pacjentów z wynikiem BAC zawierającym sugestię wykonania śródoperacyjnego badania mikroskopowego, z powodu podejrzenia raka brodawkowatego, nie potwierdzono obecności nowotworu złośliwego tarczycy.

Ze względu na powyższe trudności część autorów twierdzi, że PZT powinno być rozpoznawane z uwzględnieniem wyników badań laboratoryjnych, a przede wszystkim miana przeciwciał przeciw-tarczycowych. Postępowanie takie stwarza szansę na poprawę skuteczności diagnostycznej badania cytologicznego i uniknięcie formułowania rozpoznań błędnych. Jednak w praktyce często wyniki badań morfologicznych (USG i BAC) rozpoczynają pełną diagnostykę PZT. Ponadto w przypadku, gdy badania cytologiczne wykonywane są usługowo w wyspecjalizowanym ośrodku diagnostycznym, istnieje trudność z zapewnieniem właściwej współpracy w zakresie przekazywania danych klinicznych pacjentów między endokrynologiem i patologiem interpretującym obraz mikroskopowy. Wydaje się też, że w pewnych sytuacjach kliniczna sugestia obecności PZT może „uśpić” czujność cytopatologa, który dyskretne cechy nowotworu złośliwego interpretuje jako wykładniki procesu zapalnego. Taka sytuacja mogła być jedną z przyczyn przeoczenia obecności pojedynczych cech raka brodawkowatego w przypadku 3 analizowanych pacjentów.

Należy też zauważyć, że w ostatnich latach coraz częściej pojawiają się prace wskazujące, że obecność podwyższonego miana przeciwciał przeciw-tarczycowych nie tylko nie zmniejsza ryzyka obecności raka tarczycy, ale wiąże się ze zwiększonym prawdopodobieństwem uzyskania wyniku BAC wskazującego na podejrzenie lub wręcz obecność w tarczycy nowotworu złośliwego [26].

Błędnie ujemne wyniki BAC tarczycy u pacjentów z przewlekłym jej zapaleniem mogą być też następstwem niejednoznacznego obrazu ultrasonograficznego gruczołu tarczowego. Tarczycy wykazuje wówczas zwykle silnie obniżoną echogeniczność i niejednorodną strukturę, co powoduje istotne trudności w ujawnianiu ewentualnych zmian ogniskowych. Wykonywanie kontrolnych badań obrazowych zwiększa szansę wykrycia tych zmian i poddania ich diagnostyce cytologicznej. Ponadto nawet w przypadku, gdy obraz ultrasonograficzny gruczołu nie zmienia się, zasadne jest wykonanie co najmniej dwóch biopsji opisanych ognisk

niezależnie od wyniku pierwszego badania. Postępowanie takie zmniejsza ryzyko wyniku błędnie ujemnego wynikającego z nietrafienia w zmianę, szczególnie w przypadku małych ognisk. Należy zauważyć, że z zagadnieniem tym wiąże się wciąż nierozstrzygnięty problem zasadności nakłuwania kilkumilimetrowych zmian ogniskowych tarczycy.

W tym kontekście trzeba też podkreślić, że kwestia wykonywania kontrolnych badań cytologicznych gruczołu tarczowego nie jest dotąd jednoznacznie rozstrzygnięta. Część autorów neguje konieczność przeprowadzania kolejnych biopsji w przypadku niestwierdzenia cech progresji zmiany. Większość jednak podkreśla, że ze względu na specyfikę diagnostyki cytologicznej tarczycy — konieczność formułowania rozpoznania na podstawie oceny bardzo małej liczby komórek wchodzących w skład nierzadko dużej zmiany — wykonywanie kontrolnych biopsji, nawet w przypadku braku cech progresji ogniska, zwiększa szansę na uniknięcie wyników błędnie ujemnych [27–29]. Jest to tym bardziej zasadne, że dotąd nie udało się jednoznacznie ustalić, jakimi cechami badanych ognisk/guzów należy kierować się podczas podejmowania decyzji o kontrolnym badaniu cytologicznym tarczycy.

Podczas diagnostyki cytologicznej pacjentów z podejrzeniem PZT należy też pamiętać o konieczności pobierania bioptatów nie tylko z ewentualnych zmian ogniskowych, ale także z miększu tarczycy poza ogniskami [19]. Pozwala to na stwierdzenie, czy niepokojący obraz mikroskopowy dotyczy całego gruczołu, czy też jest ograniczony do obecnych w nim ognisk. Jest to także bardzo istotne ze względu na zmienność obrazów mikroskopowych tarczyc objętych przewlekłym zapaleniem. Niestety, nie opracowano dotychczas ogólnie akceptowanych reguł rozpoznawania różnych odmian tego procesu. Zastosowany w naszej pracy podział aspiratów na 4 typy stanowi próbę usystematyzowania zasad diagnostyki cytologicznej PZT. Ewolucja poszczególnych typów zapalenia może mieć związek nie tylko z przebiegiem procesu autoimmunologicznego, ale też odzwierciedlać reakcję na rozwój w tarczycy nowotworu złośliwego. Zagadnienie to niewątpliwie wymaga dalszych badań.

Podsumowując, znaczna zmienność obrazów mikroskopowych tarczyc objętych przewlekłym zapaleniem stwarza istotne trudności diagnostyczne podczas interpretacji preparatów mikroskopowych. Wzrost częstości cech PZT w biopatach gruczołu tarczowego oraz coraz liczniejsze obserwacje wskazujące na możliwość współistnienia raka brodawkowatego z PZT nakazują zachowanie wzmożonej czujności podczas diagnostyki i monitorowania pacjentów z podejrzeniem przewlekłego zapalenia tarczycy.

Piśmiennictwo

1. Hashimoto H. Zur Kenntniss der lymphomatösen Veränderung der Schilddrüse (Struma lymphomatosa). *Arch Klin Chir* 1912; 97: 219–249.
2. Roitti IM, Doniach D, Campbell PN i wsp. Autoantibodies in Hashimoto's disease (lymphadenoid goitre). *Lancet* 1956; 2: 820–821.
3. Orell SR, Philips J. The Thyroid: Fine-Needle Biopsy and Cytological Diagnosis of Thyroid Lesions. W: Orell SR (red.). *Monographs in Clinical Cytology*, t. 14. Karger, Basel, Freiburg, Paris, London, New York, New Delhi, Bangkok, Singapore, Tokyo, Sydney 1997; 66–72.
4. LiVolsi VA, Asa SL. *Endocrine Pathology*. Churchill Livingstone, New York, Edinburg, London, Philadelphia 2002; 65–67.
5. Sporny S. Cytodiagnostyka chorób tarczycy. *Studio Graficzne Sobiepański-Trocha*, Łódź 1998.
6. Sowińska-Neuman L, Sporny S, Karbownik M i wsp. Zapalenie tarczycy podział histopatologiczny i niektóre implikacje kliniczne. *Endokrynol Pol* 1997; 48 (2/2): 155–167.
7. Mizukami Y, Michigishi T, Nonomura A i wsp. Pathology of chronic thyroiditis: a new clinically relevant classification. *Pathol Annu* 1994; 29, 1: 135–158.
8. Sporny S, Lewiński A, Sowińska-Neuman L. Diagnostyka cytologiczna zapaleń tarczycy. *Endokrynol Pol* 1996; 47 (1/1): 99–106.
9. Szybinski Z, Delange F, Lewinski A i wsp. A programme of iodine supplementation using only iodised household salt is efficient — the case of Poland. *Eur J Endocrinol* 2001; 144: 331–337.
10. Pniewska-Siark B, Bobeff I, Małagocka-Wojciechowska E i wsp. Neonatal screening program for congenital hypothyroidism as a monitoring system of iodine deficiency in the Łódź Macregion. *Endokrynol Pol* 1998; 49 (3/1): 77–83.
11. Delange F, Lecomte P. Iodine supplementation: benefits outweigh risks. *Drug Saf* 2000; 22: 89–95.
12. Lind P, Langsteger W, Molnar M i wsp. Epidemiology of thyroid diseases in iodine sufficiency. *Thyroid* 1998; 8: 1179–1183.
13. Boukis MA, Koutras DA, Souvatzoglou A i wsp. Thyroid hormone and immunological studies in endemic goiter. *J Clin Endocrinol Metab* 1983; 57: 859–862.
14. Doufas AG, Mastorakos G, Chatziioannou S i wsp. The predominant form of non-toxic goiter in Greece is now autoimmune thyroiditis. *Eur J Endocrinol* 1999; 140: 505–511.
15. Harach HR, Williams ED. Thyroid cancer and thyroiditis in the goitrous region of Salta, Argentina, before and after iodine prophylaxis. *Clin Endocrinol (Oxf)* 1995; 43: 701–706.
16. Rose NR, Saboori AM, Rasooly L i wsp. The role of iodine in autoimmune thyroiditis. *Crit Rev Immunol* 1997; 17: 511–517.
17. Mariotti S, Loviselli A, Cambosu A i wsp. The role of iodine in autoimmune thyroid disease in humans. W: Nauman J, Glinier D, Braverman LE, Hostalek U (red.). *The thyroid and iodine*. Szhattauer, Stuttgart 1996; 156–168.
18. Nguyen GK, Ginsberg J, Crockford PM i wsp. Hashimoto's thyroiditis: cytodiagnostic accuracy and pitfalls. *Diagn Cytopathol* 1997; 16: 531–536.
19. Kollur SM, El Sayed S, El Hag IA. Follicular thyroid lesions coexisting with Hashimoto's thyroiditis: incidence and possible sources of diagnostic errors. *Diagn Cytopathol* 2003; 28: 35–38.
20. MacDonald L, Yazdi HM. Fine needle aspiration biopsy of Hashimoto's thyroiditis. Sources of diagnostic error. *Acta Cytol* 1999; 43: 400–406.
21. Pisanu A, Piu S, Cois A i wsp. Coexisting Hashimoto's thyroiditis with differentiated thyroid cancer and benign thyroid diseases: indications for thyroidectomy. *Chir Ital* 2003; 55: 365–372.
22. Liu LH, Bakhos R, Wojcik EM. Concomitant papillary thyroid carcinoma and Hashimoto's thyroiditis. *Semin Diagn Pathol* 2001; 18: 99–103.
23. Singh B, Shaha AR, Trivedi H i wsp. Coexistent Hashimoto's thyroiditis with papillary thyroid carcinoma: impact on presentation, management, and outcome. *Surgery* 1999; 126: 1070–1076.
24. Ravinsky E, Safneck JR. Differentiation of Hashimoto's thyroiditis from thyroid neoplasms in fine needle aspirates. *Acta Cytol* 1988; 32: 854–861.
25. Cipolla C, Sandonato L, Graceffa G i wsp. Hashimoto thyroiditis coexistent with papillary thyroid carcinoma. *Am Surg* 2005; 71: 874–878.
26. Boi F, Lai ML, Marziani B i wsp. High prevalence of suspicious cytology in thyroid nodules associated with positive thyroid autoantibodies. *Eur J Endocrinol* 2005; 153: 637–642.
27. Hamburger JH. Consistency of sequential needle biopsy findings for thyroid nodules. *Arch Intern Med* 1987; 147: 97–99.
28. Dwarakanathan AA, Staren ED, D'Amore MJ i wsp. Importance of repeat fine-needle biopsy in the management of thyroid nodules. *Am J Surg* 1993; 166 (4): 350–352.
29. Yokozawa T, Fukata S, Kuma K i wsp. Thyroid cancer detected by ultrasound-guided fine-needle aspiration biopsy. *World J Surg* 1996; 20: 848–853.