



# Ocena histopatologiczna tolerancji miejscowej preparatów zawierających alendronian

## The histopathological evaluation of the local tolerance of alendronate containing medicines

Zenon Jastrzębski<sup>1</sup>, Luiza Napiórkowska<sup>2</sup>, Roman Pykało<sup>3</sup>

<sup>1</sup>Zakład Farmakologii, Narodowy Instytut Leków, Warszawa

<sup>2</sup>Klinika Endokrynologii i Diabetologii CSK MSWiA, Warszawa

<sup>3</sup>Katedra i Zakład Anatomii Patologicznej, Centrum Biostruktury, Akademia Medyczna, Warszawa

### Streszczenie

**Wstęp:** Aby leczenie osteoporozy było skuteczne, musi być długotrwałe. Niestety, jak wynika z badań klinicznych oraz praktyki klinicznej, najczęstszą przyczyną rezygnacji z leczenia są działania niepożądane leków. W przypadku bisfosfonianów wynikają one najczęściej z drażniącego działania leku na błonę śluzową przewodu pokarmowego.

Celem niniejszego badania była próba odpowiedzi na pytanie, czy zastosowanie otoczki w tabletkę zawierającej alendronian chroni śluzówkę przewodu pokarmowego przed drażniącym działaniem substancji czynnej.

**Materiały i metody:** 18 chomikom syryjskim podzielonym na 3 grupy doświadczalne (I, II, III) aplikowano do torby policzkowej w ciągu 4 kolejnych dni tabletki alendronianu niepowlekaną otoczką, powlekaną otoczką lub placebo (odpowiednio każdej z grup). Czas ekspozycji na działanie leku po jednorazowym podaniu wynosił 4 minuty. Po 24 godzinach od ostatniego podania zwierzęta uśmiercono i pobrano wycinki tkanek do badań histopatologicznych. Zmiany morfologiczne oceniono według normy ISO 10993-10:2002(E), zwracając szczególną uwagę na stan nabłonka oraz nacieczenie leukocytarne, przekrwienie i obrzęk śluzówki. Następnie obliczano wskaźnik drażnienia, na podstawie którego określono stopień nasilenia właściwości drażniących testowanych preparatów.

**Wyniki:** W grupie I wskaźnik drażnienia wyniósł 11,0, świadcząc o umiarkowanym działaniu miejscowo drażniącym tabletek niepowlekanych. W grupach II i III natomiast wskaźnik ten wyniósł 0,0, oznaczając całkowity brak właściwości drażniących.

**Wniosek:** Wydaje się, że stosowanie alendronianu w otoczce zmniejsza częstość i nasilenie działań niepożądanych z przewodu pokarmowego.

(*Endokrynol Pol* 2007; (58) 1: 11-17)

**Słowa kluczowe:** osteoporoza, alendronian, tabletki powlekanne

### Abstract

**Introduction:** In order to be effective, treatment for osteoporosis must be long-term. Unfortunately, according to clinical trials and clinical practice the most frequent cause of patient resignation from the treatment is adverse reactions to the medications. In the case of bisphosphonates they are most frequently connected with irritant impact of the drug on gastrointestinal mucosa.

The aim of our study was to answer the question whether alendronate tablets coated with a thin neutral layer may protect gastrointestinal mucosa from the irritant effects of the active substance.

**Material and methods:** Three types of tablets were administered into the cheek pouches of 18 Syrian hamsters (divided into 3 experimental groups: I, II, III) i.e. regular alendronate tablets, coated alendronate tablets and placebo. The tablets were applied for 4 minutes a day on 4 consecutive days. 24 hours after the last application, the animals were sacrificed and segments of buccal tissue were taken for histopathological examination. Oral tissue reaction was assessed using the microscopic examination grading system developed by ISO. The following adverse changes of the tissue were recorded: epithelial lesions, leucocyte infiltration, vascular congestion and oedema. Later the irritation index was calculated.

**Results:** The irritation index was 11.0 (moderately irritant), 0.0 and 0.0 (none-irritant), in each group respectively.



Dr med. Zenon Jastrzębski  
Zakład Farmakologii, Narodowy Instytut Leków  
ul. Chełmska 30/34, 00-020 Warszawa  
tel.: 022 851 52 20  
e-mail: zenon@il.waw.pl

**Conclusion:** It appears that the administration of the coated alendronate tablets reduces the frequency and intensity of the local adverse events from the gastrointestinal tract.

(Pol J Endocrinol 2007; (58) 1: 11–17)

**Key words:** osteoporosis, alendronate, coated tablets

## Wstęp

Światowa Organizacja Zdrowia (WHO, *World Health Organization*) zalicza osteoporozę, wraz z zawałem serca, rakiem i udarem mózgu, do chorób, których rozwój zależy od trybu życia. Osteoporoza charakteryzuje się stopniową utratą masy tkanki kostnej oraz postępującym uszkodzeniem jej mikroarchitektury. Oba czynniki prowadzą do osłabienia jakości kości i zwiększonego ryzyka ich złamań. Ocenia się, że co trzecia kobieta w ciągu całego życia ulega typowemu dla tego schorzenia złamaniu kości szyjki udowej, trzonu kręgosłupa lub kości przedramienia [1].

W Polsce co roku na 6 milionów kobiet po menopauzie około 15 tysięcy łamie szyjkę kości udowej. To najgroźniejsze złamanie osteoporotyczne u co piątej kobiety nim dotkniętej prowadzi do przedwczesnej śmierci. Ból, unieruchomienie, pogorszenie sprawności fizycznej i trudności w rehabilitacji to najłagodniejsze następstwa tego zdarzenia.

Złamania skutkują nie tylko inwalidztwem, obniżeniem jakości życia i wzrostem śmiertelności, ale także ogromnymi kosztami leczenia (np. w 1995 r. w USA na ten cel wydano 14 miliardów dolarów) [2, 3]. Z tego powodu wiele towarzystw osteoporotycznych na całym świecie jest zdania, że aby leczenie osteoporozy było skuteczne, musi być intensywne i długotrwałe. W Polsce zarejestrowanych dla leczenia osteoporozy jest kilka preparatów: alendronian, rizendronian, ibandronian, raloksyfen, teriparatyd, ranelinian strontu. Wszystkie te leki w badaniach klinicznych istotnie redukują ryzyko złamań osteoporotycznych [4–9]. W leczeniu przeciwlamaniowym stosuje się także suplementację wapnia z witaminą D, której stężenie u 75% polskich kobiet po 65. roku życia jest niskie [10].

Coraz większa dostępność badań densytometrycznych oraz większe zainteresowanie lekarzy osteoporozą powoduje, że liczba pacjentów stale rośnie. Biorąc pod uwagę fakt, że średnia długość życia w krajach rozwiniętych wynosi 70–80 lat, okazuje się, że okres leczenia osteoporozy może wynosić nawet 30 lat. Leczenie osteoporozy musi być zatem długotrwałe i systematyczne. Niestety zarówno systematyczność przyjmowania leków (*compliance*), jak i trwanie w leczeniu (*persistence*) pozostawiają u chorych wiele do życzenia [11–14]. W przypadku badania HIP po 3 latach leczenia w ba-

daniu pozostało zaledwie 50% chorych, a z danych przedstawionych przez Ringe i wsp. wynika, że po roku obserwacji w leczeniu pozostaje 80% pacjentów [15, 16]. Najczęstszą przyczyną zmiany lub przerwania leczenia są działania niepożądane [17–19], w związku z czym należy dążyć do zminimalizowania ich częstości i nasilenia. Producenci preparatów zalecają więc między innymi odpowiednie przyjmowanie preparatu (rano, na czczo, po zażyciu leku popijać wodą i pozostawać przez przynajmniej pół godziny w pozycji pionowej). Zaleca się także, aby nie łączyć alendronianu z lekami mogącymi uszkadzać śluzówkę żołądka (NLPZ-ty, glikokortykosteroidy), mimo że niektóre badania kliniczne nie wykluczały osób zażywających te leki [20].

Ważnym krokiem mającym na celu zmniejszenie niektórych objawów niepożądanych i zwiększenie systematyczności przyjmowania leku była zmiana częstości dawkowania z codziennego na cotygodniowe [21, 22]. Wiadomo bowiem, że najczęstsze objawy niepożądane bisfosfonianów wiążą się z przewodem pokarmowym. W związku z tym wydaje się uzasadnione, aby kontakt substancji czynnej ze śluzówką przewodu pokarmowego był minimalny. Już w 2001 roku ukazały się prace wykazujące, że przy stosowaniu bisfosfonianu (rizendronianu) powleczonego specjalną otoczką, liczba działań niepożądanych ze strony przewodu pokarmowego jest mniejsza [23, 24].

Nie oceniono jednak do tej pory, czy powlekanie otoczką może wpływać na liczbę działań niepożądanych alendronianu.

Celem niniejszej pracy była próba odpowiedzi na pytanie, czy zastosowanie otoczki w tabletkie zawierającej alendronian chroni śluzówkę przewodu pokarmowego przed drażniącym działaniem leku.

## Materiał i metody

Badania wykonano na 18 dorosłych chomikach syryjskich (*Mesocricetus auratus*), samcach, o średniej masie ciała  $130 \pm 10$  g. Zwierzęta przebywały w plastikowych klatkach, w standardowych warunkach środowiskowych ( $21^\circ\text{C} \pm 2^\circ\text{C}$ , wilgotność względna 45–55%, 12-godzinny cykl oświetlenia pomieszczeń), otrzymując pełnowartościową karmę granulowaną „Labofeed H” (PN ISO 9001) oraz wodę do picia *ad libitum*. Zwierzęta podzielono na 3 grupy doświadczalne liczące po 6 osobników.

Do badań użyto tabletki powlekane zawierające 91,35 mg alendronianu sodu, w ilości odpowiadającej 70 mg kwasu alendronowego (Ostolek serii 271005 produkcji P.F. LEK-AM Sp. z o.o.). Preparat odniesienia stanowiły tabletki niepowlekane o takiej samej zawartości alendronianu (Ostenil serii 53460031 produkcji Polfa Kutno S.A.). Jako placebo zastosowano tabletki powlekane serii PL1105, zawierające wyłącznie substancje pomocnicze stosowane do wytwarzania tabletek alendronianu, to znaczy celulozę mikrokrystaliczną, laktozę, stearynian magnezu, krospowidon i wodorowęglan sodu.

Preparaty podawano chomikom raz dziennie w ciągu 4 kolejnych dni. W celu wyeliminowania odruchów obronnych i ułatwienia aplikacji tabletek zabieg wykonywano w krótkotrwałym znieczuleniu ogólnym wywołanym dootrzewnowym podaniem ketaminy.

Tabletki aplikowano w następujący sposób:

- przed podaniem preparatów płukano torbę policzkową chomika wodą destylowaną w celu usunięcia pokarmu;
- ostrożnie odchyłano torbę, chwytając za jej krawędź pincetą, której końce owinięto watą dla zminimalizowania mechanicznego drażnienia śluzówki;
- za pomocą pincety wprowadzano tabletkę do torby policzkowej, nie dotykając jej ściany;
- używając strzykawki, wlewano do torby 0,5 ml wody destylowanej w celu odtworzenia w warunkach doświadczalnych klinicznego efektu popicia leku wodą;
- zamykano torbę policzkową, zwalniając uchwyt pincety;
- tabletkę pozostawiano w torbie przez 4 minuty;

— po 4 minutach torbę odchyłano ponownie i usuwano tabletkę.

Dobę po ostatnim podaniu tabletek zwierzęta uśmiercono przez przedawkowanie barbituranów i z miejsc aplikacji pobrano materiał do badań histopatologicznych. Wycinki tkanek pobranych ze ściany torby policzkowej chomików utrwalono w 8-procentowym zubożonym roztworze formaliny (72 h), odwodniono etanolem i zatopiono w parafinie. Następnie metodą standardową wykonano preparaty mikroskopowe barwione hematoksyliną i eozyną.

Zmiany morfologiczne zaobserwowane w preparatach mikroskopowych ściany torby policzkowej oceniono w punktach w skali ISO, zwracając szczególną uwagę na stan nabłonka, nacieki leukocytarne, przekrwienie bierne i obrzęk (tab. I).

Punkty sumowano i dla każdej grupy doświadczalnej obliczono wartość średnią. Średnia z łącznej sumy punktów w grupie badanej pomniejszona o średnią obliczoną dla grupy kontrolnej (placebo) stanowiła wskaźnik działania drażniącego, na podstawie którego określono stopień nasilenia właściwości drażniących zgodnie z klasyfikacją ISO (tab. II).

## Wyniki

Na podstawie obserwacji klinicznych nie stwierdzono istotnych różnic w wyglądzie i zachowaniu zwierząt między poszczególnymi grupami doświadczalnymi.

W badaniu makroskopowym w czasie sekcji anatomicznej zaobserwowano w miejscu aplikacji tabletek alendronianu niepokrytych otoczką zmiany patologiczne

**Tabela I**

*Skala ocen zmian morfologicznych w preparatach mikroskopowych ściany torby policzkowej*

**Table I**

*Grading system for microscopic examination for oral tissue reaction*

Odczyn	Punktacja	Odczyn	Punktacja
<b>1. Nabłonek</b>		<b>3. Przekrwienie bierne</b>	
prawidłowy	0	brak	0
zwyrodnienie komórek	1	nieznaczne	1
metaplazja	2	lekkiego stopnia	2
nadżerki ogniskowe (pojedyncze)	3	umiarkowane	3
nadżerki mnogie	4	znaczne (z uszkodzeniem naczyń)	4
<b>2. Nacieczenie leukocytarne</b>		<b>4. Obrzęk</b>	
(liczba granulocytów obojętnochłonnych w polu widzenia przy dużym powiększeniu — 200 ×)			
brak	0	brak	0
minimalne (< 25)	1	nieznaczny	1
lekkiego stopnia (26–50)	2	lekki	2
umiarkowane (51–100)	3	umiarkowany	3
znaczne (> 100)	4	silny	4

**Table II**  
*Klasyfikacja nasilenia działania drażniącego na śluzówkę jamy ustnej*

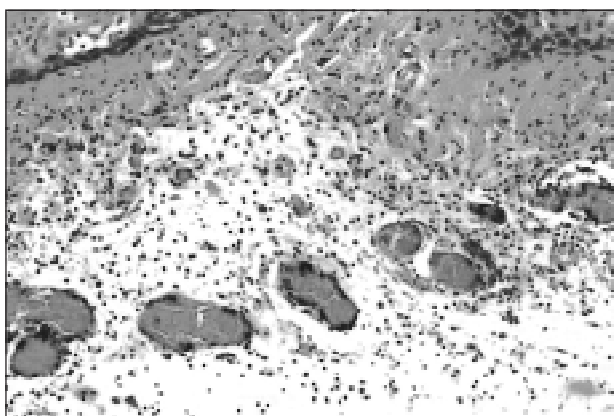
**Table II**  
*Irritation response categories for hamster oral irritation test*

Wskaźnik drażnienia	0	1–4	5–8	9–11	12–16
Działanie drażniące	Brak	Nieznaczne	Słabe	Umiarkowane	Silne

giczne o różnym nasileniu w postaci przekrwienia biernego i nadżerek, wskazujące na stan zapalny ściany torby policzkowej. Zmiany te wystąpiły u 5 osobników.

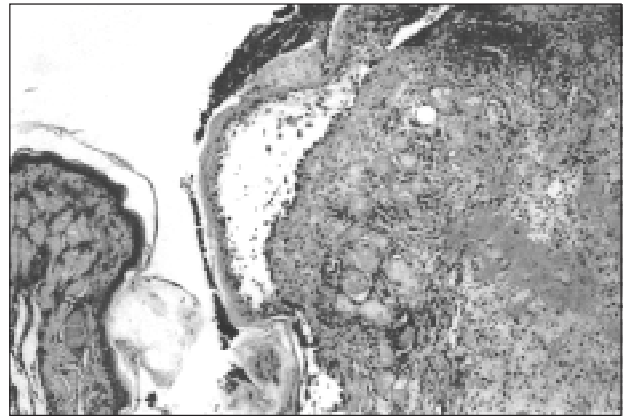
Analogiczny wynik otrzymano w badaniu histopatologicznym. W preparatach mikroskopowych wycinków tkanek pobranych ze ściany torby policzkowej w miejscu kontaktu z preparatem alendronianu bez otoczki u 5 zwierząt stwierdzono zmiany patologiczne o zróżnicowanym nasileniu w postaci nadżerek i owrzodzeń nabłonka oraz przekrwienia, nacieków z granulocytów obojętnochłonnych, obrzęku śluzówki i jej podścieliska (ryc. 1–3). U jednego zwierzęcia zmian patologicznych nie stwierdzono. Wskaźnik działania drażniącego dla całej grupy wyniósł 11,0. W związku z tym zgodnie z klasyfikacją ISO tabletki te należy zaliczyć do preparatów o umiarkowanym działaniu drażniącym na śluzówkę przewodu pokarmowego.

W pozostałych dwóch grupach zwierząt nie stwierdzono żadnych zmian makroskopowych, które mogłyby wskazywać na drażniące właściwości preparatu alendronowego osłoniętego otoczką lub tabletek zawierających placebo. U wszystkich osobników śluzówka jamy ustnej miała wygląd prawidłowy.



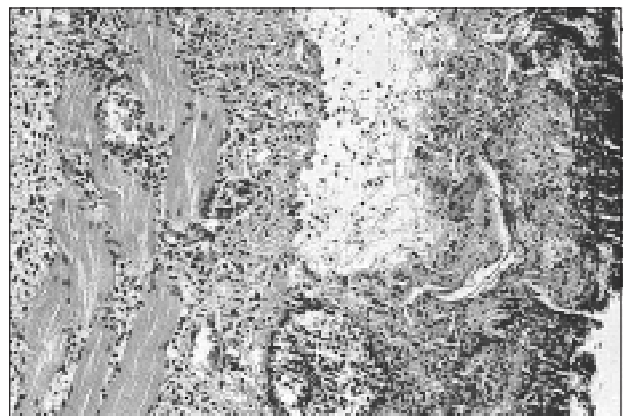**Rycina 1.** Znaczne przekrwienie, umiarkowany obrzęk i umiarkowane nacieki z granulocytów obojętnochłonnych w ścianie torby policzkowej po aplikacji preparatu Ostenil. Barwienie H.E. Pow. 200 ×

**Figure 1.** Marked vascular congestion, moderate oedema and moderate infiltration of neutrophil granulocytes in the hamster buccal pouch tissue after Ostenil application. HE staining. × 200



**Rycina 2.** Nadżerka błony śluzowej, znaczne nacieki z granulocytów obojętnochłonnych z mikroropniami, umiarkowany obrzęk i umiarkowane przekrwienie w ścianie torby policzkowej chomika po aplikacji preparatu Ostenil. Barwienie H.E. Pow. 100 ×

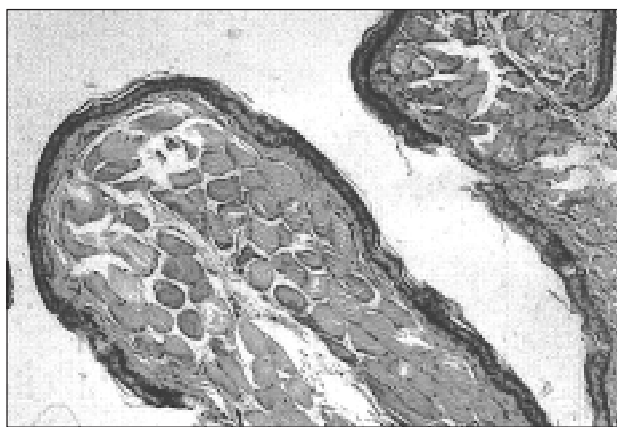**Figure 2.** Focal erosion, marked infiltration of neutrophil granulocytes with microabscesses, moderate oedema and moderate congestion in the hamster buccal pouch tissue after Ostenil application. HE staining. × 100



**Rycina 3.** Owrzodzenie ściany torby policzkowej, mikroropień, znaczne nacieki z granulocytów obojętnochłonnych oraz umiarkowany obrzęk po aplikacji preparatu Ostenil. Barwienie H.E. Pow. 200 ×

**Figure 3.** Ulceration of the buccal pouch tissue, microabscess, marked infiltration of neutrophil granulocytes and moderate oedema after Ostenil application. HE staining. × 200





**Rycina 4.** Prawidłowy obraz mikroskopowy ściany torby policzkowej chomika po aplikacji preparatu Ostolek. Barwienie H.E. Pow. 100 ×

**Figure 4.** Normal microscopic image of the hamster buccal pouch tissue after Ostolek application. HE staining. × 100

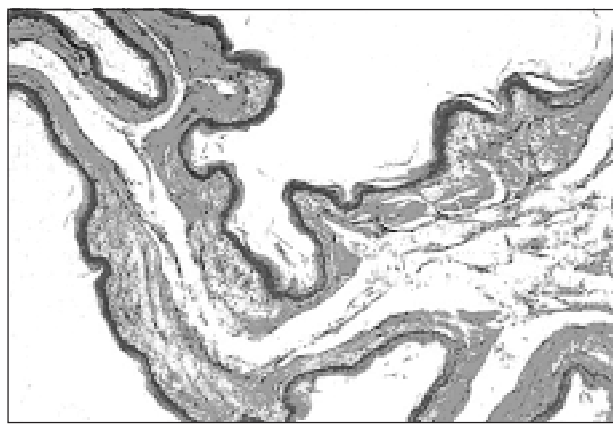
Podobnie w badaniu mikroskopowym wycinków tkanek pobranych z miejsc kontaktu z preparatem alendronianu pokrytego otoczką nie wykryto żadnych zmian morfologicznych. U wszystkich zwierząt obraz błony śluzowej jamy ustnej był normotypowy (ryc. 4, 5). Nie stwierdzono żadnej z cech wymienionych w tabeli II charakterystycznych dla rozwijającego się procesu zapalnego. Taki sam wynik otrzymano po podaniu tabletek placebo.

## Dyskusja

Szkodliwe działanie bisfosfonianów, wśród nich także alendronianu, na błonę śluzową górnego odcinka przewodu pokarmowego jest powszechnie znane i znajduje potwierdzenie w licznych pracach [25–28]. Do objawów niepożądanych po zażyciu alendronianu występujących często (1–10%) należą objawy z przewodu pokarmowego (ból brzucha, dyspepsja, zaparcie, biegunka, oddawanie gazów, owrzodzenia przełyku, smoliste stolce, dysfagia, wzdęcia brzucha, zarzucanie treści żołądkowej do przełyku. Rzadziej (0,1–1%) występują nudności, wymioty, zapalenie błony śluzowej żołądka, zapalenie przełyku, nadżerki w przełyku. Najrzadziej (0,01–0,1%) zdarzają się między innymi zwężenia przełyku, owrzodzenia jamy ustnej i gardła, perforacje, owrzodzenia i krwawienia z górnego odcinka przewodu pokarmowego [29].

Z powyższych informacji (oraz z praktyki klinicznej) wynika, że objawy niepożądane z przewodu pokarmowego mogą występować bardzo często.

W badaniach przeprowadzonych na zwierzętach wykazano, że mechanizmu uszkadzającego działania alendronianu na ścianę żołądka nie należy wiązać



**Rycina 5.** Prawidłowe utkanie mikroskopowe ściany torby policzkowej chomika po aplikacji placebo. Barwienie H.E. Pow. 100 ×

**Figure 5.** Normal microscopic image of the hamster buccal pouch tissue after placebo tablet application. HE staining. × 100

z wzmożonym wydzielaniem kwasu żołądkowego, zmniejszeniem przepływu krwi ani syntezą prostaglandyn. Działanie to prawdopodobnie wiąże się głównie z bezpośrednim drażniącym wpływem alendronianu na błonę śluzową powodującym między innymi wzmożoną peroksydację lipidów błon komórkowych, zwiększenie aktywności mieloperoksydazy i zmniejszenie stężenia glutationu w tkankach [27, 30].

Celem niniejszego badania było poszukiwanie możliwości zmniejszenia częstości i nasilenia miejscowych działań niepożądanych alendronianu. Badania przeprowadzono zgodnie z wytycznymi Wspólnoty Europejskiej oraz ISO [31–33].

U większości chomików syryjskich występowały zmiany mikroskopowe w miejscu aplikacji preparatu bez otoczki. Zmiany takie nie występowały w przypadku stosowania preparatu z otoczką i placebo. Badane leki były aplikowane chomikom syryjskim przez 4 kolejne dni do torby policzkowej, a czas jednorazowej ekspozycji na ich działanie wynosił 4 minuty. W tym czasie następował częściowy rozpad tabletki niezawierającej otoczki i uwolnienie substancji czynnej odpowiedzialnej za zmiany patologiczne występujące w śluzówce jamy ustnej. Zastosowanie osłonki ulegającej rozprowadzeniu dopiero w żołądku i nadanie tabletki owalnego kształtu miało na celu ułatwienie jej pasażu przez przełyk oraz ochronę przed osadzaniem się alendronianu na ścianie przełyku. Wyniki badań potwierdziły w pełni skuteczność osłonki w zapobieganiu uszkodzeniom śluzówki jamy ustnej i pozwalają odnieść to działanie także do gardła i przełyku ze względu na krótkotrwały kontakt tabletki z tą częścią przewodu pokarmowego. Nie zapobiega to wprawdzie wyżej wspomnianym oksydacyjnym uszkodzeniom

ściany żołądka obserwowanym u niektórych pacjentów, ale jak wynika z badań Senera i wsp. [27] efektowi temu można skutecznie przeciwdziałać, podając jednocześnie omeprazol, a zwłaszcza melatoninę jako substancję o udowodnionym działaniu antyoksydacyjnym.

Badanie to ma również inne ograniczenia. Po pierwsze, należy pamiętać, że ocenie drażniącego działania alendronianu została poddana tkanka zwierzęca, a nie ludzka. Po drugie, że u ludzi czas pasażu tabletki (popitej szklanką wody) przez przełyk wynosi jedynie kilkanaście sekund. Jest to o tyle ważne, że zapalenie przełyku w wyniku podrażnienia jego śluzówki przebiegające z owrzodzeniem i perforacją należy do najczęstszych powikłań bisfosfonianów. W badaniu kontakt leku z błoną śluzową torby policzkowej był znacznie dłuższy i wynosił 4 minuty. Wynika z tego, że najprawdopodobniej przy prawidłowym przyjmowaniu leku różnica między preparatem powlekanym i niepowlekanym może być niewielka z punktu widzenia częstości działań niepożądanych. Istotne różnice mogą natomiast zachodzić przy zaburzeniach pasażu leku przez górny odcinek przewodu pokarmowego. Wtedy kontakt z błoną śluzową może być przedłużony, co może zwiększać częstość jej podrażnienia, a tym samym częstość występowania działań niepożądanych. Taka sytuacja może występować u chorych leżących, z porażeniami mięśniowymi, zaburzeniami czynności mięśni gładkich (np. hipokaliemia), niestosujących się do zaleceń lekarskich w zakresie prawidłowego przyjmowania leku. Wiadomo, że ryzyko wystąpienia poważnych działań niepożądanych w obrębie przełyku jest większe u pacjentów niestosujących się do zaleceń dotyczących sposobu przyjmowania leku, czyli popicia tabletki pełną szklanką wody i zachowania pozycji pionowej przez co najmniej 30 minut od zażycia leku [34].

Podsumowując, należy stwierdzić, że mimo wielu ograniczeń niniejszego badania, wydaje się ono potwierdzać tezę, że powlekanie alendronianu otoczką może zmniejszyć częstość i nasilenie objawów ze strony przewodu pokarmowego.

## Wnioski

1. Preparat alendronianu w postaci tabletek niepowlekanych wywiera umiarkowane działanie drażniące na błonę śluzową jamy ustnej.
2. Preparat alendronianu w postaci tabletek powlekanych nie drażni błony śluzowej jamy ustnej.
3. Tabletki powlekane zawierające jedynie substancje pomocnicze stosowane do wytwarzania preparatu alendronianu nie drażnią śluzówki jamy ustnej.
4. Różnice w tolerancji miejscowej między porównywanymi preparatami wskazują na ochronne właściwości otoczki tabletek zawierających alendronian.

## Piśmiennictwo

1. Podwysocki B, Płoszyński A, Lech M. Ocena skuteczności leczenia osteoporozy pomenopauzalnej alendronianem sodu, solami wapnia i witaminą D3 w oparciu o pomiar zmian gęstości mineralnej kości (BMD) metodą DEXA. *Endokrynol Pol — Pol J Endocrinol* 2003; 54: 288–292.
2. Ray NF, Chan JK, Thamer M i wsp. Medical expenditures for the treatment of osteoporotic fractures in the United States in 1995: report from the National Osteoporosis Foundation. *J Bone Miner Res* 1997; 12: 24–35.
3. London D, Barlow D, Cooper C i wsp. Osteoporosis: clinical guidelines for prevention and treatment. London: Royal College of physicians 1999; 1–86.
4. Black DM, Thompson DE, Bauer DC i wsp. Fracture risk reduction with alendronate in women in osteoporosis: The Fracture Intervention Trial. *J Clin Endocrinol Metabol* 2000; 85: 4118–4124.
5. Reginster JY, Minne HW, Sorensen OH i wsp. Randomized trial on the effects of risendronate on vertebral fractures in women with established postmenopausal osteoporosis. *Osteoporos Int* 2000; 11: 83–91.
6. Reginster JY, Adami S, Lakatos P i wsp. Efficacy and tolerability of once-monthly oral ibandronate in postmenopausal osteoporosis: 2-year results from the MOBILE study. *Ann Rheum Dis* 2006; 65: 654–661.
7. Ettinger B, Black DM, Mitlak BH i wsp. Reduction of vertebral fracture risk in postmenopausal women with osteoporosis treated with raloxifene. *JAMA* 1999; 282: 637–645.
8. Neer RM, Arnaud CD, Zachetta JR i wsp. Effect of parathyroid hormone (1-34) on fractures and bone mineral density in postmenopausal women with osteoporosis. *N Engl J Med* 2001; 344: 1434–1441.
9. Meunier PJ, Roux C, Seeman E i wsp. The effects of strontium ranelate on the risk of vertebral fracture in women with postmenopausal osteoporosis. *N Engl J Med* 2004; 350: 459–468.
10. Lips P, Chapuy MC, Dawson-Hughes B i wsp. An international comparison of serum 25-hydroxyvitamin D measurements. *Osteoporos Int* 1999; 9: 394–397.
11. Napiórkowska L, Franek E. Systematyczność i wytrwałość w zażywaniu leków w trakcie wieloletniego leczenia osteoporozy. *Twój Magazyn Medyczny — Osteoporoza* 2006; 2: 1–7.
12. Ettinger B, Pressman A, Schein J i wsp. Alendronate use among 812 women: prevalence of gastrointestinal complaints, noncompliance with patient instruction, and discontinuation. *J Managed Care Pharm* 1998; 18: 1051–1056.
13. Papaioannou A, Ioannidis G, Adachi JD i wsp. Adherence to bisphosphonates and hormone replacement therapy in a tertiary care setting of patients in the CANDOO database. *Osteoporos Int* 2003; 14: 808–813.
14. Clowes JA, Peel FA, Eastell R. The impact of monitoring on adherence and persistence with antiresorptive treatment for postmenopausal osteoporosis: a randomized control trial. *J Clin Endocrinol Metabol* 2005; 89: 1117–1123.
15. McClung R, Geusens P, Miller PD i wsp. Effect of risedronate on the risk of hip fracture in elderly women. *Hip Intervention Program study group. N Engl J Med* 2001; 344: 333–340.
16. Ringe JD, Christodoulakos GE, Mellstroem D i wsp. Patients compliance with raloksyfen (daily), alendronate (daily and weekly) risendronate (daily) in the treatment of postmenopausal osteoporosis. *Bone* 2005; 36 (supl. 2): 438–439 (streszczenie).
17. Sewerynek E, Skowrońska-Jóźwiak E, Oszczygiel K i wsp. Stopień przestrzegania zaleceń przewlekłej terapii alendronianem przez pacjentów leczonych z powodu osteoporozy. *Ortopedia Traumatologia Rehabilitacja* 2005; 7: 134–135 (streszczenie).
18. Pickney CS, Arnason JA. Correlation between patient recall of bone densitometry results and subsequent treatment adherence. *Osteoporos Int* 2005; 16: 1156–1160.

19. Wichrowska H, Koziol-Otto G, Kostrzewski P i wsp. Częstość i przyczyny zmian leków stosowanych w leczeniu osteoporozy. *Twój Magazyn Medyczny — Osteoporoza* 2005; 1: 56–60.
20. Greenspan S, Field-Munves E, Tonino R i wsp. Tolerability of once-weekly alendronate in patients with osteoporosis: a randomized, double-blind, placebo- controlled study. *Mayo Clin Proc* 2002; 77: 1044–1052.
21. Informacja o leku [www.fosamax.com](http://www.fosamax.com).
22. Claxton AJ, Cramer J, Pierce C. A systematic review of the associations between dose regimen and medication compliance. *Clin Ther* 2001; 23: 1296–1310.
23. Perkins A, Wilson C, Blackshaw P i wsp. Oesophageal transit, disintegration and gastric emptying of a film-coated risedronate placebo tablet in gastro-oesophageal reflux disease and normal control subjects. *Aliment Pharmacol Ther* 2001; 15: 115–121.
24. Perkins A, Wilson C, Frier M i wsp. The use of scintigraphy to demonstrate the rapid esophageal transit of the oval film-coated placebo risedronate tablet compared to a round uncoated placebo tablet when administered with minimal volumes of water. *Int J Pharm* 2001; 222: 295–303.
25. Peter CP, Handt LK, Smith SM. Esophageal irritation due to alendronate sodium tablets: possible mechanisms. *Dig Dis Sci* 1998; 43: 1998–2002.
26. Bhutta MF, Rance M, Gillett D i wsp. Alendronate-induced chemical laryngitis. *J Laryngol Otol* 2005; 119: 46–47.
27. Sener G, Goren FO, Ulusoy NB i wsp. Protective effect of melatonin and omeprazole against alendronate-induced gastric damage. *Dig Dis Sci* 2005; 50: 1506–1512.
28. Lowe CE, Depew TW, Vanner SJ i wsp. Upper gastrointestinal toxicity of alendronate. *Am J Gastroenterol* 2000; 95: 634–640.
29. Ostolek. Charakterystyka produktu leczniczego. P.F. LEK-AM. 2004.
30. Elliott SN, McKnight W, Davis NM i wsp. Alendronate induces gastric injury and delays ulcer healing in rodents. *Life Sci* 1998; 62: 77–91.
31. European Commission. Non-clinical local tolerance testing of medicinal products. *EudraLex* 1991; 3B: 114–115.
32. Committee for Proprietary Medicinal Products. Note for guidance on non-clinical local tolerance testing of medicinal products. CPMP/SWP/2145/00.
33. The International Organization for Standardization. Oral mucosa irritation test. EN ISO 10993-10:2002(E). B.4.
34. Bisphosphonates. Drug Facts and Comparisons 2006 Edition; 353–366.