

Marcelina Przemęcka¹, Michał Kaczmarek², Jarosław Jakubik³

¹Studenckie Koło Onkologiczne przy Klinice Chirurgii Onkologicznej, Uniwersytet Medyczny w Łodzi

²Oddział Chirurgii Naczyniowej, Ogólnej i Onkologicznej, Wojewódzki Szpital Specjalistyczny im. Mikołaja Kopernika w Łodzi

³Klinika Chirurgii Onkologicznej, Uniwersytet Medyczny w Łodzi

Nowotwory złośliwe w przebiegu *xeroderma pigmentosum* — opis przypadku i przegląd piśmiennictwa

Malignancies in *xeroderma pigmentosum* — case report and literature review

Adres do korespondencji:

Marcelina Przemęcka
Studenckie Koło Naukowe
przy Klinice Chirurgii Onkologicznej UM
ul. Paderewskiego 4, 93–509 Łódź
Tel.: 660 678 133
e-mail: marcelina.przemeczka@gmail.com

STRESZCZENIE

Xeroderma pigmentosum (skóra pergaminowata barwnikowa, XP) jest rzadką chorobą dziedziczną w sposób autosomalny recesywny, u podłoża której leżą zaburzenia naprawy uszkodzeń DNA, wywołanych między innymi promieniowaniem nadfioletowym. Choroba ta występuje w Europie i Stanach Zjednoczonych z częstością 1–4 przypadków na 1 000 000 populacji i objawia się zaburzeniami czynności skóry, oczu oraz układu nerwowego. Na pierwszy plan wysuwają się zmiany skórne. U pacjentów cierpiących na XP pod wpływem promieniowania UV dochodzi do powstawania na skórze rumienia, bolesnych pęcherzy, owrzodzeń, przebarwień. Ostatnim ogniwem ewolucji tych zmian są nowotwory złośliwe skóry — rak płaskonabłonkowy, podstawnkomórkowy i czerniak złośliwy. W pracy przedstawiono przypadek 15-letniej chorej ze zdiagnozowaną skórą barwnikową i zmianami skóry twarzy, przybierającymi postać niegojących się owrzodzeń. Usunięte zmiany okazały się ogniskami raka podstawnkomórkowego (BCC). Występuje on u dzieci i młodych dorosłych sporadycznie, zwykle na podłożu innych chorób predysponujących. Wczesne rozpoznanie i usunięcie BCC jest istotne ze względu na jego destrukcyjny wzrost i duże ryzyko nawrotu.

Słowa kluczowe: *xeroderma pigmentosum*, naprawa DNA, *carcinoma basocellulare*

ABSTRACT

Xeroderma pigmentosum (XP) is a rare autosomal recessive disorder caused by inappropriate repair of UV-induced damages. It occurs with frequency of 1–4 per 1 million. The main symptoms are connected with skin, eyes and nervous system. Skin changes are the most important and they reveal as erythema, painful blisters, ulceration and freckles. The last level of skin changes' transformation are malignant neoplasms (squamous cell carcinoma, basal cell carcinoma and melanoma). The case of 15-year-old girl with *xeroderma pigmentosum* and face's ulcerations is presented. This lesion has been found as basal cell carcinoma. Basal cell carcinoma concerns occasionally children and young adults. In this cases there is usually association with other diseases. Because of the risk of tissue destruction and local recurrence there is quite important to diagnose and remove it early.

Key words: *xeroderma pigmentosum*, DNA repair, basal cell carcinoma

Onkol. Prak. Klin. 2013; 9, 5: 204–208

Onkologia w Praktyce Klinicznej
2013, tom 9, nr 5, 204–208
Copyright © 2013 Via Medica
ISSN 1734–3542
www.opk.viamedica.pl

Wstęp

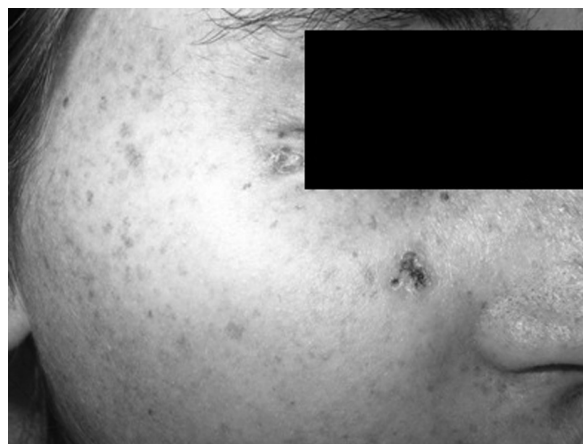Xeroderma pigmentosum (skóra pergaminowata barwnikowa, skóra pergaminowa, XP) jest rzadkim scho-

zeniem uwarunkowanym genetycznie i dziedzicznym w sposób autosomalny recesywny [1]. Pierwsze przypadki XP opisał węgierski dermatolog Moritz Kaposi, profesor uniwersytetu w Wiedniu. Opublikował je w podręczniku

do dermatologii napisanym wspólnie z Ferdinandem von Hebrą w 1874 r. [2]. Kaposi zwrócił uwagę na specyficzny wygląd skóry prezentowanego chorego, wykazującej cechy zaniku, rogowacenia i ścięczenia pod wpływem długotrwałej ekspozycji na promieniowanie słoneczne i nadał jednostce chorobowej obecnie obowiązującą nazwę [3]. *Xeroderma pigmentosum* występuje z częstością 1–4 przypadków na 1 000 000 populacji w Europie i Stanach Zjednoczonych [4, 5]. Istotą choroby jest zaburzenie naturalnych mechanizmów reperacji DNA w szlaku naprawy przez wycięcie nukleotydu (NER, *nucleotide excision repair*) [6]. Komórki chorego na XP (w tym fibroblasty skórne, limfocyty, komórki nabłonka błon śluzowych, spojówek itp.) wykazują nadmierną wrażliwość na uszkodzenie lub mutagenzę pod wpływem promieniowania lub karcynogenów środowiskowych. Powstałe w materiale genetycznym błędy ulegają akumulacji, doprowadzając do przedwczesnej śmierci komórki bądź niekontrolowanej proliferacji [7]. Wraz z postępem badań nad *xeroderma pigmentosum* okazało się, że nie jest to jednolita jednostka chorobowa, a grupa różnych podtypów tego schorzenia, związanych z nadwrażliwością na promieniowanie UV [1, 4]. Molekularne podłoże choroby wiąże się ściśle z defektem funkcji wielu genów, których produkty białkowe są zaangażowane w szlak naprawy przez wycięcie nukleotydu (NER) [8]. Upośledzenie czynności choćby jednego genu wywołuje objawy choroby. Poszczególne manifestacje kliniczne różnią się między sobą konstelacją objawów. Wyodrębniono 9 grup komplementacji genetycznej (*XPA*, *XPB*, *XPC*, *XPD*, *XPE*, *XPF*, *XPG*, *XPH*, *XPI*) i tzw. wariant (*XPV*), które odpowiadają uszkodzeniom poszczególnych genów [9]. W Europie i Stanach Zjednoczonych najczęściej obserwuje się *XPC* i *XPD*, związane z uszkodzeniem czynności odpowiednio: białka *XPC*, rozpoznającego błąd w DNA, i helikazy, pełniącej jednocześnie funkcję podjednostki czynnika transkrypcyjnego TFII [6]. Objawy chorobowe w XP dotyczą skóry i oczu (80% chorych) [4], zaś w 20–30% przypadków dodatkowo układu nerwowego, w związku z przedwczesną śmiercią neuronów [9]. Największe zagrożenie dla chorych na XP stanowią nowotwory skóry, które pojawiają się średnio w wieku 8 lat [3, 9].

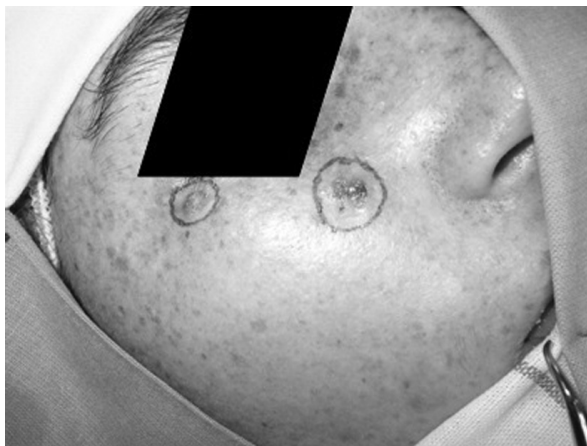
Opis przypadku

Chora w wieku 15 lat została skierowana do Kliniki Chirurgii Onkologicznej Uniwersytetu Medycznego w Łodzi z powodu niepokojących zmian, zlokalizowanych w części bocznej prawej dolnej powieki i prawego policzka (ryc. 1). Objawy choroby wystąpiły po raz pierwszy w 2. roku życia. Były to fotofobia, pęknięcia i zaczerwienienie skóry, nasilające się po ekspozycji na promieniowanie słoneczne i ustępujące jesienią oraz

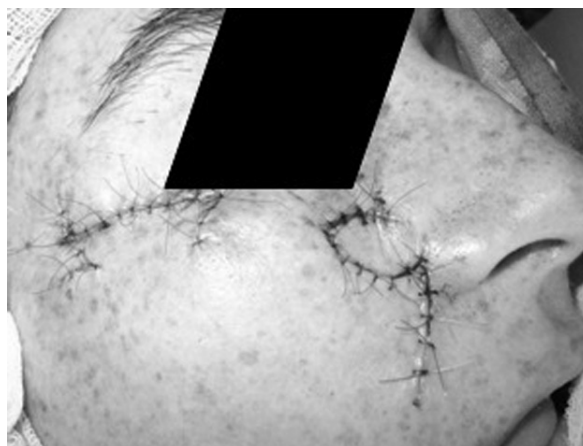

Rycina 1. Zmiany skóry twarzy — owrzodzenia o średnicy około 0,6 cm

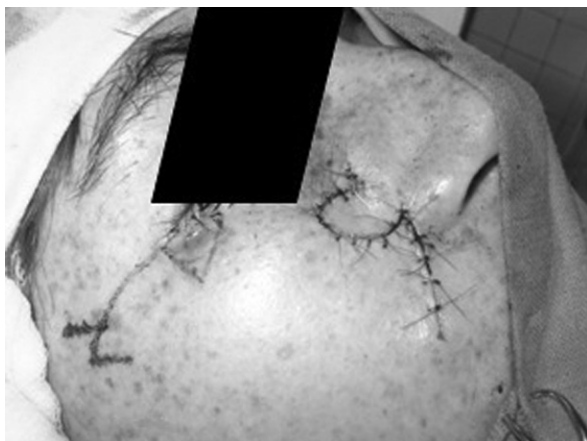zimą. Od tego czasu chorą leczono bez jakiegokolwiek rozpoznania klinicznego, stosując maści nawilżające. Chora, rasy kaukaskiej, jest pierwszą osobą dotkniętą objawami choroby w rodzinie. Z powyższych danych, a także znajomości sposobu dziedziczenia *xeroderma pigmentosum* można wywnioskować, że rodzice chorej są heterozygotami w stosunku do zdefektowanych genów, odpowiedzialnych za chorobę lub uszkodzenie genu, które zaszło dopiero u chorej na skutek mutacji. W przeprowadzonym wywiadzie matka i ojciec zanegowali występowanie chorób nowotworowych u siebie i krewnych. *Xeroderma pigmentosum* rozpoznano na podstawie objawów klinicznych w 2000 roku (wiek chorej — 8 lat). Zmiany chorobowe w postaci zaczerwienienia, suchości, pęknięcia skóry nasilały się wiosną i latem w czasie ekspozycji na promieniowanie słoneczne, łagodniały zaś w chłodniejszych miesiącach. Prowadzący lekarz dermatolog zastosował leczenie preparatami doustnymi: Arechin (chlorochina) — 1/2 tabletki dziennie i witamina PP oraz miejscowymi kremami nawilżającymi skórę. Chora trafiła do szpitala onkologicznego ze zmianami skóry twarzy, okresowo pokrywającymi się strupami. Miały charakter płytkich, nieregularnych owrzodzeń z niewielkim obwałowaniem i zaczerwienieniem na obwodzie. Średnica obu zmian wynosiła około 6 mm. Na twarzy były również obecne plamki o charakterze zmian barwnikowych (ryc. 1, 2). Chora, prawidłowego wzrostu, nie wykazywała zaburzeń w budowie układu kostno-stawowego i mięśniowego. Wygląd włosów, paznokci i zębów nie budził żadnych zastrzeżeń. Na twardówce lewego oka widoczne było przebarwienie. Nie stwierdzono łzawienia, zmian rogowki, spojówek, obrzęku tkanek miękkich aparatu ochronnego oka. Nie występowały również objawy neurologiczne, charakterystyczne dla niektórych postaci skóry pergaminowatej barwnikowej. Rozwój intelektualny odpowiadał średniej dla grupy wiekowej. Po konsultacji z chirurgiem



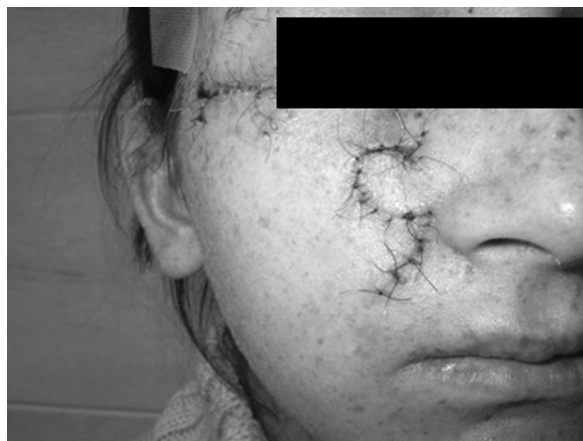Rycina 2. Bezpośrednio przed zabiegiem operacyjnym, po przygotowaniu pola



Rycina 4. II etap operacji — wycięcie zmiany powieki dolnej



Rycina 3. Usunięcie zmiany skóry policzka prawego



Rycina 5. Kilka dni po operacji — uzyskano dobry efekt kosmetyczny

onkologiem zdecydowano o chirurgicznym usunięciu zmiany. W znieczuleniu ogólnym dotchawiczym wykonano zabieg, polegający na wycięciu dwóch zmian chorobowych: jednej na części bocznej prawej dolnej powieki i drugiej położonej nieopodal na prawym policzku. Powstałe ubytki pokryto uszypułowanym płatem skórny z prawego policzka (ryc. 3, 4). Wycięty preparat przesłano do rutynowego badania histopatologicznego, które wykazało w obu przypadkach obecność tkanki raka podstawnokomórkowego (*carcinoma basocellulare*). Oba ogniska raka usunięto w całości. Gojenie rany przebiegało bez powikłań, uzyskano zadowalający efekt kosmetyczny (ryc. 5). Chora pozostaje pod opieką dermatologa i chirurga onkologicznego. Nie zaobserwowano dotychczas wznowy ani pojawienia się nowych ognisk nowotworzenia w obrębie skóry. Pomimo tego konieczne są regularne kontrole i odpowiednia pielęgnacja skóry, połączone z maksymalnym ograniczeniem ekspozycji na promieniowanie ultrafioletowe.

Dyskusja

Xeroderma pigmentosum jest powodowana mutacjami 8 różnych genów (*XPA*, *XPB*, *XPC*, *XPD*, *XPE*, *XPF*, *XPG* oraz *XPV*-wariant), które, oprócz *XPV*, kodują białka biorące udział w naprawie DNA przez wycięcie nukleotydu (NER) [2].

System NER jest odpowiedzialny za naprawę uszkodzeń DNA, pochodzących z czynników środowiskowych, takich jak promieniowanie UV czy też rakotwórcze cząsteczki chemiczne [10]. Pacjenci z dysfunkcją tego systemu wykazują szerokie spektrum cech fenotypowych, w tym XP [11]. Podtyp *XPV* (wariant) choroby, powodowany mutacją genu *XPV* (zwanego *POLH*), nie jest związany ze szlakiem NER. Gen *POLH* koduje polimerazę η należącą do Y-DNA polimeraz, która bierze udział w awaryjnym mechanizmie syntezy DNA, zwanym TLS (*translesion DNA synthesis*). W związku z powyższym w wyniku mutacji genu *POLH* zmniejsza

się zdolność do replikacji DNA po ekspozycji na UV [12]. Pomimo że obecność i nasilenie objawów skórnych oraz neurologicznych choroby różnią się w obrębie podtypów XP, to jednak cechy kliniczne nie pokrywają się z podtypami i nie ma możliwości ich rozpoznania na podstawie samych cech klinicznych [13].

Objawy chorobowe w XP dotyczą skóry i oczu (80% chorych) [4, 14, 15], zaś w 20–30% przypadków dodatkowo układu nerwowego, w związku z przedwczesną śmiercią neuronów [8]. Obserwowano między innymi mikrocefalię, hip- i arefleksję, spastyczność, ataksję, płaswicę, głuchotę, opóźnienie rozwoju umysłowego czy nadjądrowe porażenie gałek ocznych, zwłaszcza w najgorszej postaci *xeroderma pigmentosum* — zespole de Sanctis-Cacchione [5, 8]. Pacjenci z postępującym zwyrodnieniem neurologicznym bardzo często mają defekty w genach *XPA*, *XPB*, *XPD*, *XPG* [16].

Zdecydowanie dominuje upośledzenie funkcji skóry, objawiające się zaburzeniami jej zabarwienia, kruchością, atrofią, zbliznowaceniem oraz przedwczesnym starzeniem [3, 6, 7]. W 75% przypadków zmiany pojawiają się już pomiędzy 12. a 36. miesiącem życia, by pogłębiać się wraz z wiekiem i częstością ekspozycji na promieniowanie słoneczne [5]. Największe zagrożenie dla chorych na XP stanowią nowotwory skóry, które pojawiają się średnio w wieku 8 lat [3, 9], a według niektórych nawet w 4.–5. roku życia. Złośliwe rozrosty nowotworowe sprawiają, że średnia długość życia nieleczonych chorych nie przekracza drugiej/trzeciej dekady, zaś mniej niż 30% leczonych dożywa wieku 40 lat [4]. Przewidywana długość ich życia jest o 28 lat krótsza w porównaniu ze średnią populacją w Stanach Zjednoczonych [4].

Najczęstszymi nowotworami złośliwymi w XP są rak podstawnocomórkowy (BCC, *basal cell carcinoma*), rak płaskonabłonkowy (SCC, *squamous cell carcinoma*), czerniak (*melanoma malignum*), rak łojowy (*sebaceous cell carcinoma*) oraz *fibrosarcoma*. Ryzyko rozwoju zmian złośliwych przekracza blisko 1000–2000 razy średnią populacyjną [14]. U blisko 45% pacjentów ze skórą pergaminową w ciągu życia występują nowotwory skóry (takie jak SCC i BCC) [4]. Niektórzy autorzy podają, że również nowotwory narządów wewnętrznych występują w XP 10–20 razy częściej niż w populacji ogólnej [15]. U opisanego chorego w 14. roku życia rozwinął się rak podstawnocomórkowy. Typowo występuje on u ludzi rasy kaukaskiej w 7.–8. dekadzie życia. Rak podstawnocomórkowy stanowi 75% nowotworów złośliwych skóry, ze średnią roczną zapadalnością wśród ludzi rasy kaukaskiej w Stanach Zjednoczonych wynoszącą 191:100 000 mieszkańców [17]. Obserwuje się wzrost występowania BCC o 3–7% na rok w populacji rasy białej Stanów Zjednoczonych, Kanady i Australii [18]. Spośród wszystkich przypadków BCC 80% lokalizuje się na skórze głowy i szyi powyżej linii łączącej kącik ust z krawędzią otworu słuchowego zewnętrznego, z wybit-

ną predylekcją do nosa [17]. Rak podstawnocomórkowy u osób młodych rozwija się zwykle na podłożu zespołu newoidalnego (zespołu Gorlina, *basal cell naevus syndrome*), *xeroderma pigmentosum*, znamienia łojowego Jadassohna, zespołu Bazexa, albinizmu, zespołu Rothmunda-Thomsona (poikiloderma wrodzona), *epidermolysis bullosa dystrophica* oraz blizn spowodowanych oparzeniem, promieniowaniem lub urazem [17]. Najczęściej obserwuje się wzrost *de novo*, bez współistniejących chorób predysponujących. Jednym z najważniejszych postulowanych czynników związanych z rozwojem BCC, również w skórze pergaminowej, jest promieniowanie nadfioletowe [19]. Zaobserwowano wzrost częstości występowania takich nowotworów jak BCC i SCC po przewlekłej ekspozycji na światło słoneczne. Wydaje się, że zwiększone ryzyko rozwoju SCC wiąże się ze skumulowaną dawką UV. Większość badaczy wykazuje wysoką częstość mutacji w komórkach BCC (12–58%). Podobnie w badaniach dotyczących mutacji punktowych w *p53*, wywołanych przez UVB, stwierdzono je w 40–56% przypadków BCC [20]. Wydaje się zatem, że zmiany w genach regulujących naprawę DNA mogą odpowiadać za wczesne pojawienie się BCC (obserwowane m.in. w XP). Rzadkość występowania BCC u dzieci i młodzieży nie skłania lekarzy do uwzględniania tej choroby w postępowaniu diagnostycznym, co prowadzi niejednokrotnie do znacznego opóźnienia w postawieniu prawidłowej diagnozy. Na podstawie grupy 41 dzieci i młodych dorosłych z rakiem podstawnocomórkowym Murray i Cannon wyliczyli, że średni czas pomiędzy wystąpieniem pierwszych objawów a identyfikacją BCC wynosi 6,1 roku [21]. U Milstone'a i Helwiga okres ten zawiera się w przedziale od 1 miesiąca do 3 lat (grupa 22 dzieci z BCC). Tak długie opóźnienie jest niezwykle niekorzystne, ponieważ rozwijający się BCC dokonuje poważnej destrukcji otaczających tkanek, a jego późniejsze usunięcie napotyka na wiele trudności technicznych. Zwiększa się również prawdopodobieństwo wznowy miejscowej. Zważywszy na wyżej wymienione fakty, bardzo ważną wydaje się obserwacja wszelkich zaczerwienionych tarczek, gładkich lub owrzodziałych grudek, podskórnych guzków czy głębokich owrzodzeń. Mogą one bowiem stanowić manifestację BCC, zwłaszcza jeśli lokalizują się na ekspozowanych na słońce obszarach głowy i szyi. Klasycznie BCC rozwija się jako niegojące się, perłowszare grudki z obwałowanymi brzegami, centralnym zagłębieniem i/lub erozją oraz leżącymi wokół teleangiektazjami [22]. U opisanego chorego dwa ogniska BCC przybrały charakter niewielkich, 0,6-centymetrowych owrzodzeń, okresowo pokrytych strupem. Występowało niewielkie obwałowanie wokół, nie stwierdzono teleangiektazji. Opóźnienie w ustaleniu prawidłowego rozpoznania wynosiło około 10 miesięcy, co koresponduje z częstością odnotowaną w piśmiennictwie.

Podsumowanie

Skóra pergaminowata, barwnikowa jest rzadką i wciąż mało poznaną chorobą, prowadzącą do wielu, często śmiertelnych powikłań. Nie opracowano jak dotychczas skutecznych metod leczenia przyczynowego. Pozostaje jedynie ochrona przed promieniowaniem ultrafioletowym, chemoprewencja, nawilżanie i osłanianie skóry oraz oczu, a także wnikliwa obserwacja, która pozwoli na wczesne wykrycie i usunięcie nowotworów złośliwych. Przedstawiona w pracy chora przez całe swoje życie musi pozostać pod opieką lekarza i stosować się rygorystycznie do zaleceń, związanych z ochroną przed promieniowaniem słonecznym. Pozwoli to zapobiec powstaniu szpecących zmian skórnych i nowotworów, a jednocześnie nie doprowadzi do znacznego skrócenia życia, często obserwowanego w XP.

Piśmiennictwo

- Jabłońska S., Chorzeński T. Stany przedrakowe i raki in situ. W: Jabłońska S., Chorzeński T. (red.). Choroby skóry dla studentów medycyny i lekarzy. Wydanie III. Wydawnictwo Lekarskie PZWL, Warszawa 1994; 342–353.
- Lehmann A.R., McGibbon D., Stefanini M. Xeroderma pigmentosum. *Orphanet Journal of Rare Diseases* 2011; 6: 70.
- Hebra F., Kaposi M. On diseases of the skin including exanthemata. *New Sydenham Soc.* 1874; 61: 252–258.
- Kraemer K.H., Lee M.M., Scotto J. Xeroderma pigmentosum. Cutaneous, ocular, and neurologic abnormalities in 830 published cases. *Arch. Dermatol.* 1987; 123: 241–250.
- Fischer E., Thielmann H.W., Neundörfer B., Rentsch F.J., Edler L., Jung E.G. Xeroderma pigmentosum patients from Germany: clinical symptoms and DNA repair characteristics. *Arch. Dermatol. Res.* 1982; 274: 229–247.
- Granner D.K. Organizacja, replikacja i naprawa DNA. W: Murray R.K., Granner D.K., Mayes P.A., Rodwell V.W. (red.). Kokot F., Koj A. (red. nauk. tłumaczenia). *Biochemia Harpera*. Wydanie V. Wydawnictwo Lekarskie PZWL, Warszawa 2002; 505–531.
- Cleaver J.E. Defective repair replication of DNA in xeroderma pigmentosum. *DNA Repair (Amst.)*. 2004; 3: 183–187.
- Rowland L.P. Skóra pergaminowata barwnikowa. W: Rowland L.P. (red.). Kwieciński H., Kamińska A.M. (red. nauk. tłumaczenia). *Neurologia Merritta*. Wydanie I polskie. Urban & Partner, Wrocław 2004; 554.
- Kraemer K.H., DiGiovanna J.J., Peck G.L. Chemoprevention of skin cancer in xeroderma pigmentosum. *J. Dermatol.* 1992; 19: 715–718.
- Leibeling D., Laspe P., Emmert S. Nucleotide excision repair and cancer. *Journal of Molecular Histology* 2006; 37: 225–238.
- Cleaver J.E., Lam E.T., Revet I. Disorders of nucleotide excision repair: the genetic and molecular basis of heterogeneity. *Nature Reviews Genetics*. 2009; 10: 756–768.
- Johnson R.E., Kondratik C.M., Prakash S., Prakash L. hRAD30 mutations in the variant form of xeroderma pigmentosum. *Science (New York, NY)*. 1999; 285: 263–265.
- Ortega-Recalde O., Vergara J.I., Fonseca D.J. i wsp. Whole-exome sequencing enables rapid determination of xeroderma pigmentosum molecular etiology. *PLoS One* 2013; 8: e64692.
- Moriwaki S., Kraemer K.H. Xeroderma pigmentosum — bridging a gap between clinic and laboratory. *Photodermatol. Photoimmunol. Photomed.* 2001; 17: 47–54.
- Goyal J.L., Rao V.A., Srinivasan R., Agrawal K. Oculocutaneous manifestations in xeroderma pigmentosa. *Br. J. Ophthalmol.* 1994; 78: 295–297.
- DiGiovanna J.J., Kraemer K.H. Shining a light on xeroderma pigmentosum. *J. Invest. Dermatol.* 2012; 132: 785–796.
- LeSueur B.W., Silvis N.G., Hansen R.C. Basal cell carcinoma in children: report of 3 cases. *Arch. Dermatol.* 2000; 136: 370–372.
- Green A. Changing patterns in incidence of non-melanoma skin cancer. *Epithelial Cell Biol.* 1992; 1: 47–51.
- Pollack S.V., Goslen J.B., Sherertz E.F., Jegasothy B.V. The biology of basal cell carcinoma: a review. *J. Am. Acad. Dermatol.* 1982; 7: 569–577.
- Rady P., Scinicariello F., Wagner R.F. Jr., Tying S.K. p53 mutations in basal cell carcinomas. *Cancer Res.* 1992; 52: 3804–3806.
- Murray J.E., Cannon B. Basal-cell cancer in children and young adults. *N. Engl. J. Med.* 1960; 262: 440–443.
- Chosia M., Domagała W. *Dermatopatologia*. W: Stachura J., Domagała W. (red.). *Patologia znaczy słowo o chorobie*. Tom II. *Patologia narządowa, część 2*. PAU, Kraków 2005; 1099–1147.