

Monika Chelstowska<sup>1</sup>, Ewa Kalinka-Warzocha<sup>2</sup>, Ewa Mendek-Czajkowska<sup>1</sup>, Piotr Centkowski<sup>1</sup>,  
Maria Błaśńska-Morawiec<sup>2</sup>, Krzysztof Warzocha<sup>1</sup>

<sup>1</sup>Klinika Hematologii Instytutu Hematologii i Transfuzjologii w Warszawie

<sup>2</sup>Oddział Chorób Rozrostowych Regionalnego Ośrodka Onkologicznego Wojewódzkiego Szpitala Specjalistycznego im. Mikołaja Kopernika w Łodzi

# Problemy diagnostyczne i terapeutyczne w chłoniakach z komórek NK — opis dwóch przypadków

Diagnostic and therapeutic quandaries in NK-cell lymphomas  
— a report of two cases

## Adres do korespondencji:

prof. dr hab. med. Krzysztof Warzocha  
Klinika Hematologii Instytutu Hematologii  
i Transfuzjologii  
ul. Indiry Gandhi 14, 02-776 Warszawa  
e-mail: warzocha@ihit.waw.pl

## STRESZCZENIE

W niniejszej pracy przedstawiono opis przebiegu klinicznego chłoniaków z komórek naturalnej cytotoksyczności (NK). U pierwszego chorego rozpoznanie chłoniaka NK/T nosowego postawiono na podstawie wyniku badania histopatologicznego zmiany guzowatej u nasady nosa (IIA według klasyfikacji Ann Arbor). Chorego leczono według schematów CN3OP (cyklofosfamid, mitoksantron, winkrystyna, prednizon) oraz IVAC (etopozyd, ifosfamid, cytarabina), ale pomimo początkowej dobrej odpowiedzi na chemioterapię u pacjenta szybko nastąpiła progresja choroby w postaci uogólnionych zmian skórnych i zajęcia płuc. Chory zmarł po 7 miesiącach od momentu postawienia rozpoznania wśród objawów niewydolności oddechowo-krążeniowej. U drugiego chorego podstawą rozpoznania chłoniaka blastycznego z komórek NK był wynik badania histopatologicznego skóry i szpiku (IVB według klasyfikacji Ann Arbor). Chory otrzymywał chemioterapię według schematów COP (cyklofosfamid, winkrystyna, prednizon), CC (cyklofosfamid, kładrybina) oraz 2 kursy złożone z mitoksantronu, cytarabiny i etopozydu. Początkowo uzyskano częściową remisję, jednak szybko nastąpiła progresja choroby w obrębie szpiku i skóry, oporna na chemioterapię. Chory zmarł po 9 miesiącach od momentu postawienia rozpoznania z powodu krwawienia do ośrodkowego układu nerwowego w przebiegu zespołu wykrzepiania wewnątrz-naczyniowego. Oba przypadki dokumentują trudności diagnostyczne i terapeutyczne w bardzo rzadko występujących w tej szerokości geograficznej chłoniakach z komórek NK.

**Słowa kluczowe:** chłoniak, komórki naturalnej cytotoksyczności, rozpoznanie, leczenie, rokowanie

## ABSTRACT

In the present paper we describe clinical course of natural killer (NK) cell lymphomas. In the first patient, diagnosis of nasal NK/T cell lymphoma was based on histopathologic examination of tumor lesion within the base of nose (Ann Arbor IIA). The patient received chemotherapy according to CN3OP (cyclophosphamide, mitoxantrone, vincristine, prednisone) and IVAC (etoposide, ifosfamide, cytarabine) protocols. His initial response to chemotherapy was good, but rapid disease progression within skin and lungs subsequently occurred. The patient died due to cardio-pulmonary insufficiency 7 months after lymphoma diagnosis. In the second patient, diagnosis of blastic NK cell lymphoma was based on histopathologic findings in skin and trephine biopses. The patient was treated according to COP (cyclophosphamide, vincristine, prednisone) and CC (cyclophosphamide, cladribine) protocols and after disease progression he received 2 additional courses of mitoxantrone, etoposide and cytarabine. His initial response to chemotherapy was good, but rapid disease progression within bone marrow and skin occurred. The patient

died due to central nervous system hemorrhage in the course of disseminated intravascular coagulopathy 9 months after lymphoma diagnosis. These two case reports reveal diagnostic and therapeutic difficulties of the very rare NK cell lymphomas.

**Key words:** lymphoma, natural killer cells, diagnosis, treatment, prognosis

## Wstęp

Chłoniaki z komórek naturalnej cytotoksyczności (NK, *natural killers*) są rzadką i heterogenną grupą chorób rozrostowych układu chłonnego, endemicznie występującą w Azji oraz Ameryce Środkowej i Południowej [1]. Dominuje w nich lokalizacja pozawęzłowa, tylko wyjątkowo zajęte są węzły chłonne. Charakterystyczne dla komórek NK są antygeny CD16, CD56 i CD57, od limfocytów T odróżnia je brak receptora komórek T (TCR, *T Cell Receptor*) i powierzchniowej cząsteczki CD3 (sCD3-), zwykle też brak CD5. Wspólne dla komórek NK i limfocytów T są antygeny CD2, CD7, CD3, CD45 i CD43.

Chłoniaki z komórek NK są w klasyfikacji Światowej Organizacji Zdrowia (WHO, *World Health Organization*) rozpatrywane wspólnie z chłoniakami z limfocytów T [2]. Różni je jednak odmienny przebieg kliniczny, zarówno w zakresie pierwotnej lokalizacji chłoniaka, jak i wrażliwości na stosowane leczenie. Istnieją także różnice dotyczące histogenezy niektórych chłoniaków z komórek NK, określonych w klasyfikacji WHO. Dane z badań immunofenotypowych i molekularnych wskazują, że chłoniak blastyczny z komórek NK (*blastic NK-cell lymphoma*) jest w rzeczywistości rozrostem komórek dendrytycznych typu 2 (CD4+/CD56+), będących na wczesnym etapie dojrzewania [3–5].

Do innych chłoniaków z komórek NK według klasyfikacji WHO należą ostra białaczka z prekursorów szpikowych/komórek NK (*myeloid/NK cell prekursor acute leukemia*), białaczka/chłoniak z dużych ziarnistych limfocytów (*large granular lymphocyte leukemia/lymphoma*), agresywna białaczka z komórek NK (*aggressive NK-cell leukemia*), chłoniak z komórek NK/T nosowy (*nasal NK/T cell lymphoma*) i NK/T komórkowy chłoniak typu nosowego (*nasal type NK/T lymphoma*). Niektórzy autorzy proponują wyodrębnienie z tej grupy nowotworów wywodzących się z prekursorów komórek dendrytycznych, komórek Langerhansa i histiocytów, w tym chłoniaka blastycznego z komórek CD4+/CD56+ [5]. Wydaje się jednak, że zaproponowana klasyfikacja WHO i Europejskiej Organizacji ds. Badania i Leczenia Nowotworów (WHO/EORTC, *European Organization for the Research and Treatment of Cancer*), podobnie jak klasyfikacja WHO, w pełni nie oddaje heterogenności i histogenezy chłoniaków z komórek NK [3–5].

Najczęściej występującym chłoniakiem z komórek NK jest chłoniak nosowy. Ma on predylekcję do zajmowa-

nia jamy nosowej i zatok obocznych nosa, wtórnie natomiast może naciekać inne tkanki, w tym skórę i drogi oddechowe. Chłoniak typu nosowego ma podobny obraz histologiczny, natomiast wywodzi się z tkanek innych niż struktury nosa, w tym ze skóry, przewodu pokarmowego, jąder, nerek, górnych dróg oddechowych, rzadko ze struktur oka lub oczodołu. Chłoniak typu nosowego wtórnie może zajmować struktury nosa i zatok [6]. Charakterystyczną cechą chłoniaków nosowych i typu nosowego jest obecność genomu wirusa Epstein-Barr (EBV), w tym u 80–100% pacjentów z chłoniakami nosowymi i u 15–40% chorych z chłoniakami typu nosowego [7, 8]. Rzadziej występującym chłoniakiem z komórek NK jest chłoniak blastyczny. Stwierdza się go głównie u osób starszych, przebiega on z uogólnionym zajęciem skóry i szpiku [9]. W przeciwieństwie do chłoniaka nosowego i chłoniaka typu nosowego, w komórkach chłoniaka blastycznego nie stwierdza się obecności genomu EBV.

Przebieg kliniczny nowotworów wywodzących się z komórek NK jest zwykle bardzo agresywny [10, 11]. Dotychczas nie ustalono wytycznych postępowania leczniczego u chorych na te nowotwory, co wynika głównie z różnorodności kliniczno-morfologicznych i rzadkiego ich występowania. W większości badań stosowano chemioterapię z wykorzystaniem antracyklin, a w przypadku choroby zlokalizowanej (chłoniak nosowy) stosowano radioterapię [1, 10]. W niniejszej pracy przedstawiono opisy przebiegu klinicznego i leczenia dwóch chorych z chłoniakiem z komórek NK, które potwierdzają trudności diagnostyczne i terapeutyczne tej bardzo rzadkiej grupy nowotworów układu chłonnego.

## Przypadek 1

Chory w wieku 58 lat zgłosił się do Regionalnego Ośrodka Onkologicznego w Łodzi w celu diagnostyki zmiany guzowatej u nasady nosa. W wywiadzie wskazywał na nawracające krwawienia z nosa i narastające od kilku tygodni upośledzenie jego drożności. Pacjent negował występowanie zmian ogólnych. W badaniu przedmiotowym stwierdzano 10-centymetrową zmianę guzowatą u nasady nosa z brunatnym zabarwieniem na obrzeżach i owrzodzeniem części centralnej oraz guzek w tkance podskórnej w okolicy prawej brodawki sutkowej z ciemnym zabarwieniem skóry nad zmianą, o wielkości około 2 cm. Zmianom skórnym nie towarzyszyło powiększe-

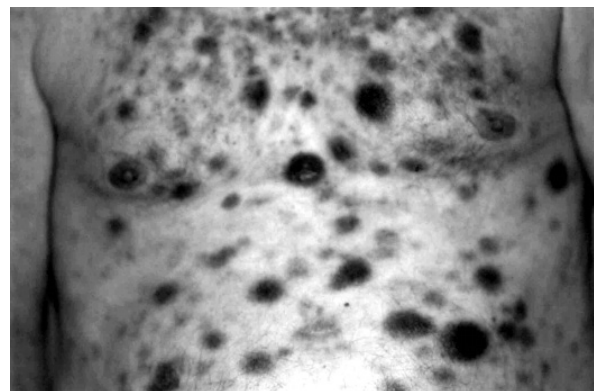
nie wątroby, śledziony ani obwodowych węzłów chłonnych. W momencie rozpoznania stan ogólny chorego był dobry (ECOG1), a w badaniach dodatkowych stwierdzano niewielką względną neutropenię (43%) i względną monocytosę (14%) we krwi obwodowej, prawidłową aktywność dehydrogenazy mleczanowej (LDH, *lactate dehydrogenase*) i zwiększone stężenie  $\beta_2$ -mikroglobuliny. W badaniu cytologicznym szpiku kostnego nie wykazano nacieczenia komórek chłoniakowych. W tomografii komputerowej (CT, *computed tomography*) twarzoczaszki stwierdzono pogrubienie tkanek miękkich nosa do 15–18 mm, naciek obejmujący komórki sitowe po prawej stronie, w prawej jamie nosowej nie wykazano cech destrukcji kostnej. W CT klatki piersiowej i jamy brzusznej wykazano jedynie nieznacznie powiększone węzły chłonne śródpiersia (do 13 mm). Na podstawie badania histopatologicznego wycinka z nacieku nasady nosa postawiono rozpoznanie chłoniaka T/NK nosowego, o fenotypie CD20(-), cCD3(+), CD5(-), CD56(+), Ki67(+) w 60% komórek, LMP(-). Zaawansowanie kliniczne oceniono na stopień IIA według klasyfikacji Ann Arbor, a ryzyko według Międzynarodowego Indeksu Prognostycznego (IPI, *International Prognostic Index*) jako małe (1 niekorzystny czynnik rokowniczy).

Ponieważ pacjent w przeszłości przeżył zawał serca, zdecydowano o podaniu 1 kursu polichemioterapii według schematu CN3OP (cyklofosfamid, winkrystyna, mitoksantron, enkorton), a następnie intensyfikacji leczenia według schematu IVAC (etopozyd, ifosfamid, cytarabina). Po podaniu pierwszego cyklu chemioterapii według schematu CN3OP uzyskano udrożnienie nosa i ustąpienie zmiany guzowatej w tkance podskórnej prawego sutka. W 20. dniu po chemioterapii obserwowano ponowne pojawienie się zmian w pierwotnych lokalizacjach. Ponieważ utrzymywała się jeszcze wówczas głęboka neutropenia (III stopień według WHO) rozpoczęto podawanie prednizonu, co spowodowało zmniejszenie zmian skórnych. Po ustąpieniu neutropenii podano II cykl chemioterapii według schematu IVAC, po którym uzyskano całkowite ustąpienie zmian skórnych. Chemioterapia powikłana była głęboką małopłytkowością (IV stopień według WHO), agranulocytosą i gorączką neutropeniczną. Kolejne 3 kursy IVAC podawano w odstępach 3–4-tygodniowych. Po 5. kursie chemioterapii stwierdzono nawrót chłoniaka w postaci pojawienia się brunatnych zmian skórnych w pierwotnych lokalizacjach i nowych licznych zmian w skórze okolicy barku lewego oraz objawów ogólnych. Zmieniono chemioterapię na CN3OP, ale nie uzyskano poprawy. Po 3. kursie CN3OP chorego przyjęto do szpitala w ciężkim stanie ogólnym, w badaniu przedmiotowym stwierdzano masywne brunatne zmiany plamiste na skórze całego ciała oraz zaburzenia świadomości bez innych istotnych odchyłeń w badaniu neurologicznym i zmiany śródmiąższowe w radiogramie klatki piersiowej bez klinicznych cech infek-

cji. W morfologii krwi obserwowano neutropenię, głęboką niedokrwistość (III stopnia według WHO) i małopłytkowość (IV stopnia według WHO). Ze względu na małopłytkowość i zły stan ogólny chorego odstąpiono od diagnostyki inwazyjnej i podania chemioterapii. Chory zmarł z powodu niewydolności oddechowo-krażeniowej w 4. dobie od momentu przyjęcia do szpitala i po 7 miesiącach od momentu postawienia rozpoznania.

## Przypadek 2

Chorego w wieku 67 lat przyjęto do Kliniki Hematologii Instytutu Hematologii i Transfuzjologii w Warszawie w celu diagnostyki pancytopenii. W wywiadzie pacjent wskazywał na narastające się od miesiąca osłabienie, utratę masy ciała, nocne poty, stany podgorączkowe, krwawienia z nosa i dziąseł oraz bóle brzucha. Przy przyjęciu jego stan ogólny określono jako średni (ECOG2), w badaniu przedmiotowym odnotowano liczne plamiste zmiany na skórze głowy i tułowia, o brunatnym zabarwieniu i średnicy do 2 cm (ryc. 1) oraz niewielką limfadenopatię obwodową i powiększenie śledziony (190 mm). W badaniach obrazowych nie stwierdzono powiększenia węzłów chłonnych w klatce piersiowej i jamie brzusznej. W morfologii krwi zwracała uwagę leukopenia (1,7 G/l) ze względną limfocytosą i monocytosą, niedokrwistość (Hb 9,7 g/dl) i małopłytkowość (27 G/l). W badaniach biochemicznych wykazano podwyższoną aktywność LDH. Na podstawie badania histopatologicznego wycinka ze zmian skórnych postawiono rozpoznanie chłoniaka blastycznego z komórek NK, o fenotypie CD4(+), CD56(+), HLA-DR(+), CD43(+), CD45(+), CD20(-), CD3(-), CD5(-), CD8(-), MPO(-), CD15(-), CD68(-), CD34(-), TdT(-), CD38(-). Komórki blastyczne o podobnym fenotypie stwierdzono w 80% w obrębie szpiku kostnego.



Rycina 1. Zmiany skórne u chorego z chłoniakiem blastycznym z komórek NK

Figure 1. Skin lesions in the patient with blastic NK lymphoma

Stan zaawansowania klinicznego choroby oceniono na IVB według klasyfikacji Ann Arbor, a ryzyko jako wysokie według IPI (4 niekorzystne czynniki rokownicze). Ze względu na przebyty w przeszłości zawał serca u chorego rozpoczęto leczenie cytostatyczne według schematu COP (cyklofosfamid, winkrystyna, prednizon). Pacjent otrzymał 4 kursy COP w odstępach 4-tygodniowych, po których uzyskano znaczną redukcję zmian skórnych, częściowe zmniejszenie śledziony, ustąpienie objawów ogólnych oraz normalizację leukocytozy, ustąpienie niedokrwistości i wzrost liczby płytek do 50 G/l. Po 5 miesiącach od momentu rozpoznania stwierdzono ponowne powiększenie się średnicy zmian skórnych i pojawienie się objawów ogólnych. Chory otrzymał 1 kurs chemioterapii według schematu CC (cyklofosfamid, kładrybina). W związku z brakiem odpowiedzi klinicznej zdecydowano o intensyfikacji chemioterapii i podano 2 kursy zawierające mitoksantron, cytarabinę i etopozyd. Pierwszy kurs chemioterapii był powikłany w okresie agranulocytozy posocznica o etiologii *Enterobacter cloacae*, a drugi głęboką małopłytkowością, agranulocytozą i gorączką neutropeniczną. Chory zmarł w 16. dobie drugiego cyklu z powodu masywnego krwawienia do ośrodkowego układu nerwowego w przebiegu ostrego zespołu wykrzepiania wewnątrz-naczyniowego, po 9 miesiącach od momentu postawienia rozpoznania.

## Dyskusja

Chłoniaki z komórek NK występują rzadko i stanowią mniej niż 1% wszystkich niezziarniczych chłoniaków. W Azji i Ameryce Środkowej i Południowej chłoniaki pozawęzłowe NK/T-komórkowe stanowią większość chłoniaków innych niż wywodzących się z limfocytów B [1]. Morfologicznie chłoniaki NK są zbudowane bądź z pleomorficznych komórek różnej wielkości bądź dominują komórki olbrzymie. W niektórych podtypach chłoniaka stwierdza się w cytoplazmie charakterystyczne azurofilne ziarnistości (głównie w chłoniakach z dojrzałych komórek NK), w innych natomiast komórki nowotworowe są bezzziarniste. Charakterystyczny dla chłoniaków NK jest fenotyp sCD3<sup>-</sup>, cCD3ε<sup>+</sup>, CD56<sup>+</sup>, różna natomiast bywa ekspresja typowych dla komórek NK antygenów CD16 i CD57 [12]. Antygeny charakterystyczne dla limfocytów T, w tym CD2, CD5, CD7, CD4, CD8, występują ze zmienną częstością. W ostrej białaczce z komórek prekursorowych szpikowych/NK stwierdza się także ekspresję antygenów charakterystycznych dla komórek mieloidalnych (CD13, CD33, mieloperoksydaza) [13].

Najczęściej występującym chłoniakiem z komórek NK jest chłoniak NK/T nosowy lub typu nosowego. Cha-

rakterystyczną cechą histologiczną tych chłoniaków jest angiocentryczny wzrost ze strefową martwicą i destrukcją naczyń [13]. Komórki nowotworowe są polimorficzne, dominują komórki olbrzymie z hiperchromatycznym lub pęcherzykowatym jądrem. Zwykle komórkom nowotworowym towarzyszą komórki zapalne. Chłoniak NK/T nosowy nacieka jamę nosową i zatoki oboczne nosa, wtórnie może również rozwijać się w skórze, układzie pokarmowym i oddechowym oraz w innych rzadszych lokalizacjach. Taki przebieg kliniczny wystąpił u chorego opisywanego w pierwszym przypadku, u którego pierwotna zmiana była zlokalizowana w obrębie nasady nosa, natomiast w okresie progresji chłoniaka pojawiły się liczne nacieki skórne i w płucach. W różnicowaniu chłoniaków NK nosowych należy uwzględniać chłoniaki rozlane z dużych komórek B (DLBCL, *diffuse large B cell lymphoma*), które, jeśli obejmują zatoki oboczne nosa, nie zajmują jamy nosowej, co jest charakterystyczną cechą chłoniaków nosowych. Badaniem rozstrzygającym jest immunohistochemia, w której w przypadku chłoniaków DLBCL wykazuje się na komórkach nowotworowych obecność antygenów charakterystycznych dla limfocytów B, w tym CD19, CD20, CD22, CD79a [2].

U większości chorych z chłoniakiem nosowym z komórek NK choroba jest we wczesnym okresie zaawansowania według klasyfikacji Ann Arbor i ryzyko według IPI jest u nich małe, ale tylko u 30–60% osiąga się długotrwałe przeżycie bez objawów nawrotu choroby [14, 15]. Podobnie było u badanego chorego, u którego po początkowej dobrej odpowiedzi na leczenie cytostatyczne w krótkim czasie doszło do uogólnionej progresji choroby, odpornej na alternatywną chemioterapię.

Chłoniak blastyczny z komórek NK występuje u osób w starszym wieku [4, 13]. W momencie rozpoznania jest on zwykle uogólniony, z towarzyszącymi objawami ogólnymi. U 60–70% chorych występują liczne przebarwione lub rumieniowate zmiany skórne, komórki nowotworowe zajmują skórę właściwą i często tkankę podskórną, natomiast nie naciekają naskórka [9]. W momencie rozpoznania u 50–75% chorych stwierdza się nacieki komórek chłoniakowych w szpiku kostnym. Podobnie u chorego z drugiego opisu przypadku rozpoznanie chłoniaka postawiono w siódmej dekadzie życia i od początku choroby w obrazie klinicznym dominowały objawy ogólne oraz uogólnienie procesu nowotworowego w obrębie skóry, szpiku kostnego i śledziony.

Komórki nowotworowe chłoniaka blastycznego z komórek NK mają morfologię blastów, w obrazie histologicznym nie stwierdza się naciekania i destrukcji naczyń ani martwicy. Immunofenotypowo są to komórki CD2<sup>+/-</sup>, sCD3<sup>-</sup>, CD4<sup>+</sup>, CD5<sup>-/+</sup>, CD7<sup>-/+</sup>, CD33<sup>-/+</sup>, CD56<sup>+</sup>, CD57<sup>-</sup>, TdT<sup>+/-</sup>, TIA1<sup>-/+</sup>, CD34<sup>-/+</sup> [14]. Ostatnio postuluje się histogenetyczne pochodzenie chłoniaka blastycznego NK z komórek dendrytycznych typu 2 (CD4<sup>+</sup>

/CD56+), będących na wczesnym etapie dojrzewania [3–5]. Komórki chłoniaka blastycznego wykazują ekspresję antygenów charakterystycznych dla komórek dendrytycznych typu 2, takich jak CD123, CD45A, BDCA-2, BDCA-3 i BDCA-4, a poddane stymulacji *in vitro* obecnością wirusa grypy nabywają właściwości produkowania interferonu  $\alpha$ , podobnie jak prawidłowe komórki dendrytyczne [5].

W różnicowaniu chłoniaka blastycznego z komórek NK należy uwzględnić ostrą białaczkę z komórek prekursorowych szpikowych/komórek NK. Choroba zajmuje

zwykle szpik i węzły chłonne, ale tylko w 10% nacieka skórę. Wspólna dla obu nowotworów jest obecność antygeny CD56 oraz brak antygenów CD16 i CD57. W ostrej białaczce z komórek prekursorowych stwierdza się obecność antygenów charakterystycznych dla linii szpikowej, w tym CD13, CD33, CD34, oraz linii T CD2, CD7 i w części komórek CD4. Komórki chłoniaka blastycznego zawsze są CD4+, obecne są na nich antygeny komórek dendrytycznych typu 2 (CD123, CD45A, BDCA-2, BDCA-3 i BDCA-4), natomiast zwykle nie występują antygeny mieloidalne [16].

**Tabela 1. Schematy leczenia stosowane w chłoniakach z komórek NK**

**Table 1. Treatment schedules used in NK-cell lymphomas**

	Typ chłoniaka (liczba chorych)	Lokalizacja chłoniaka	Rodzaj chemioterapii	Radioterapia (liczba chorych)	Efekty leczenia (liczba chorych)
Ng A.P. i wsp. [4]	Agresywny chłoniak blastyczny z komórek NK (5)	Skóra	Kortykosteroidy, CHOP, HyperCVAD, chlorambucil	2	CR (4), PR (1), przeżycie powyżej 22 miesięcy (3)
Au W.Y. i wsp. [12]	Chłoniak NK/T typu nosowego (56)	Jama nosowa, uogólniona, skóra, mięśnie, jelita, węzły chłonne, jądra	PromaceCytaBOM, CEOP, m-BACOP, DHAP, ASCT	52	CR (22), NR (34), długotrwałe przeżycie (8)
	Agresywna białaczka z komórek NK (2)	Uogólniona	CEOP, ProMaceCytaBOM, FND, allo-HSCT		NR (2)
Kim K. i wsp. [1]	Angiocentryczny chłoniak T-komórkowy i chłoniak NK/T-komórkowy typu nosowego (53)	Jama nosowa, zatoki oboczne nosa, nosogardło, jama ustna	CHOP, COPBLAM-V, IMVP-16	53	Radioterapia: CR (23), PR (17), PD (7), przeżycie powyżej 74 miesięcy (30)
You J.Y. i wsp. [11]	Chłoniak z komórek NK typu nosowego (46)	Jama nosowa, nosogardło, węzły chłonne	CHOP, CEOP, m-BACOP, PromaceCytaBOM	22	CR (33) Przeżycie powyżej 5 lat: po radioterapii (83,3%), po chemioterapii (23,0%), po chemioradioterapii (37,5%)
Au W.Y. i wsp. [19]	Chłoniak z komórek NK typu nosowego (18)	Jama nosowa, nosogardło, węzły chłonne, uogólniona	Chemioterapia przed przeszczepieniem: m-BACOP, Promace, IMVP, CEOP, DHAP	18	CR (12,) PR (4), NR (2), ASCT w CR1 (7), ASCT w CR2 (5), przeżycie powyżej 12 miesięcy (9), w tym u 7 chorych utrzymuje się CR

CR (*complete remission*) — całkowita remisja; PR (*partial remission*) — częściowa remisja; NR (*non remission*) — brak remisji; ASCT (*autologous stem cell transplantation*) — autologiczne przeszczepienie komórek krwiotwórczych; CEOP — cyklofosfamid, etopozyd, winkrystyna, prednizon; CHOP — cyklofosfamid, adriamycyna, winkrystyna, prednizon; COPBLAM-V — cyklofosfamid, adriamycyna, winkrystyna, natulan, prednizon, bleomycyna; DHAP — deksametazon, cisplatyna, arabinozyd cytozyni; FND — fludarabina, mitoksantron, deksametazon; IMVP — ifosfamid, metotreksat, etopozyd; m-BACOP — cyklofosfamid, adriamycyna, winkrystyna, bleomycyna, deksametazon, metotreksat; PromaceCytaBOM — cyklofosfamid, adriamycyna, etopozyd, prednizon, winkrystyna, bleomycyna, arabinozyd cytozyni, metotreksat

Przebieg kliniczny chłoniaka blastycznego NK jest bardzo agresywny. Choroba szybko postępuje, zajmując skórę, szpik kostny, węzły chłonne, ośrodkowy układ nerwowy i inne narządy. Stosowane leczenie cytostaticzne, w niektórych przypadkach kojarzone z radioterapią, zwykle w niewielkim tylko stopniu modyfikuje przebieg choroby [4, 5]. U omawianego pacjenta pomimo zastosowania trzech linii leczenia nie udało się uzyskać trwałej odpowiedzi klinicznej.

Oporność na leczenie stwierdza się także w innych chłoniakach z komórek NK (tab. 1). Najczęściej zaleca się leczenie systemowe z zastosowaniem chemioterapii zawierającej antracykliny, a w przypadku choroby zlokalizowanej, na przykład w chłoniakach nosowych, dobre efekty przynosi radioterapia [1, 12, 15, 17]. Umożliwia ona całkowitą remisję u około 60–70% chorych, ale u około 50% odpowiedź jest tylko przejściowa. Wznowa chłoniaka następuje często w obszarach niepoddanych napromienianiu [10]. U chorych, u których ryzyko zajęcia ośrodkowego układu nerwowego jest duże, zaleca się profilaktyczne podawanie cytostatyków dokanałowo.

Nie istnieją jasno określone rekomendacje w zakresie zastosowania wysokodawkowanej chemioterapii wspomaganego autologicznym przeszczepieniem komórek krwiotwórczych [18]. Wczesną transplantację jako konsolidację leczenia pierwszej linii można rozważyć u chorych z zaawansowanym klinicznie nowotworem (III–IV stopień według klasyfikacji Ann Arbor) i wyjściowo wysokim ryzykiem według IPI [18]. Alternatywą dla przeszczepienia autologicznego jest przeszczepienie komórek krwiotwórczych od zgodnych w zakresie HLA dawców [19–21]. Poszukuje się również nowych cytostatyków, które byłyby skuteczne w terapii chłoniaków opornych na standardowe leczenie cytostaticzne. Badane są między innymi schematy z topotekaniem [22], paklitaksem [23] i L-asparaginazą [24]. Aby ocenić wartość terapeutyczną i efekt odległy zastosowania tych leków w chłoniakach z komórek NK, konieczne jest jednak przeprowadzenie dalszych badań.

Pracę zrealizowano w ramach projektu badawczego ufundowanego przez Ministerstwo Nauki RP — P05B10425.

## Piśmiennictwo

- Kim K., Chie E.K., Kim C.W. i wsp. Treatment outcome of angiocentric T-cell and NK/T-cell lymphoma, nasal type: radiotherapy versus chemoradiotherapy. *Jpn. J. Clin. Oncol.* 2005; 35: 1–5.
- Jaffe E.S., Harris N.L., Stein H., Vardiman J.W. (red.). *World Health Organization Classification of Tumours. Tumours of Haematopoietic and Lymphoid Tissues*. Lyon: IARC Press 2001.
- Spits H., Lanier L.L., Phillips J.H. Development of human T and natural killer cells. *Blood* 1995; 85: 2654–2670.
- Ng A.P., Lade S., Rutherford T. i wsp. Primary cutaneous CD4+/CD56+ hematodermic neoplasm (blastic NK-cell lymphoma): a report of five cases. *Haematologica* 2006; 91: 143–144.
- Jacob M.C., Chaperot L., Mossuz P. i wsp. CD4+CD56+ lineage negative malignancies: a new entity developed from malignant early plasmacytoid dendritic cells. *Haematologica* 2003; 88: 941–955.
- Chan J.K.C., Sin V.C., Wong K.F. i wsp. Nonnasal lymphoma expressing the natural killer cell marker CD56: a clinicopathologic study of 49 cases of an uncommon aggressive neoplasm. *Blood* 1997; 89: 4501–4513.
- de Bruin P.C., Jiwa M., Oudejans J.J. i wsp. Presence of Epstein-Barr virus in extranodal T-cell lymphomas: differences in relation to site. *Blood* 1994; 83: 1612–1618.
- Chiang A.K.S., Chan A.C.L., Srivastava G. i wsp. Nasal T/natural killer (NK)-cell lymphomas are derived from Epstein-Barr virus-infected cytotoxic lymphocytes of both NK- and T-cell lineage. *Int. J. Cancer* 1997; 73: 332–338.
- Natkunam Y., Smoller B.R., Zehnder J.L. i wsp. Aggressive cutaneous NK an NK-like T cell lymphomas. Clinicopathologic, immunohistochemical, and molecular analyses of 12 cases. *Am. J. Surg. Pathol.* 1999; 23: 571–581.
- Kim G.E., Cho J.H., Yang W.I. i wsp. Angiocentric lymphoma of the head and neck: patterns of systemic failure after radiation treatment. *J. Clin. Oncol.* 2000; 18: 54–63.
- You J.Y., Chi K.H., Yang M.H. i wsp. Radiation therapy versus chemotherapy as initial treatment for localized nasal natural killer (NK)/T-cell lymphoma: a single institute survey in Taiwan. *Ann. Oncol.* 2004; 15: 618–625.
- Au W.Y., Ma S.Y., Chim C.S. i wsp. Clinicopathologic features and treatment outcome of mature T-cell and natural killer-cell lymphomas diagnosed according to the World Health Organization classification scheme: a single center experience of 10 years. *Ann. Oncol.* 2005; 16: 206–214.
- Greer J.P., Kinney M.C., Loughran T.P., Jr. T cell and NK cell lymphoproliferative disorders. *Hematology Am. Soc. Hematol. Educ. Program.* 2001; 259–281.
- Chim C.S., Ma S.Y., Au W.Y. i wsp. Primary nasal natural killer lymphoma: long-term treatment outcome and relationship with the International Prognostic Index. *Blood* 2004; 103: 216–221.
- Lee S.H., Ahn Y.C., Kim W.S. i wsp. The effect of pre-irradiation dose intense CHOP on anthracycline resistance in localized nasal NK/T-cell lymphoma. *Haematologica* 2006; 91: 427–428.
- Suzuki R., Nakamura S. Malignancies of natural killer (NK) cell precursor: myeloid/NK cell precursor acute leukemia and blastic NK cell lymphoma/leukemia. *Leuk. Res.* 1999; 23: 615–624.
- Liang R., Todd D., Chan T.K. i wsp. Treatment outcome and prognostic factors for primary nasal lymphoma. *J. Clin. Oncol.* 1995; 13: 666–670.
- Kim H.J., Bang S.M., Lee J. i wsp. High-dose chemotherapy with autologous stem cell transplantation in extranodal NK/T-cell lymphoma: a retrospective comparison with non-transplantation cases. *Bone Marrow Transplant.* 2006; 37: 819–824.
- Au W.Y., Lie A.K.W., Liang R. i wsp. Autologous stem cell transplantation for nasal NK/T-cell: a progress report on its value. *Ann. Oncol.* 2003; 14: 1673–1676.
- Takami A., Nakao S., Yachie A. i wsp. Successful treatment of Epstein-Barr virus-associated natural killer cell large granular lymphocytic leukaemia using allogeneic peripheral blood stem cell transplantation. *Bone Marrow Transplant.* 1998; 21: 1279–1282.
- Nawa Y., Takenaka K., Shinagawa K. i wsp. Successful treatment of advanced natural killer cell lymphoma with high-dose chemotherapy and syngeneic peripheral blood stem cell transplantation. *Bone Marrow Transplant.* 1999; 23: 1321–1322.
- Coutinho F., Manhani A.R., Velasquez W.S. i wsp. Topotecan, Ara-C, cisplatin and prednisolone (TOPOSHAP) for patients with refractory and relapsing lymphomas: results of a phase I trial. *Acta Haematol.* 2004; 112: 121–125.
- Kahl B.S., Bailey H.H., Smith E.P. i wsp. Phase II study of weekly low-dose paclitaxel for relapsed and refractory non-Hodgkin's lymphoma: a Wisconsin Oncology Network Study. *Cancer Invest.* 2005; 23: 13–18.
- Yong W., Zheng W., Zhu J. i wsp. Midline NK/T-cell lymphoma nasal-type: treatment outcome, the effect of L-asparaginase based regimen, and prognostic factors. *Hematol. Oncol.* 2006; 24: 28–32.