

Bożena Weryńska, Irena Porębska, Monika Kosacka, Renata Jankowska

Katedra i Klinika Pulmonologii i Nowotworów Płuc Uniwersytetu Medycznego we Wrocławiu

Terapia celowana erlotynibem u chorej z zaawansowanym gruczolakiem płuca

Erlotinib targeted therapy in patient with advanced lung adenocarcinoma

Adres do korespondencji:

Dr n. med. Bożena Weryńska
Katedra i Klinika Pulmonologii
i Nowotworów Płuc UM
ul. Grabiszyńska 105, 53-439 Wrocław
Tel.: +48 (71) 334 95 59,
Faks: +48 (71) 334 95 96
e-mail: bozenawerynska@wp.pl

STRESZCZENIE

Rak płuca jest najczęstszym nowotworem u mężczyzn i trzecim po raku piersi i jelita grubego u kobiet. Rokowanie w tym nowotworze jest niekorzystne, a rocznie umiera w Polsce około 22 000 osób. Wprowadzenie terapii celowanej stanowi znaczący postęp w leczeniu zaawansowanego raka płuca. Daje szansę na wydłużenie czasu do progresji choroby i wiąże się z mniejszymi skutkami ubocznymi w porównaniu do klasycznej chemioterapii. Skuteczność tej terapii w guzach pozbawionych tego rodzaju mutacji nie jest zadowalająca. W pracy przedstawiono przypadek pacjentki z zaawansowanym gruczolakiem płuca, która była leczona erlotynibem. Zastosowane leczenie pozwoliło na utrzymanie stabilizacji choroby przez 31 miesięcy przy zachowaniu bardzo dobrego komfortu życia i kontynuacji pracy zawodowej.

Słowa kluczowe: rak płuc, terapia celowana, erlotynib, EGFR**ABSTRACT**

Lung cancer is the most common cancer in men and the third most common type of cancer after breast and colon cancer in women. The prognosis for this cancer is unfavorable and die each year in Poland about 22.000 people. The introduction of targeted therapy represents a significant advance in the treatment of advanced lung cancer. It gives an opportunity to extend the time to disease progression and is associated with fewer side effects compared to the classic chemotherapy. The efficacy of this therapy in tumors without a mutation of this type is not satisfactory. We present a case of a patient with advanced adenocarcinoma of the lung, which was treated with erlotinib. This treatment allowed for the maintenance of stable disease for 31 months while maintaining a good quality of life and continue working.

Key words: lung cancer, targeted therapy, erlotinib, EGFR

Onkol. Prak. Klin. 2014; 10, supl. G, G61–G66

Onkologia w Praktyce Klinicznej
2014, tom 10, supl. G, G61–G66
Copyright © 2014 Via Medica
ISSN 1734-3542
www.opk.viamedica.pl

Wstęp

Rak płuca wciąż stanowi główną przyczynę zgonów z powodu nowotworów złośliwych zarówno w Polsce, jak i na świecie [1, 2]. Pomimo postępu w metodach diagnostycznych, w tym szczególnie obrazowych i endoskopowych, jaki dokonał się w ostatnich latach, nadal w większości przypadków raka płuca wykrywa się nadal dopiero w stadium zaawansowanym, w którym możliwy jest jedynie leczenie paliatywne. Nawroty raka płuca

często występują również u chorych poddanych pierwotnie radykalnej terapii. Leczenie zaawansowanego raka płuca jest trudne, a chemioterapia oparta na cisplatynie wiąże się z relatywnie dużym dyskomfortem dla pacjenta związanym ze skutkami ubocznymi. Nowe możliwości w terapii farmakologicznej raka płuca pojawiły się po wprowadzeniu terapii ukierunkowanej molekularnie. Te wybiórcze leki dają jednocześnie możliwość indywidualizacji terapii w zależności od cech molekularnych guza.

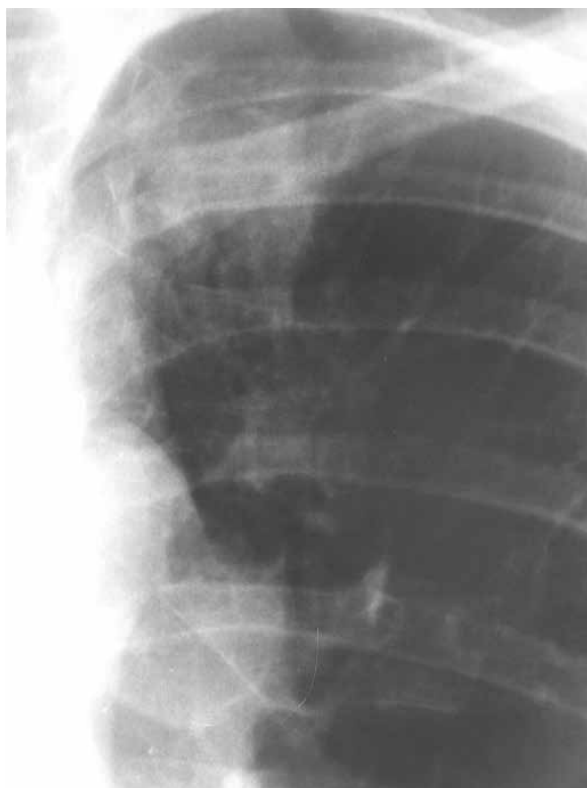Erlotynib był pierwszym lekiem ukierunkowanym molekularnie, wprowadzonym do terapii raka płuca w Polsce. Mechanizm działania erlotynibu polega na odwracalnym blokowaniu wewnątrzkomórkowej domeny receptora dla naskórkowego czynnika wzrostu (EGFR, *epidermal growth factor receptor*). Zablokowanie funkcji receptora EGFR odcina komórkę nowotworową od wewnątrzkomórkowych bodźców przekazywanych przez ten receptor, a brak aktywności EGFR wywiera wpływ na regulację najważniejszych procesów komórki nowotworowej, takich jak proliferacja, apoptoza, tworzenie nowych naczyń krwionośnych i zdolność do migracji poprzez zmiany w funkcji szlaków sygnałowych wewnątrz komórki [3]. Wprowadzenie erlotynibu do terapii raka płuca oparto na udowodnieniu jego skuteczności w badaniach klinicznych [4–6]. Ich wyniki wykazały również, że erlotynib ma dobrze zdefiniowany czynnik predykcyjny skuteczności i są nim mutacje aktywujące w genie *EGFR* [4, 5].

Opis przypadku

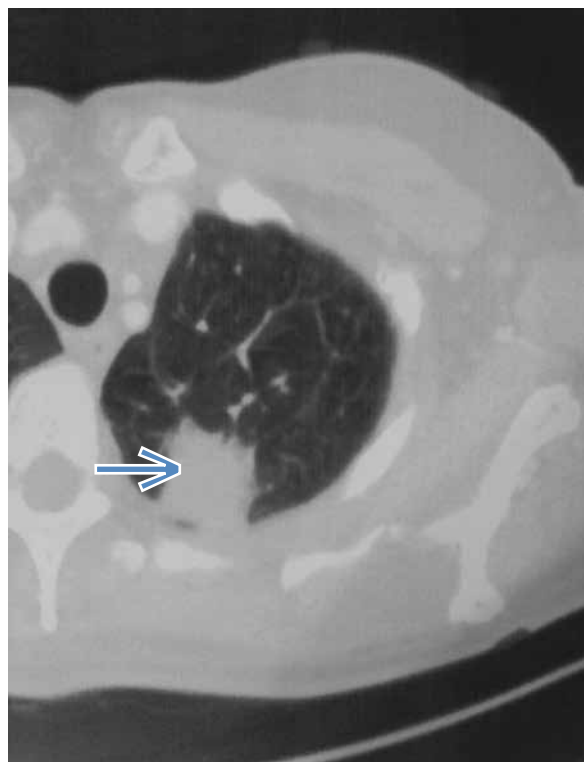
W maju 2010 roku, kobieta w wieku 52 lat, niepaląca papierosów, bez przeszłości chorobowej, zgłosiła się do lekarza rodzinnego z powodu kaszlu, osłabienia i stanów podgorączkowych, powiększenia węzła chłonного szyjnego po stronie prawej. Po leczeniu antybiotykiem

obserwowano poprawę w zakresie objawów klinicznych, nie było regresji wielkości węzła chłonного. W czerwcu 2010 roku wykonano zdjęcie radiologiczne klatki piersiowej (ryc. 1). Na początku sierpnia 2010 roku usunięto węzeł chłonny szyjny prawy i rozpoznano w badaniu histopatologicznym: przerzut do węzła chłonного gruczolakoraka — *adenocarcinoma gelatinosum* (nr badania 413106). W dniu 19. sierpnia wykonano tomografię komputerową (TK) klatki piersiowej, stwierdzając zmianę guzową w szczycie płuca lewego. W segmencie 1./2. płuca lewego widoczna była policykliczna zmiana o wymiarze 2,7 cm × 2,6 cm. Zmiana łączyła się z wnęką płuca lewego. Ponadto w obrębie wnęki widoczna była kolejna zmiana o wymiarze około 2,7 cm × 2,9 cm. W zakresie prawej wnęki płucnej widoczny zauważono pojedynczy węzeł chłonny o średnicy około 1 cm (ryc. 2 i 3).

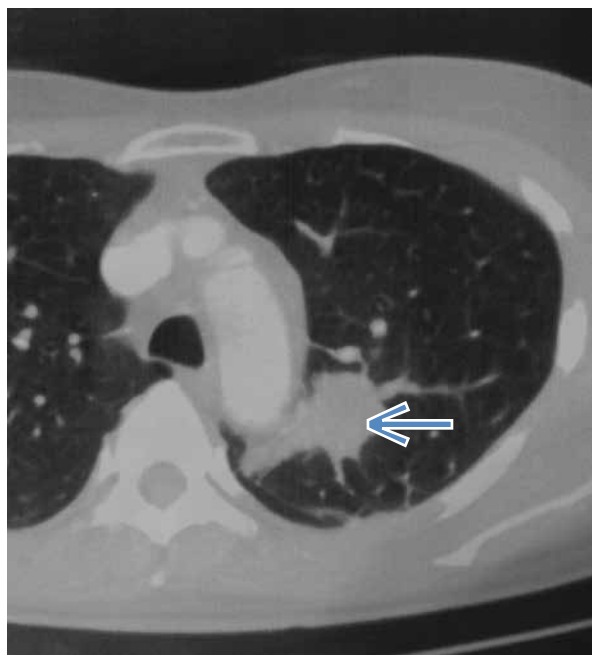Chora została przyjęta do Kliniki Pulmonologii i Nowotworów Płuc UM we Wrocławiu w sierpniu 2010 roku w stanie dość dobrym. W dniu 31 sierpnia 2010 roku wykonano bronchofiberoskopię, stwierdzając obturowane przez ucisk z zewnątrz i o szczelinowatym świetle ujście lewego oskrzela B1–2. Ostroga podziału oskrzeli B1/2 i 3 oraz oskrzela płata górnego były poszerzone. Badanie cytologiczne popłuczyn oskrzelowych nr 10610/5852 z dnia 1 września 2010 roku oraz badanie cytologiczne biopsji szczoteczki nr 10618/5852 z dnia 1 września 2010 potwierdziło rozpoznanie NDRP.



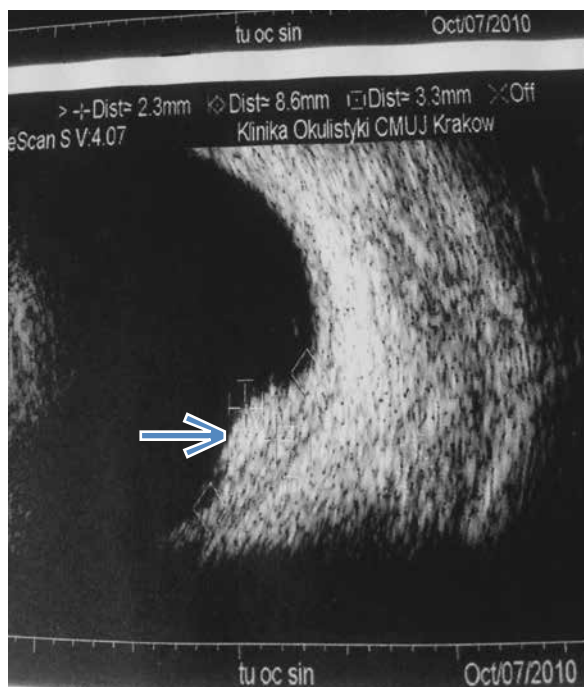
Rycina 1. Zdjęcie radiologiczne klatki piersiowej (czerwiec 2010)



Rycina 2. Obraz tomografii komputerowej klatki piersiowej. Guz o średnicy 2,7 cm (sierpień 2010)



Rycina 3. Obraz tomografii komputerowej klatki piersiowej. Guz o średnicy 2,9 cm (sierpień 2010)



Rycina 4. Guz — oko lewe (październik 2010)

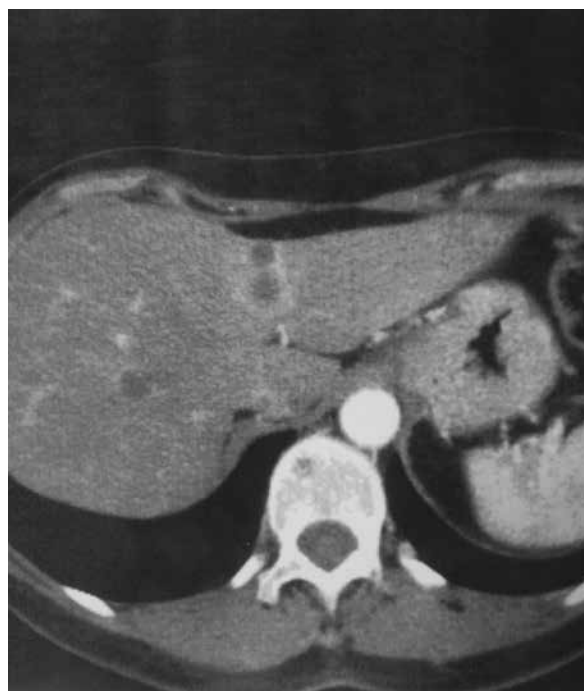Pacjentka nie kwalifikowała się do zabiegu operacyjnego w związku z zaawansowaniem procesu nowotworowego T4N3M1. W dniu 8 września 2010 roku rozpoczęto chemioterapię cislpatyną z winorelbina. Podano tylko 3 cykle ze względu na poważne powikłania zagrażające życiu: leukopenię, agranulocytozę wymagającą podania czynników wzrostu, niedokrwistość z koniecznością przetoczenia koncentratu krwinek czerwonych.

We wrześniu 2010 roku chora zgłosiła pogorszenie widzenia, wykonano badanie ultrasonograficzne (USG) gałek ocznych, stwierdzając w lewej gałce ocznej na tylnej ścianie ulegającą wzmocnieniu kontrastowemu strukturę 7 × 3 mm, szeroką podstawą zwróconą do ściany gałki (ryc. 4). Chorą zakwalifikowano do przezrzenicznej termoterapii.

W październiku 2010 roku wykonano badanie genetyczne, oznaczenie mutacji nr 97/102010. Wykryto mutację L858R w eksonie 21.

Aby uzyskać ocenę odpowiedzi na chemioterapię w dniu 29 listopada 2010 wykonano tomografię komputerową (TK) klatki piersiowej z objęciem nadbrzusza, stwierdzając progresję choroby. W górnym biegunie wnęki lewego płuca uwidoczniło miękko-kankową masę nowotworową o nieregularnym kształcie i wymiarach 6,0 × 3,8 × 4,6 cm. W obu płatach wątroby stwierdzono ogniska przerzutowe (≥ 8) wielkości do 1,8 cm (ryc. 5).

W listopadzie 2010 roku w kontrolnych badaniach okulistycznych, po zabiegu przezrzenicznej termoterapii nadal utrzymywały się guzy wewnątrzgałkowe o charak-



Rycina 5. Liczne zmiany w wątrobie (listopad 2010)

terze przerzutów do naczyńówki oka lewego. U chorej wstępnie zaplanowano brachyterapię w zakresie lewej gałki ocznej (ryc. 6).

Po uzyskaniu dodatnich wyników mutacji genetycznych pacjentkę zakwalifikowano do terapii celowanej.

Leczenie rozpoczęto 1 grudnia 2010 roku preparatem zawierającym erlotynib — 1 tabletka po 150 mg dziennie. Chora bardzo dobrze tolerowała leczenie. Pojawiła się jedynie miernie nasiloną wysypką skóry twarzy i tułowia.

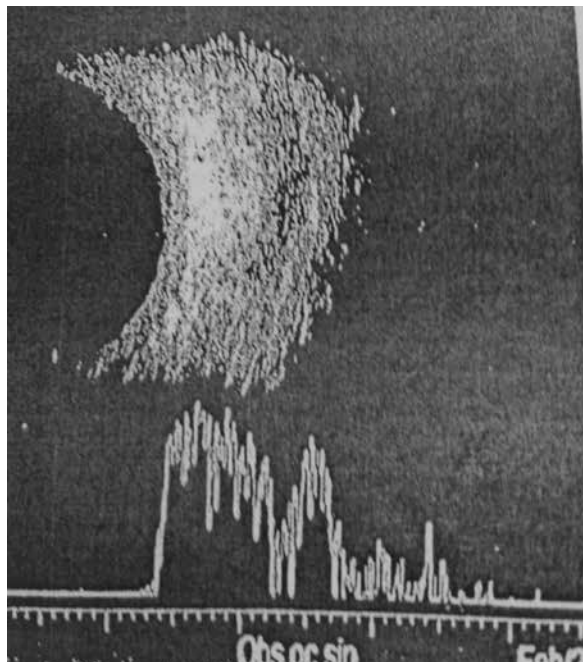
W lutym 2011 roku w kontrolnym badaniu okulistycznym obserwowano całkowite ustąpienie zmian. Chora nie wymagała brachyterapii (ryc. 7). Ustąpiły również przerzuty w wątrobie (ryc. 8) oraz stwierdzono częściową regresję zmian płuc (ryc. 9).

Chora spełniła kryteria częściowej regresji, a potem od lutego 2011 roku — stabilizacji choroby według kryteriów *Response Evaluation Criteria in Solid Tumours* (RECIST).

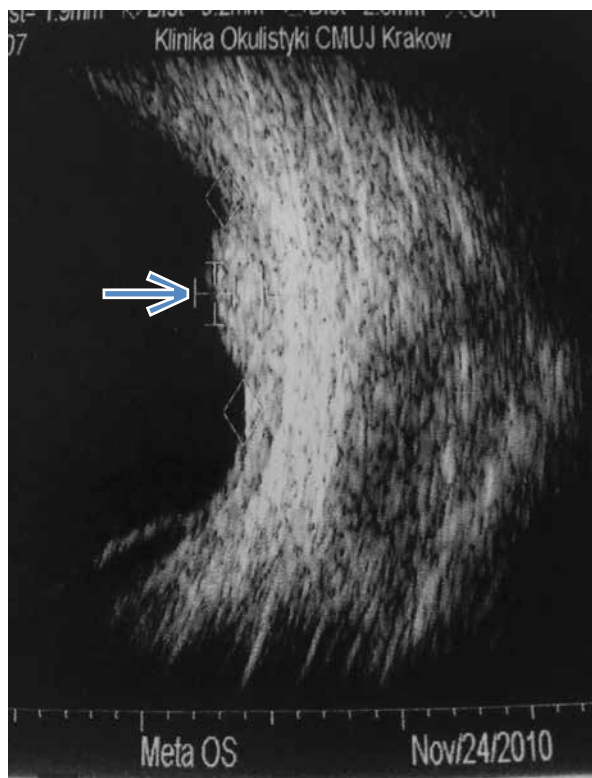
W lipcu 2013 roku u pacjentki pojawiły się bóle głowy, wykonano rezonans magnetyczny (MR), stwierdzając przerzuty do mózgu i tym samym progresję choroby. Stwierdzono zmiany guzowate bocznej części prawej półkuli mózdzku o wymiarach $2,5 \times 2,6 \times 2,0$ cm (ryc. 10), w robaku mózdzku o wymiarach $1,8 \times 1,7 \times 2,4$ cm, powodujące niewielkie zwężenie zbiornika okalającego, w szyszynce o wymiarach $1,5 \times 1,3 \times 1,5$ cm, powodujące zwężenie ujścia komory III do wodociągu mózgu oraz liczne drobne zmiany wielkości do 0,7 cm.

Po 31 miesiącach zakończono leczenie erlotynibem. Przez cały okres leczenia chora pracowała zawodowo, przy pełnym komforcie życia. Objawy uboczne leczenia

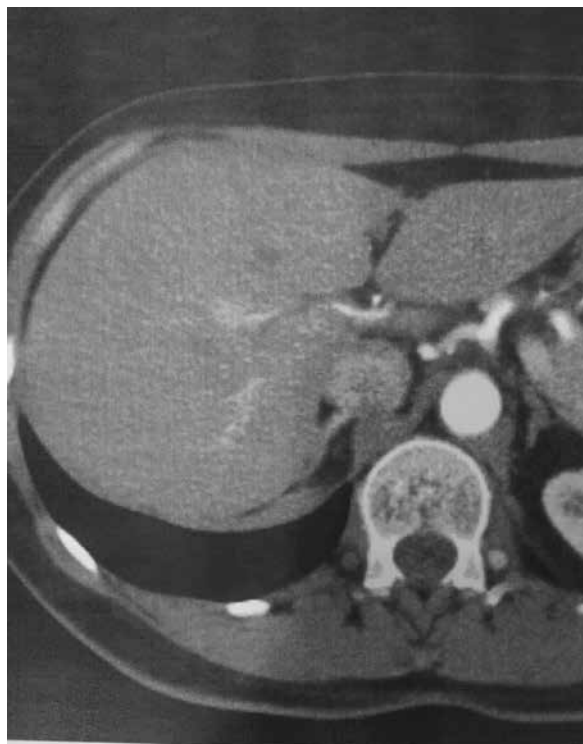były nieznaczne w postaci słabo nasilonej wysypki skóry twarzy i tułowia.



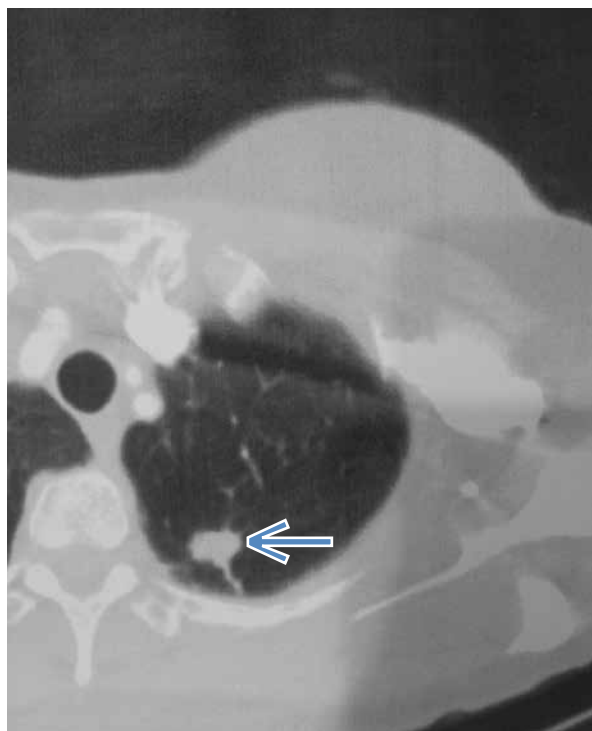Rycina 7. Całkowita regresja zmian w oku lewym (luty 2011)



Rycina 6. Guz lewej gałki ocznej. Inna lokalizacja (listopad 2010)



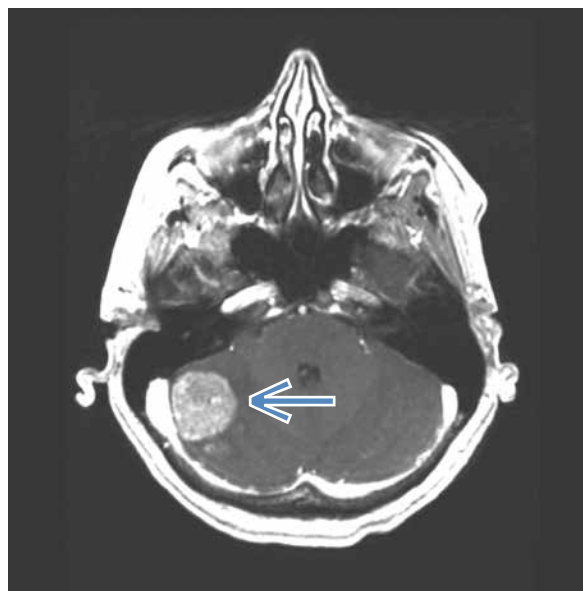
Rycina 8. Prawie całkowita regresja zmian w wątrobie (luty 2011)



Rycina 9. Częściowa regresja zmiany szczytu płuca lewego 1,4 cm. Całkowita regresja zmiany okolicy wnęki lewej (luty 2011)

Omówienie

U przedstawionej w pracy pacjentki rozpoznano raka płuca po 3 miesiącach od wystąpienia pierwszego objawu, jakim było powiększenie węzła chłonno- szczy. Objaw ten świadczył o zaawansowanym, nieoperacyjnym stadium raka płuca, pomimo że pacjentka miała jedynie przejściowe objawy przeziębieniowe i była w dobrym stanie ogólnym. Wkrótce po ustaleniu rozpoznania raka płuca ujawniły się przerzuty do gałki ocznej. Rak płuca i rak piersi to najczęstsze nowotwory przerzutowe gałki ocznej [7]. U chorej zastosowano przezręczniczną termoterapię, która ma potwierdzoną skuteczność w leczeniu guzów przerzutowych oka [8]. Leczenie systemowe pacjentki oparto na chemioterapii cisplatiną i winorelbina, jednak terapia wiązała się z zagrażającymi życiu powikłaniami, a równocześnie, już w trakcie tego leczenia, wystąpiła progresja raka. Zdecydowano więc o przerwaniu chemioterapii. Biorąc pod uwagę cechy kliniczne chorej: kobieta, niepaląca i typ histologiczny gruczolakoraka zdecydowano o wykonaniu badania mutacji w genie *EGFR* komórek raka, które okazały się dodatnie. Badanie wykonano z materiału tkankowego przerzutowego węzła chłonno- go. Jak wynika z doświadczeń Olszewskiego i wsp. dobór materiału tkankowego ma duże znaczenie w uzyskaniu wiarygodnego wyniku badania, przy czym szczególnie



Rycina 10. Zmiana prawej półkuli mózdzku widoczna w rezonansie magnetycznym (lipiec 2013)

ważna jest zawartość właściwej ilości komórek nowotworowych niezbędnej do pozyskania odpowiedniej ilości DNA do badań [9]. W tym aspekcie celowa jest konsultacja patologiczna materiału przeznaczonego do analizy DNA. U omawianej chorej zastosowanie erlotynibu pozwoliło na uzyskanie długiego w porównaniu z chemioterapią, bo trwającego 31 miesięcy czasu do progresji choroby. Jest to znacząco więcej niż w badaniu BR-21, w którym czas ten wynosił średnio 2,2 miesiąca. W badaniu BR-21 leczenie erlotynibem prowadzono w populacji niewyselekcjonowanej pod względem obecności mutacji. Zbliżony czas do progresji pacjentów z mutacją *EGFR* leczonych erlotynibem zaobserwowali Fila i wsp. [10]. Co więcej, w ostatnim czasie pojawiły się również doniesienia o skuteczności leczenia erlotynibem w drugiej linii pacjentów z asymptomatycznymi przerzutami do mózgu [11]. Niestety w przypadku opisywanej chorej przerzuty do mózgu ujawniły się podczas leczenia erlotynibem, wobec czego zdecydowano o przerwaniu leczenia celowanego. Należy podkreślić, że pacjentka dobrze tolerowała leczenie. Umożliwiło ono znaczące wydłużenie czasu do progresji choroby mimo niepowodzenia pierwszej linii leczenia. Podczas terapii erlotynibem pacjentka zachowała normalny tryb życia i była zdolna do aktywności zawodowej.

Piśmiennictwo

1. Didkowska J., Wojciechowska U. Zachorowania i zgony na nowotwory złośliwe w Polsce. Krajowy Rejestr Nowotworów, Centrum Onkologii — Instytut im. Marii Skłodowskiej-Curie. <http://onkologia.org.pl/k/epidemiologia>.

2. <http://www.cancerresearchuk.org/cancer-info/cancerstats/key-facts/lung-cancer/>.
3. Cheng L., Alexander R.E., MacLennan G.T. i wsp. Molecular pathology of lung cancer: key to personalized medicine. *Mod. Pathol.* 2012; 25: 347–369.
4. Zhou C., Wu Y.-L., Chen G. i wsp. Erlotinib versus chemotherapy as first-line treatment for patients with advanced EGFR mutation-positive non-small-cell lung cancer (OPTIMAL, CTONG-0802): a multicentre, open-label, randomized, phase 3 study. *Lancet Oncol.* 2011; 12: 735–742.
5. Rosell R., Carcereny E., Gervais R. i wsp. Erlotinib versus standard chemotherapy as first-line treatment for European patients with advanced EGFR mutation-positive non-small-cell lung cancer (EURTAC): a multicentre, open-label, randomized phase 3 trial. *Lancet Oncol.* 2012; 13: 239–246.
6. Capuzzo F., Ciuleanu T., Stelmakh L. i wsp. Erlotinib as a maintenance treatment in advanced non-small-cell lung cancer: a multicentre, randomised, placebo-controlled phase 3 study. *Lancet Oncol.* 2010; 11: 521–529.
7. <https://www.eyecancer.com/conditions/4/choroidal-metastasis>.
8. Romanowska-Dixon B., Kowal J., Pogrzebielski A., Markiewicz A. Przewężniczna termoterapia (TTT) w leczeniu nowotworów przerzutowych rosnących w naczyniówce. *Klinika Oczna* 2011; 4–6: 132.
9. Olszewski W., Olszewski W. Rola patomorfologa w doborze terapii ukierunkowanej na receptor czynnika wzrostu naskórka (EGFR) u chorych na nowotwory. *Onkol. Prak. Klin.* 2010; 6, 5: 228–235.
10. Fiala O., Pesek M., Finek J. i wsp. Second line treatment advanced non-small cell lung cancer (NSCLC): comparison of efficacy of erlotinib and chemotherapy. *Neoplasma* 2013; 60: 129–134.
11. Wu Y.L., Zhou C., Cheng Y. i wsp. Erlotinib as second-line treatment in patients with advanced non-small-cell lung cancer and asymptomatic brain metastases: a phase II study (CTONG-0803). *Ann. Oncol.* 2013; 24: 993–999.

Komentarz

Dariusz M. Kowalski

Odwracalne inhibitory kinazy tyrozynowej EGFR (TKI) erlotynib i gefitynib umożliwiają leczenie chorych z niedrobnokomórkowym rakiem płuca z mutacją aktywującą *EGFR* w pierwszej i drugiej linii leczenia systemowego. Skuteczność TKI stosowanych w pierwszej linii leczenia pod postacią poprawy jakości życia, większego odsetka odpowiedzi terapeutycznych i wydłużenia czasu wolnego od progresji choroby (PFS) została udowodniona w badaniach III fazy z losowym

doborem chorych i metaanaliz. Stosowanie tej grupy leków w drugiej linii leczenia nie ma już tak mocnych podstaw badawczych, a rezultaty badań randomizowanych nie są jednoznaczne. Wynika to w głównej mierze z nieprawidłowej konstrukcji badań i stosowania TKI w populacjach bez doboru molekularnego. W badaniu ICOGEN opublikowanym w 2013 roku porównującym ikotynib wobec gefitynibu w drugiej linii leczenia wykazano tożsamą efektywność obu leków. Wartością dodaną badania była analiza chorych z obecną mutacją aktywującą *EGFR* — tylko ta grupa chorych odniosła korzyść z leczenia TKI w drugiej linii.