

Jacek Kryński¹, Grażyna G. Kamińska², Grażyna Kamińska-Winciorek³

¹Klinika Nowotworów Układu Pokarmowego, Centrum Onkologii — Instytut im. M. Skłodowskiej-Curie

²Niepubliczny Zakład Opieki Zdrowotnej „Dermatologia” w Białymstoku

³Katedra i Klinika Dermatologii Śląskiego Uniwersytetu Medycznego w Katowicach

Leczenie reakcji skórnych występujących podczas terapii inhibitorami receptora nabłonkowego czynnika wzrostu u pacjentów z rakiem jelita grubego

The management of skin reactions during epidermal growth factor receptor inhibitors in patients with colorectal cancer

Adres do korespondencji:

Dr med. Jacek Kryński

Klinika Nowotworów Układu Pokarmowego

Centrum Onkologii — Instytut

im. M. Skłodowskiej-Curie

ul. Roentgena 5, 02-781 Warszawa

e-mail: jacek_krynski@wp.pl

STRESZCZENIE

Receptor nabłonkowego czynnika wzrostu (EGFR) jest śród błonową glikoproteiną wykazującą ekspresję w wielu komórkach pochodzenia nabłonkowego.

Stosowanie inhibitorów EGFR wiąże się z występowaniem różnorodnych działań niepożądanych, w tym najczęstszych z nich, reakcji skórnych (tzw. toksyczności skórnej), pojawiających się u ponad połowy leczonych pacjentów — nasilenie jest często powodem redukcji dawki leku bądź nawet przerwania leczenia. Ze względu na istniejący związek między odpowiedzią na leczenie inhibitorami EGFR, wyrażoną przeżyciem wolnym od progresji lub całkowitym przeżyciem a reakcjami skórnymi, obecnie zaleca się raczej leczenie i łagodzenie reakcji skórnych niż redukcję dawek czy przerywanie terapii inhibitorami EGFR.

Istnieją jedynie nieliczne dane pochodzące z badań klinicznych, stąd potrzeba zebrania i usystematyzowania informacji dotyczących praktycznego postępowania w przypadku wystąpienia skórnych działań niepożądanych. Zawarte w pracy informacje mogą być przydatne w codziennej praktyce klinicznej i ułatwić podejmowanie decyzji dotyczących zarówno zapobiegania, leczenia i łagodzenia zmian skórnych, jak i samego leczenia inhibitorami EGFR. Skuteczne leczenie objawów skórnych zapewnia odpowiednie dawkowanie leku oraz jakość życia chorego.

Słowa kluczowe: rak jelita grubego z przerzutami, toksyczność skórna, inhibitory EGFR, panitumumab

ABSTRACT

The epidermal growth factor receptor (EGFR) is a transmembrane glycoprotein expressed by a number of cell types of epithelial origin.

The use of EGFR inhibitors is associated with various adverse effects, including the most common ones: skin reactions (the so-called skin toxicity) developing in over half of the treated patients.

Their intensification is often the reason for drug dose reduction or even treatment discontinuance.

In view of the existing relationship between the response to treatment with EGFR inhibitors, expressed as progression-free survival or overall survival, and the skin reactions, it is currently recommended to opt for managing and alleviating the skin reactions rather than for reducing the drug dose or discontinuing the therapy with EGFR inhibitors.

There is available only a limited amount of data from clinical trials on this issue, hence the need to collate and systematise the information concerning the practical approach to adverse effects involving skin.

The data contained in this publication may prove useful in everyday clinical practice and facilitate the decision-making as regards the prevention, treatment and alleviation of skin lesions, as well as the therapeutic approach with the use of EGFR inhibitors itself. An effective treatment of skin symptoms ensures appropriate drug dosage and adequate quality of life of the patient.

Key words: metastatic colorectal cancer, skin toxicity, EGFR inhibitors, panitumumab

Onkol. Prak. Klin. 2010; 6, 6: 318–332

Wstęp

Receptor nabłonkowego czynnika wzrostu (EGFR, *epidermal growth factor receptor*) jest śródbłonową glikoproteiną wykazującą ekspresję w wielu komórkach pochodzenia nabłonkowego, takich jak warstwa nabłonkowa skóry, gruczoły łojowe czy nabłonek mieszków włosowych [1]. W wielu guzach litych, w tym w większości nowotworów przewodu pokarmowego, EGFR wykazuje nadekspresję [2]. Zaburzenie regulacji EGFR może prowadzić do niekontrolowanego wzrostu komórki, proliferacji, angiogenezy i wiąże się z gorszym przeżyciem, co wyraża się zwiększonym potencjałem przerzutowania i krótszymi czasami przeżycia [3]. Receptor EGFR jest zatem bardzo dobrym celem terapii przeciwnowotworowej.

Stosowanie inhibitorów EGFR wiąże się z występowaniem różnorodnych działań niepożądanych, w tym najczęstszych z nich — reakcji skórnych (tzw. toksyczności skórnej), pojawiających się u ponad połowy leczonych pacjentów [4]. Wysypka skórna o różnym stopniu nasilenia jest bardzo częstym działaniem niepożądanym mogącym towarzyszyć leczeniu z zastosowaniem przeciwciał monoklonalnych hamujących drogę przekazywania sygnału z blokadą receptora dla EGF. Dotyczy to zarówno inhibitorów EGFR wiążących się z jego zewnątrzkomórkową domeną, takich jak panitumumab czy cetuksymab, czy też inhibitorów kinazy tyrozynowej EGFR, jak erlotynib czy gefitynib stosowanych w leczeniu raka płuca.

Wystąpienie wysypki skórnej wywołanej leczeniem raka jelita grubego inhibitorami EGFR (panitumumab i cetuksymab) wykazuje związek ze stopniem odpowiedzi na leczenie i wydłużeniem czasu przeżycia [5–9]. Jej nasilenie jest często powodem redukcji dawki leku bądź nawet przerwania leczenia. Ze względu na wspomniany powyżej związek między odpowiedzią na leczenie inhibitorami EGFR wyrażoną przeżyciem wolnym od progresji lub całkowitym przeżyciem a reakcjami skórnymi obecnie zaleca się raczej leczenie i łagodzenie reakcji skórnych niż redukcję dawek czy przerywanie terapii inhibitorami EGFR. Dlatego też wzrasta waga znajomości etiopatogenezy zmian skórnych oraz różnych, często bardzo odmiennych, obrazów klinicznych toksyczności oraz sposobów ich leczenia.

Przedstawione w pracy sugestie dotyczące leczenia reakcji skórnych występujących podczas terapii inhibi-

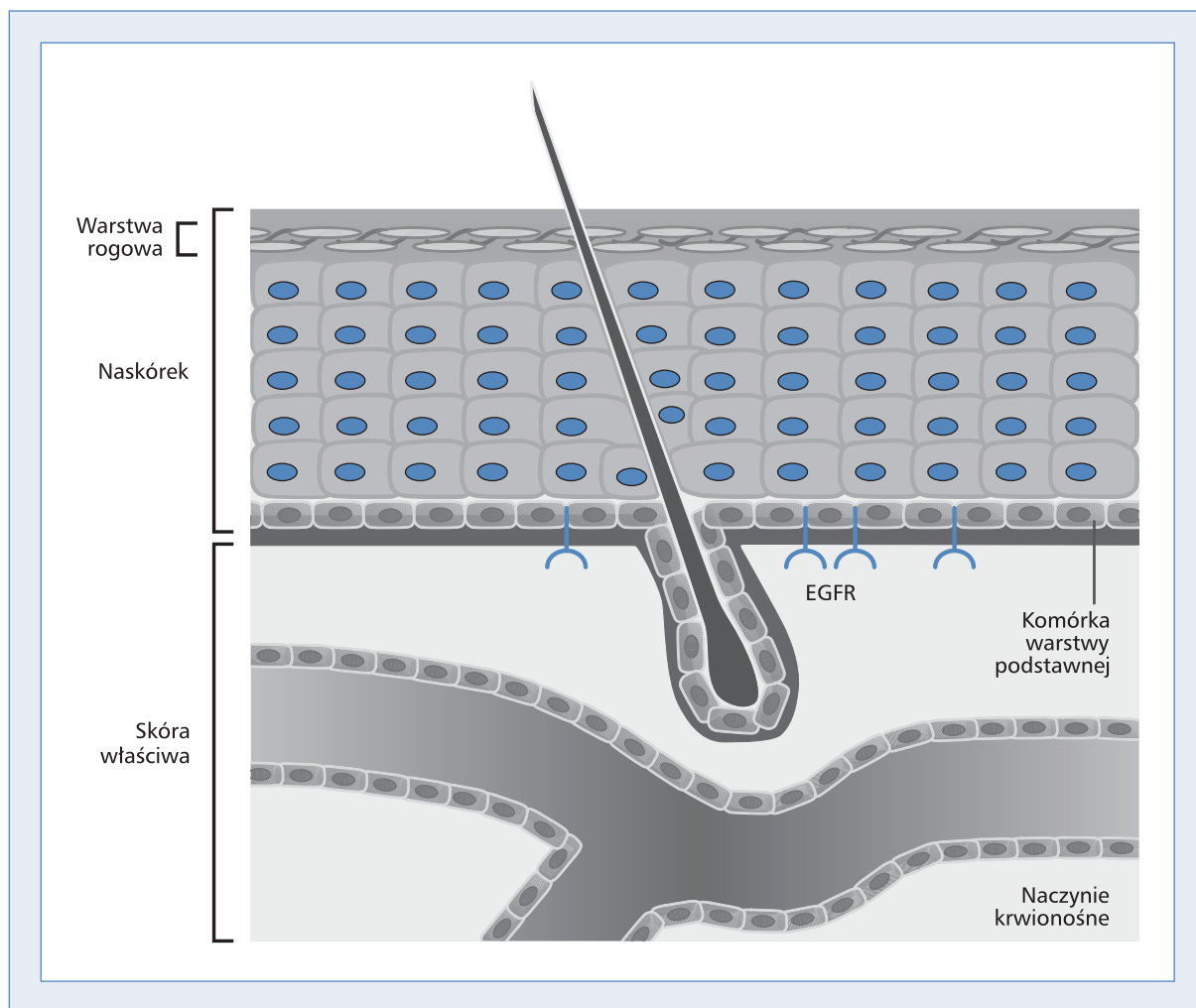
torami receptora nabłonkowego czynnika wzrostu są efektem współpracy polskich lekarzy onkologów i dermatologów w ramach grupy eksperckiej.

Patofizjologia i kliniczna manifestacja zmian skórnych wywołanych inhibitorami EGFR

Receptor nabłonkowego czynnika wzrostu (EGFR) jest śródbłonową glikoproteiną, wykazującą ekspresję w wielu komórkach pochodzenia nabłonkowego, takich jak warstwa nabłonkowa skóry, gruczoły łojowe czy nabłonek mieszków włosowych. Receptor odgrywa ważną rolę w utrzymaniu prawidłowej funkcji skóry, bierze udział we wzroście komórki, jej różnicowaniu i proliferacji, a także w ochronie przed promieniowaniem UV, hamowaniu procesów zapalnych i przyspieszeniu procesu gojenia ran. Receptor składa się z zewnątrzkomórkowej domeny wiążącej ligand, części śródbłonowej oraz wewnątrzkomórkowej domeny kinazy tyrozynowej [1] (ryc. 1).

W wielu guzach litych, w tym w większości przypadków raka jelita grubego, EGFR wykazuje ekspresję. Zaburzenie regulacji EGFR może prowadzić do niekontrolowanego wzrostu komórki, proliferacji, angiogenezy i wiąże się z gorszym przeżyciem, co wyraża się zwiększonym potencjałem przerzutowania i krótszymi czasami przeżycia [3]. Jest to zatem bardzo dobry cel terapii przeciwnowotworowej.

Stosowane dotychczas w leczeniu przerzutowego raka jelita grubego inhibitory EGFR to panitumumab — będący całkowicie ludzkim przeciwciałem monoklonalnym klasy IgG2 oraz cetuksymab — chimeryczne, zawierające białko ludzkie i mysie, przeciwciało monoklonalne klasy IgG1. Oba leki podaje się dożylnie. Poprzez wiązanie się z zewnątrzkomórkową domeną receptora blokują one miejsce wiązania liganda i fosforylację tyrozyny, hamując tym inicjowaną przez receptor kaskadę sygnałów wewnątrzkomórkowych. Każdy z leków może powodować specyficzne reakcje skórne, które pojawiają się w różnym okresie leczenia, o zmiennej częstotliwości występowania i różnym nasileniu. Nie istnieją dane umożliwiające bezpośrednie porównanie częstotliwości i stopnia nasilenia reakcji skórnych w zależności od



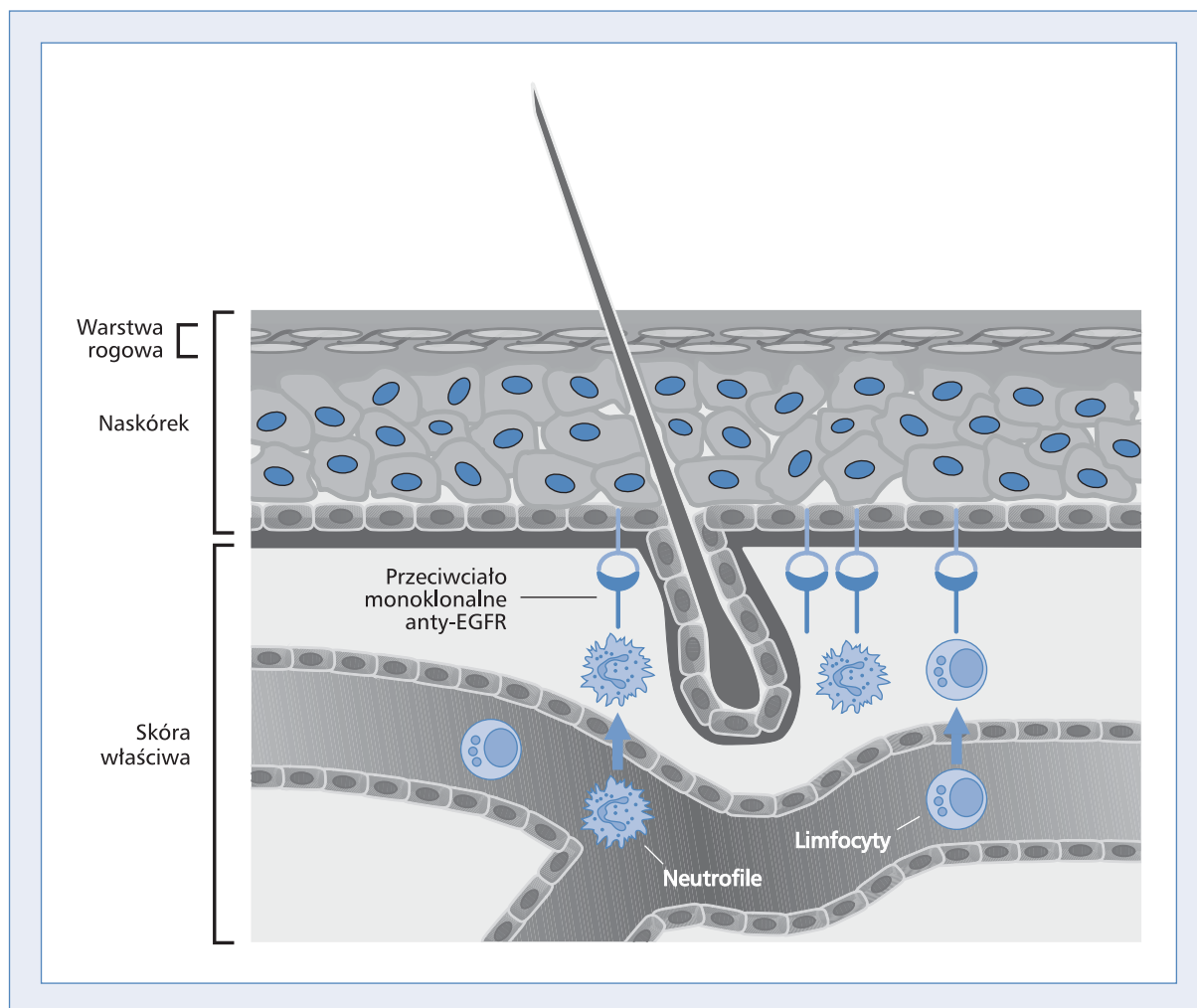
Rycina 1. Ekspresja EGFR i rola w skórze. Zmodyfikowane na podstawie [10]

Figure 1. EGFR expression and role in the skin. Modified from [10]

rodzaju stosowanego przeciwciała i nie udowodniono zależności pomiędzy rodzajem przeciwciała monoklonalnego a nasileniem zmian skórnych. Obydwa preparaty stosuje się w leczeniu raka jelita grubego i odbytnicy wykazującego ekspresję EGFR i brak mutacji genu *KRAS*. Występujące podczas stosowania obu leków działania niepożądane obejmują najczęściej reakcje skórne: wysypkę trądzikopodobną, suchość skóry, łuszczenie, świąd, wrzodziejące zmiany zapalne wokół paznokci, zapalenie błon śluzowych, zapalenie dziąseł, reakcje uczuleniowe, zmiany okołopowiekowe (np. trichomegalia — wzmożony wzrost rzęs), nadmierne owłosienie w obrębie skóry twarzy, łysienie, nadżerki i rozpadliny skórne, rumień skóry dłoni i stóp, przebarwienia skórne, teleangiektazje oraz ziarniniaka ropotwórczego.

Reakcje skórne są najczęściej występującym objawem ubocznym. Towarzyszące im ból, świąd oraz

niepokój związany z wyglądem zewnętrznym mogą negatywnie wpływać na jakość życia chorego. Choć dotychczas dokładnie nie poznano mechanizmu powstawania wysypki skórnej, uważa się, że leczenie inhibitorami EGFR znosi ekspresję EGFR i MAPK w keratynocytach warstwy podstawnej i zwiększa zarazem ekspresję czynników odpowiedzialnych za przedwczesne różnicowanie komórek i zatrzymanie ich wzrostu (p27, KRT1, STAT3) [10]. Następuje zahamowanie migracji i promocja adhezji, co uniemożliwia prawidłową migrację keratynocytów z warstwy podstawnej do warstwy zrogowaciałej niezbędnej do ich prawidłowego dojrzewania (ryc. 2). Efektem tego procesu jest wzrost ekspresji genów pobudzających procesy zapalne i apoptozę oraz zablokowanie mieszków włosowych, a w następstwie ich „rozerwanie”. Powoduje to ściężenie naskórka i zwiększenie jego przepuszczalności oraz ściężenie warstwy zrogo-



Rycina 2. Skutki inhibicji EGFR w skórze. Zmodyfikowane na podstawie [10]

Figure 2. Consequences of EGFR inhibition in the skin. Modified from [10]

wacialej skóry i upośledzenie jej funkcji jako bariery ochronnej. Zmiany takie ułatwiają wystąpienie wtórnej infekcji bakteryjnej, dalsze uszkodzenie skóry i powstanie charakterystycznych zmian skórnych.

Kaskada molekularnych i komórkowych zdarzeń zapoczątkowana przez zahamowanie receptora EGF skóry jest więc odpowiedzialna za wiele specyficznych objawów klinicznych obserwowanych w trakcie leczenia inhibitorami EGFR. Objawy występujące bezpośrednio po podaniu leku, takie jak uczucie pieczenia z towarzyszącym zaczerwienieniem skóry i obrzękiem, wiążą się z zablokowaniem EGFR w keratynocytach warstwy podstawnej, migracją komórek zapalnych, rozszerzeniem naczyń i ich zwiększoną przepuszczalnością, co z kolei aktywuje włókna nocyceptywne skóry. Upośledzone dojrzewanie i różnicowanie się nieprawidłowych keratynocytów ujawnia się natomiast jako nadmierne rogowacenie skóry.

Klasyfikacja reakcji skórnych

Nasilenie zmian skórnych można podzielić i sklasyfikować według kryteriów *National Cancer Institute Common Terminology Criteria for Adverse Events* (NCI CTCAE) w skali od 1 do 5, gdzie stopień pierwszy odpowiada najłagodniejszemu i najmniej odczuwalnemu dla chorego zmianom skórnym, a stopień trzeci oznacza zmiany pełnoobjawowe i zajmujące duży obszar ciała, co może pogarszać codzienne funkcjonowanie chorych [11]. Kryteria NCI CTCAE dotyczą zwykle działań niepożądanych w badaniach klinicznych i w dużym stopniu opierają się na ocenie rozległości zmian skórnych jako podstawowym kryterium toksyczności. Takie podejście tylko częściowo rozwiązuje problem modyfikacji dawek, gdyż nie uwzględnia lokalizacji oraz tego, że zmiany występują często na małej, ograniczonej powierzchni, są przyczyną częstokroć niewspółmiernych do zajętego

Tabela 1. Proponowana przez MASCC Study Group nowa klasyfikacja reakcji skórnych występujących podczas leczenia inhibitorami EGFR. Na podstawie [13]

Table 1. A classification of skin reactions during treatment with EGFR inhibitors proposed by the MASCC Skin Toxicity Study Group. Based on [13]

Działanie niepożądane	Stopień 1.	Stopień 2.	Stopień 3.	Stopień 4.
Wysypka grudkowo-krostkowa (klasyfikowana indywidualnie dla twarzy, skóry głowy, klatki piersiowej lub pleców)	1A: Grudki lub krostki < 5, LUB 1 obszar, na którym występuje rumień lub obrzęk o wielkości < 1 cm 1B: Grudki lub krostki < 5 LUB 1 obszar, na którym występuje rumień lub obrzęk o wielkości < 1 cm ORAZ ból	2A: Grudki lub krostki 6–20 LUB 2–5 obszarów, na których występuje rumień lub obrzęk o wielkości < 1 cm 2B: Grudki lub krostki 6–20 LUB 2–5 obszarów, na których występuje rumień lub obrzęk o wielkości < 1 cm ORAZ ból, świąd lub wpływ na stan emocjonalny lub funkcjonowanie	3A: Grudki lub krostki > 20 LUB ponad 5 obszarów, na których występuje rumień lub obrzęk o wielkości < 1 cm 3B: Grudki lub krostki > 20 LUB ponad 5 obszarów, na których występuje rumień lub obrzęk o wielkości < 1 cm, ORAZ ból, świąd lub wpływ na stan emocjonalny lub funkcjonowanie	—
Zmiany w obrębie paznokci — płytki paznokciowa	Onycholiza lub bruzydy, którym nie towarzyszy ból	Onycholiza, której towarzyszy łagodny/umiarkowany ból; każda zmiana płytki paznokcia obniżająca sprawność funkcjonalną w skali IADL	Zmiany płytki paznokciowej obniżające sprawność funkcjonalną w skali ADL	—
Zmiany w obrębie paznokci — obrąbek naskórkowy	Uszkodzenie, brak naskórka LUB rumień	Zmiana rumieniowa/drażliwa/bolesna LUB ziarniak ropotwórczy, LUB zmiana pokryta strupami, LUB każde uszkodzenie obrąbka naskórkowego obniżające sprawność funkcjonalną w skali IADL	Ropień okołopaznokciowy LUB zmiany obrąbka naskórkowego obniżające sprawność funkcjonalną w skali ADL	—
Zmiany w obrębie paznokci — koniuszek palca	Kseroza ORAZ/LUB rumień, któremu nie towarzyszy ból	Kseroza ORAZ/LUB rumień, któremu towarzyszy łagodny/umiarkowany ból lub pieczenie, LUB pęknięcia koniuszka palca, LUB każde uszkodzenie koniuszka palca obniżające sprawność funkcjonalną w skali IADL	Uszkodzenia koniuszka palca obniżające sprawność funkcjonalną w skali ADL	—
Rumień	Bezbolesny rumień błednący; rumień obejmujący < 10% powierzchni ciała	Bolesny rumień, błednący; rumień obejmujący 10–30% powierzchni ciała	Bolesny rumień, nieblednący; rumień obejmujący > 30% powierzchni ciała	—

Tabela 1. Proponowana przez MASCC Study Group nowa klasyfikacja reakcji skórnych występujących podczas leczenia inhibitorami EGFR. Na podstawie [13] — kontynuacja
Table 1. A classification of skin reactions during treatment with EGFR inhibitors proposed by the MASCC Skin Toxicity Study Group. Based on [13] — continuation

Działanie niepożądane	Stopień 1.	Stopień 2.	Stopień 3.	Stopień 4.
Świąd	Lagodny LUB zlokalizowany, sporadyczny, niewymagający leczenia	2A: Umiarkowany zlokalizowany LUB rozległy sporadyczny ORAZ wymagający leczenia 2B: Umiarkowany zlokalizowany LUB rozległy stały ORAZ wymagający leczenia	Silny, rozległy stały ORAZ zakłócający sen	—
Kseroza	Zmiany złuszczeniowe obejmujące < 10% powierzchni ciała; BRAK rumienia/świądu/wplywu na stan emocjonalny lub sprawność	2A: Zmiany złuszczeniowe obejmujące 10–30% powierzchni ciała + świąd LUB wpływ na stan emocjonalny lub sprawność 2B: Zmiany złuszczeniowe obejmujące 10–30% powierzchni ciała ORAZ wpływ na stan emocjonalny lub sprawność + rumień	3A: Zmiany złuszczeniowe obejmujące > 30% powierzchni ciała ORAZ świąd, ORAZ rumień, ORAZ wpływ na stan emocjonalny lub sprawność, ORAZ uszkodzenia/pęknięcia 3B: Zmiany złuszczeniowe obejmujące > 30% powierzchni ciała ORAZ świąd, ORAZ rumień, ORAZ wpływ na stan emocjonalny lub sprawność, ORAZ uszkodzenia/pęknięcia + oznaki nadkażenia	—
Zmiany w obrębie włosów: utrata włosów lub łysienie	Utrata włosów terminalnych (< 50% normy u danej osoby), która może, choć nie musi, być zauważalna dla osób postronnych, lecz wiąże się z nasilonym wypadaniem i ogólnym wrażeniem zmniejszonej objętości; możliwa do zamaskowania poprzez zmianę fryzury, nie wymaga peruki	2A: Utrata włosów związana z wyraźnie nasilonym wypadaniem włosów i utrata 50–74% włosów w odniesieniu do normy u danej osoby; utrata włosów jest zauważalna dla osób postronnych, może być trudna do zamaskowania zmianą fryzury i może wymagać peruki 2B: Znaczna utrata co najmniej 75% włosów w odniesieniu do normy u danej osoby, możliwa do zamaskowania tylko za pomocą pełnej peruki LUB nowa bliznowata utrata włosów udokumentowana przez biopsję, obejmująca co najmniej 5% powierzchni skóry głowy; może mieć wpływ na funkcjonowanie w sytuacjach społecznych, osobistych lub zawodowych		—

Tabela 1. Proponowana przez MASCC Study Group nowa klasyfikacja reakcji skórnych występujących podczas leczenia inhibitorami EGFR. Na podstawie [13] — kontynuacja
Table 1. A classification of skin reactions during treatment with EGFR inhibitors proposed by the MASCC Skin Toxicity Study Group. Based on [13] — continuation

Działanie niepożądane	Stopień 1.	Stopień 2.	Stopień 3.	Stopień 4.
Zmiany w obrębie włosów: zakłócenie prawidłowego wzrostu (wyszczególnić): owłosienie twarzy (ogólne, nie tylko w obszarach brody i wąsów u mężczyzn), rzęsy, brwi, owłosienie ciała, broda i wąsy	Pewne zakłócenia wzrostu, które nie wywołują objawów i nie wymagają leczenia	2A: Zakłócenia wzrostu wielu włosów na danym obszarze powodujące dyskomfort lub objawy, które mogą wymagać usunięcia pojedynczych włosów 2B: Zakłócenia wzrostu większości włosów na danym obszarze z objawami lub wynikającymi z nich problemami, które wymagają usunięcia wielu włosów	—	—
Zmiany w obrębie włosów: zmiany nasilone (wyszczególnić): owłosienie twarzy (ogólne, nie tylko w obszarach brody i wąsów u mężczyzn), rzęsy, brwi, owłosienie ciała, broda i wąsy	Zwiększenie długości, grubości i/lub gęstości włosów, możliwe do zamaskowania poprzez okresowe golenie, rozjaśnianie lub usuwanie pojedynczych włosów	2A: Zwiększenie długości, grubości i/lub gęstości włosów, bardzo zauważalne i wymagające regularnego golenia lub usuwania włosów; może powodować łagodne objawy związane z nadmiernym wzrostem włosów 2B: Znaczące zwiększenie długości, grubości i/lub gęstości włosów, wymagające częstego golenia albo zniszczenia włosów; może powodować objawy związane z nadmiernym wzrostem włosów; brak usuwania włosów powoduje niezdolność do normalnego funkcjonowania w sytuacjach społecznych, osobistych lub zawodowych	—	—
Zaczerwienienie	1A: Twarz LUB klatka piersiowa; bezobjawowe, przemijające 1B: Różne obszary; bezobjawowe, stałe	2A: Objawowe na twarzy lub klatce piersiowej; przemijające 2B: Objawowe na twarzy lub klatce piersiowej; stałe	3A: Objawowe na twarzy i klatce piersiowej; przemijające 3B: Objawowe i stałe na twarzy i klatce piersiowej	—

Tabela 1. Proponowana przez MASCC Study Group nowa klasyfikacja reakcji skórnych występujących podczas leczenia inhibitorami EGFR. Na podstawie [13] — kontynuacja
Table 1. A classification of skin reactions during treatment with EGFR inhibitors proposed by the MASCC Skin Toxicity Study Group. Based on [13] — continuation

Działanie niepożądane	Stopień 1.	Stopień 2.	Stopień 3.	Stopień 4.
Teleangiektazja	Jeden obszar (średnica < 1 cm); BRAK wpływu na stan emocjonalny lub funkcjonowanie	2A: 2–5 obszarów (średnica 1 cm); BRAK wpływu na stan emocjonalny lub funkcjonowanie 2B: 2–5 obszarów (średnica 1 cm); wpływ na stan emocjonalny lub funkcjonowanie	Ponad 6 obszarów (średnica 1 cm) LUB obszary zbiegające się; wpływ na stan emocjonalny lub funkcjonowanie	—
Hiperpigmentacja	Jeden obszar (średnica < 1 cm); BRAK wpływu na stan emocjonalny lub funkcjonowanie	2A: 2–5 obszarów (średnica 1 cm); BRAK wpływu na stan emocjonalny lub funkcjonowanie 2B: 2–5 obszarów (średnica 1 cm); wpływ na stan emocjonalny lub funkcjonowanie	Ponad 6 obszarów (średnica 1 cm) LUB obszary zbiegające się; wpływ na stan emocjonalny lub funkcjonowanie	—
Zapalenie śluzówki jamy ustnej, odbytu	Łagodny rumień lub obrzęk i brak objawów	Objawy (łagodny ból, brak konieczności stosowania leku opiodowego): rumień lub ograniczone owrzodzenie, pacjent może jeść pokarmy stałe i zażywać leki doustne (dot. tylko zapalenia śluzówki jamy ustnej)	Ból wymagający użycia leku opiodowego: rumień i owrzodzenie, pacjent nie może jeść pokarmów stałych, może polykać płyny (dot. tylko zapalenia śluzówki jamy ustnej)	Rumień i owrzodzenie, pacjent nie toleruje podawania doustnego; wymagane karmienie przez zgłębnik lub hospitalizacja (dot. tylko zapalenia śluzówki jamy ustnej)
Popromienne zapalenie skóry	Słaby rumień lub suche zmiany złuszczeniowe	Rumień umiarkowany do intensywnego; wilgotne plamiste zmiany złuszczeniowe, przeważnie ograniczone do fałd skórnych; umiarkowany obrzęk	Wilgotne zmiany złuszczeniowe w miejscach innych niż fałdy skórne, krwawienie spowodowane pomniejszym urazem lub otarciem	Martwica skóry lub owrzodzenie pełnej grubości skóry; spontaniczne krwawienie z obszaru zmienionego chorobowo
Niedobór śliny	Pacjent może jeść, lecz wymaga płynów; brak wpływu na mowę	Umiarkowana/zagęszczona ślina: pacjent nie może jeść pokarmów suchych, łagodne upośledzenie mowy (klejący język i/lub wargi)	Brak śliny, niemożność mówienia bez wody; podawanie doustne bez wody jest niemożliwe	—
Smak	Zmieniony lub ograniczony smak; brak wpływu na podawanie doustne	Zmieniony lub ograniczony smak mający wpływ na zainteresowanie pokarmem i zdolność jedzenia; brak konieczności interwencji	Anomalie smaku wymagające interwencji	—

obszaru dolegliwości, bólu czy nadkażenia. Wydaje się, że 4-stopniowa klasyfikacja proponowana przez Perca-Solera [12] dokładniej odzwierciedla specyfikę zmian skórnych w przebiegu leczenia inhibitorami EGFR i umożliwia zarazem indywidualizację postępowania. Ponadto taki system stopniowania może stanowić narzędzie umożliwiające porównanie różnych sposobów postępowania i optymalizację leczenia w większym stopniu niż opisywane wcześniej kryteria NCI CTCAE.

Ostatnio badacze z *The Multinational Association of Supportive Care in Cancer* (MASCC) zaproponowali nową klasyfikację skórnych działań niepożądanych związanych z leczeniem inhibitorami EGFR [13]. Stworzono ją z myślą o integracji z przyszłą wersją klasyfikacji CTCAE. Jej celem jest rozpoznawanie i raportowanie działań niepożądanych związanych ze stosowaniem inhibitorów EGFR w sposób bardziej czuły i swoisty od dotychczas stosowanych podziałów i charakterystyczny dla tej grupy leków.

Charakterystyka zmian skórnych występujących podczas leczenia inhibitorami EGFR

W pierwszym tygodniu leczenia występuje zazwyczaj obrzęk i uczucie pieczenia w części środkowej twarzy. W 2. tygodniu pojawia się wysypka grudkowo-krostkowa, która następnie wysycha i w miejscu zmian tworzą się strupy, które jednak nie zawsze wskazują na nadkażenie. W okresie późniejszym — w 5.–9. tygodniu terapii — mogą rozwinąć się teleangiektazje, przebarwienia, suchość skóry. W 2.–4. miesiącu rozwijają się zmiany okołopaznokciowe typu zanokcicy, rozpadlin w okolicy łożyska paznokciowego. Zmiany te mogą utrzymywać się przez wiele miesięcy po zakończeniu leczenia. Nadmierne rogowacenie skóry bądź spojówek, a także rozlany rumień w obszarach uprzednio zajętych przez wysypkę skórną, występują zazwyczaj w 2. miesiącu leczenia, często po ustąpieniu samej wysypki. Zmiany owłosienia mają zmienny początek. Czasami występują w 7.–10. tygodniu leczenia, ale mogą pojawić się nawet kilka miesięcy później.

Mimo że krostki są zazwyczaj jałowe, to jednak w pewnej grupie chorych dochodzi do wtórnej infekcji zmian skórnych, na przykład twarzy lub łożyska paznokci. Nadkażenia zmian skórnych mogą być bakteryjne, grzybicze bądź wirusowe. Ważną rolę odgrywa tu odpowiednia i szybka diagnostyka pojawiających się ropnych zmian wtórnych w zajętych obszarach.

Wysypka skórna

Wysypka skórna o różnym nasileniu związana ze stosowaniem inhibitorów EGFR występuje częściej niż inne objawy toksyczności i ma postać grudko-

wo-krostkową. Zmiany są swędzące, dotyczą przede wszystkim mieszków włosowych, a wokół występuje wyraźne zaczerwienienie skóry. Najczęściej zajęta jest skóra twarzy, głowy, szyi, górnej połowy klatki piersiowej i pleców. W szczególnych wypadkach zajęte mogą być dolne części pleców, brzuch oraz kończyny. Wysypkę tę w potocznym języku często określa się terminem trądzikowatej bądź trądzikopodobnej z powodu występowania zmian zapalnych okołomieszkowych. Mimo iż zmiany indukowane inhibitorami EGFR mają wygląd grudek i krostek, podobnie jak zmiany w trądziku, to jednak etiologia, patofizjologia, objawy kliniczne i histologiczne są odmienne niż w trądziku. W ostatnich publikacjach w celu odróżnienia od trądziku zmiany te opisuje się jako wysypkę okołomieszkową bądź zapalenie mieszków włosowych, jako wysypkę grudkowo-krostkową, wysypkę krostkową bądź monomorficzne zmiany krostkowe. Są one często swędzące, reagują na leki przeciwzapalne, a zarazem leczenie typowe dla trądziku nie jest skuteczne, zajmują większe części ciała i nie powodują powstawania zaskórników, które są podstawowymi zmianami w trądziku zwykłym. Wynik hodowli bakteryjnych często jest ujemny mimo występowania wtórnych infekcji. Po fazie grudkowo-krostkowej, gdy wysycha wydzielina ropna, tworzą się typowo strupy, które zawierają resztki neutrofilii, keratynocytów, włókniak oraz surowicę i nie powinny być mylone z infekcją wtórną (oportunistyczną). Wysypkę indukowaną inhibitorami EGFR należy także odróżnić od reakcji alergicznej i trądziku po leczeniu steroidami.

Wysypka skórna rozpoczyna się zazwyczaj w 8.–10. dniu leczenia inhibitorami EGFR, osiąga szczyt nasilenia mniej więcej w 3.–5. tygodniu terapii, w 4. tygodniu pojawiają się strupy i często zmniejsza się w ciągu 8 tygodni po zakończeniu leczenia. Tak zwane opóźnione reakcje skórne występują w 3. tygodniu leczenia u mniej więcej 11% chorych. Odrębne zagadnienie stanowią zmiany skórne występujące w trakcie leczenia inhibitorami EGFR w obszarach napromienianych, np. w nowotworach głowy i szyi. Wysypka utrzymuje się, jeśli kontynuuje się leczenie, ale często objawy pojawiają się i zanikają z różnym nasileniem. Objawy pozapalne, jak teleangiektazje, rumień, suchość czy przebarwienia skórne, mogą utrzymywać się mimo skutecznego leczenia samej wysypki.

Wysypka wywołana panitumumabem pojawia się w pierwszych 3 tygodniach leczenia, mediana wynosi 14 dni, zaś mediana czasu ustąpienia objawów po zaprzestaniu leczenia — 84 dni [5]. Wysypka indukowana cetuksymabem zazwyczaj pojawia się w 1.–3. tygodniu leczenia [8]. U większości pacjentów w trakcie leczenia obserwuje się spontaniczne częściowe i zarazem przemijające zanikanie zmian skórnych. Po zakończeniu leczenia zmiany ustępują samoistnie, nie

pozostawiając blizn. Toksyczność skórna występuje u prawie 90% chorych leczonych panitumumabem bądź cetuksymabem. Nasilenie zmian skórnych i ich lokalizacja zależą od indywidualnych predyspozycji chorego i rodzaju zastosowanego inhibitora EGFR. Leczenie inhibitorami kinazy tyrozynowej EGFR, stosowane w raku płuca czy raku piersi, charakteryzuje się nieco odmienną morfologią zmian skórnych. U pacjentów leczonych przeciwciałami monoklonalnymi, jakimi są cetuksymab czy panitumumab, częściej występuje wysypka skórna twarzy. Ponadto, u chorych, których stan ogólny jest dobry, a układ odpornościowy niezaburzony, zmiany skórne mogą być bardziej nasilone. U chorych leczonych lapatynibem z powodu raka piersi zazwyczaj występuje miernie nasilona wysypka, która pojawia się przede wszystkim na górnej połowie klatki piersiowej, a nie na twarzy. Promieniowanie UV nasila zmiany skórne u pewnej grupy chorych, co być może jest wynikiem indukcji ekspresji EGFR i jego następnej aktywacji. Zatem chorzy leczeni inhibitorami EGFR powinni unikać ekspozycji na słońce i używać odpowiednich filtrów ochronnych.

Nadmierne rogowacenie, suchość i świąd skóry

Obraz histologiczny zmian skórnych pobranych od chorych leczonych inhibitorami EGFR z objawami nadmiernego rogowacenia wykazuje zmniejszenie wielkości i liczby gruczołów potowych oraz zbitą warstwę rogowaczącą. Wysychanie skóry powoduje nadmierne złuszczenie naskórka, bolesne pęknięcia i rozpadliny na opuszkach palców oraz piętach. Chorzy mogą także cierpieć z powodu uporczywego świądu (12–16% pacjentów), który może poważnie zaburzać sen. Świąd występuje zazwyczaj w miejscach wysypki grudkowo-krostkowej oraz w obszarach nadmiernego rogowacenia. Uporczywe drapanie zwiększa ryzyko wtórnych infekcji.

Zmiany paznokci i okołopaznokciowe

U niemal wszystkich pacjentów leczonych inhibitorami EGFR występują klinicznie istotne zmiany w okolicach paznokci. Zanokcica pojawia się w późniejszym okresie leczenia inhibitorami EGFR u około 12–16% chorych, zwykle po 20 dniach do 6 miesięcy od rozpoczęcia terapii. Dotyczy głównie kciuków i paluchów, czemu towarzyszy nadwrażliwość i ból upośledzający codzienną aktywność. Zanokcicy często towarzyszą ziarniniaki ropotwórcze. Do nadkażenia dochodzi zazwyczaj w późniejszym okresie choroby. Okołopaznokciowe ropowicze zapalenie ziarniniakopodobne jest poważnym powikłaniem, któremu często towarzyszy obrzęk, tworzenie się rozpadlin na bocznych częściach łożyska paznokci oraz pęknięcie paznokci i naskórka.

Nieprawidłowości owłosionej skóry i włosów

Leczenie inhibitorami EGFR powoduje także zmiany toksyczne na owłosionej skórze i włosach. Receptor EGFR wykazuje wysoką ekspresję w warstwach podstawnych i ponadpodstawnych keratynocytów oraz w zewnętrznej warstwie pochwki mieszków włosowych, odpowiadając za wzrost i różnicowanie się skóry oraz przydatków skórnych. Zmiany pojawiają się u około 30% chorych po około 100 dniach leczenia inhibitorami EGFR i dotyczą głównie skóry głowy, ale także i innych miejsc owłosionych. Najczęstszym objawem jest wyłysienie całkowite, ale także łysienie plackowate, z którym współwystępuje proces zapalny skóry o większym lub mniejszym nasileniu. Paradoksalnie może pojawić się nadmierny wzrost włosów terminalnych, które mogą także zmienić swój zwykły wygląd na kręcone, cienkie i łamliwe. U mężczyźni może wystąpić zahamowanie zarostu na twarzy lub innych częściach ciała. Przy długiej terapii może pojawić się nadmierny wzrost brwi i rzęs. U około 20% chorych występuje nadmierne owłosienie bądź hiperpigmentacja włosów.

Zmiany oczne

Receptor EGFR wykazuje wysoką ekspresję na powierzchni spojówek i nabłonka rogówki. Jest również obecny na skórze powiek, mieszkach rzęs, gruczołach łzowych, a także gruczołach łojowych i potowych. Leczenie inhibitorami EGFR wiąże się z licznymi objawami ubocznymi, takimi jak zespół suchego oka, zapalenie krawędzi powiek, zaburzenie wydzielania gruczołów łojowych powiek, nadmierny wzrost rzęs, owrzodzenie rogówki, wywinicie bądź podwinicie brzegów powiek. Najczęstszym objawem jest zapalenie spojówek. Większość objawów ocznych nie zagraża procesowi widzenia, wymaga jednak szybkiej interwencji z powodu uciążliwości i zapobieżenia uszkodzeniu gałki ocznej. Objawy zwykle ustępują po zaprzestaniu terapii, obniżeniu dawki bądź wydłużeniu przerwy między kolejnymi podaniami.

W zespole suchego oka występuje zmniejszenie wydzielania łez, które może prowadzić do suchego zapalenia rogówki. Pacjenci skarżą się na uczucie pieczenia oczu, zaczerwienienie, zaburzenie widzenia i nadmierne mruganie.

U chorych z zapaleniem brzegów powiek (*blepharitis*) skład chemiczny łez jest często zmieniony. Zmiany na powiekach mają postać od zaczerwienienia do znacznego obrzęku, uporczywego bólu, dyskomfortu wraz z pojawieniem się krostek u podstawy rzęs. Wydzielina ropna, widoczna zwłaszcza rano po przebudzeniu, gromadzi się u podstawy i na rzęsach, często zaburza widzenie. Przewlekły proces zapalny może powodować wywinicie bądź podwinicie brzegów powiek, powo-

dując zaburzenie kierunku wzrostu rzęs i mechaniczne uszkodzenie gałki ocznej z podrażnieniem spojówek, zaczerwienieniem i bólem.

Zaburzenie wydzielania gruczołów łojowych (*meibomitis*) powoduje uczucie pieczenia oczu, dyskomfort i zaburzenia widzenia oraz powstawanie lepkiej, gęstej wydzieliny na powiekach. W przeciwieństwie do *blepharitis* nie tworzą się krostki na brzegach powiek. Nadmierny wzrost rzęs (*trichomegalia*) pojawia się kilka miesięcy po rozpoczęciu leczenia inhibitorami EGFR. Długie rzęsy, częstokroć o nieprawidłowym kierunku wzrostu, mogą drażnić rogówkę, powodując nadżerki, owrzodzenia, a nielezione prowadzić nawet do uszkodzenia wzroku.

Leczenie zmian skórnych

W postępowaniu wstępnym powinno się ustalić, który z objawów skórnych jest najbardziej uciążliwy dla chorego. Dla jednych pacjentów będzie to wygląd, dla innych uporczywy świąd, a dla jeszcze innych chorych utrudnienie poruszania się spowodowane zanokcicą czy wreszcie niepokój związany z pojawieniem objawów ubocznych niezależnie od ich dokuczliwości lub braku. Wiele z obecnie stosowanych metod opracowano na podstawie wyników leczenia niewielkich liczebnie grup chorych bądź pojedynczych przypadków i często mają one charakter incydentalny.

Badanie *Skin Toxicity Evaluation Protocol With Panitumumab* (STEPP) [14] jest pierwszym badaniem mającym na celu porównanie leczenia profilaktycznego i leczenia objawowego reakcji skórnych występujących u chorych z przerzutowym rakiem jelita grubego leczonych inhibitorami EGFR. Uczestników badania stosujących schemat FOLFIRI w drugiej linii leczenia oraz panitumumab lub irynotekan i panitumumab przydzielono do grupy otrzymującej leczenie profilaktyczne (n = 48) lub leczenie objawowe zmian skórnych (n = 47). Leczenie profilaktyczne polegało na stosowaniu substancji nawilżających, blokerów promieniowania UV, 1-procentowego hydrokortyzonu w kremie oraz doksycykliny w dawce 100 mg 2 razy na dobę, natomiast leczenie objawowe rozpoczynano po wystąpieniu objawów i zależało ono od decyzji badacza. Pierwoplanowym punktem końcowym była częstość występowania objawów skórnych stopnia 2. lub wyższego podczas leczenia trwającego 6 tygodni. Reakcje skórne stopnia 2. lub wyższego wystąpiły u 29% oraz 62% chorych, odpowiednio w grupie stosującej leczenie profilaktyczne oraz leczenie objawowe (OR = 0,3; 95% CI: 0,1–0,6). Jakość życia pacjentów (QOL, *quality of life*) oceniano jako drugoplanowy punkt końcowy według skali dermatologicznej oceny jakości życia (DLQI, *dermatology life quality index*). Średni wynik

dla DLQI po 3 tygodniach leczenia wyniósł 1,3 oraz 4,2 pkt, odpowiednio dla profilaktycznego oraz leczniczego postępowania. W grupie chorych stosujących leczenie profilaktyczne częstość występowania reakcji skórnych stopnia 2. lub wyższego była więc zredukowana o ponad 50% w porównaniu z grupą pacjentów leczonych objawowo, a jakość życia tych chorych była w mniejszym stopniu obniżona. Jednocześnie czas do pojawienia się reakcji skórnych stopnia 2. lub wyższego był wydłużony. Nie wykazano negatywnego wpływu leczenia reakcji skórnych na efekt terapii przeciwnowotworowej oraz odnotowano zmniejszoną potrzebę modyfikowania dawki leku w grupie stosującej leczenie profilaktyczne. Taki wynik badania sugeruje potrzebę uwzględnienia profilaktyki objawów skórnych w standardach postępowania terapeutycznego dotyczących pacjentów leczonych inhibitorami EGFR. Dalsze badania kliniczne są niezbędne w celu ustalenia optymalnych metod leczenia objawowego zmian skórnych, zwłaszcza w świetle doniesień o zależności między stopniem nasilenia wysypki, dawką inhibitora a odpowiedzią na leczenie. Utrzymanie pełnej dawki inhibitora EGFR i jednoczesne leczenie zmian skórnych jest z pewnością najlepszym rozwiązaniem w aspekcie skuteczności leczenia przeciwnowotworowego.

Poniższe „zalecenia” powstały na podstawie praktyki klinicznej we współpracy onkologów i dermatologów.

Profilaktyka

Dotychczasowe doświadczenia wskazują na duże znaczenie profilaktyki zmian skórnych występujących podczas leczenia inhibitorami EGFR. W profilaktycznym postępowaniu pacjentom zaleca się unikać długich, trwających powyżej 15 minut kąpeli w wannie (duże działanie przesuszające). Chorzy powinni stosować mydła o pH 5,5 (najlepiej typu syndet lub surgras) lub oliwki czy żele myjące. Zaleca się również noszenie luźnej, przewiewnej odzieży bawełnianej, wygodnych butów (zapobieganie zmianom okołopaznokciowym palców stóp), unikanie przegrzewania i nadmiernego wysuszania skóry, odpowiednie zabezpieczanie skóry przed działaniem mrozu, wiatru, promieniowania słonecznego i czynników fizycznych, które potęgują jej przesuszenie. Korzystne jest regularne stosowanie emolientów po każdym myciu (a przynajmniej raz dziennie) odbudowujących barierę skórno-naskórkową, jak i preparatów zawierających mocznik lub kwas salicylowy w niewielkich stężeniach spełniających dodatkowo funkcję keratoregulującą.

Wysypka skórna (zmiany trądzikopodobne)

W terapii zmian trądzikopodobnych, w zależności od stanu klinicznego, można włączyć miejscowo lub ogólnie antybiotyki lub chemioterapeutyki, dostosowując podło-

że i postać galenową do typu skóry, aktualnych potrzeb pacjenta i stopnia zaawansowania zmian. W przypadku nasilonego łojotoku zaleca się stosowanie żeli i papek o działaniu dodatkowo osuszającym. W większości przypadków należy zastosować preparaty pozbawione działania drażniącego, których podłoże będzie wywierać dodatkowy efekt nawilżenia lub natłuszczenia skóry. Preparaty w postaci kremów i emulsji nawilżają skórę delikatną i nadwrażliwą, natomiast preparaty żelowe lub alkoholowe wykazują działanie podsuszające.

W tabeli 2 przedstawiono wykaz preparatów stosowanych w terapii zmian trądzikopodobnych.

Ze względu na pośrednie działanie antybakteryjne, miejscowe przeciwzapalne i komedolityczne w leczeniu zmian trądzikopodobnych można zastosować preparaty zawierające nadtlenek benzoilu [np. Benzacne — 5- i 10-procentowy żel, Akneroxid — 5-procentowy żel (50 mg/g), 10-procentowy żel (100 mg/ml), Acneroxid L — płyn na skórę (40 mg/g), Brevoxyl — krem (40 mg/g), Lubexyl — emulsję do stosowania na skórę (40 mg/g)], pamiętając o możliwym działaniu drażniącym, z tendencją do wysuszania skóry, wywołania rumienia i odbarwienia tkanin.

W celu podsuszenia zmian ropnych można również aplikować miejscowo preparaty zawierające wyciąg z taniny (np. Tanno Hermal Lotio) lub zawiesiny robione, np. zawiesinę Kummerfeld lub zawiesinę podsuszającą, których składy podano w tabeli 3.

W przypadkach nasilonych zmian zapalnych jako leczenie miejscowe można choremu zaproponować preparaty zawierające glikokortykosteroidy lub inhibitory kalcyneuryny [np. takrolimus — Protopic maść 0,03% (0,3 mg/g) lub 0,1% (1 mg/g)].

W przypadkach zmian trądzikopodobnych zaawansowanych klinicznie, przebiegających z dużą komponentą zapalną, przy braku poprawy po stosowanym leczeniu zewnętrznym, zaleca się włączenie ogólnie doksycykliny [Unidox Solutab — tabletki (100 mg), Dotur — kapsułki, Doxicin — kapsułki, Doxycyclinum Farma-Projekt — kapsułki twarde (100 mg)] lub tetracyklin, np. limecykliny [Tetralysal — kapsułki twarde (150 mg lub 300 mg)] czy tetracyklin pierwszej generacji [Tetracyclinum TZF — tabletki powlekane (250 mg)].

W sytuacji występowania napadowego rumienia w obrębie skóry, z tendencją do tworzenia poszerzonych kapilar naczyńowych, tak zwanych teleangiiek-

Tabela 2. Leki stosowane w terapii zmian trądzikopodobnych

Table 2. Drugs used in the management of acne-like changes

Preparaty erytromycyny

Davercin — żel, płyn do stosowania na skórę (25 mg/ml)
 Aknemycin — maść (20 mg/g)
 Aknemycin — płyn (20 mg/g)
 Zineryt — proszek i roztwór do stosowania na skórę (40 mg/ml)
 Cusi Erythromycin 0,5% — maść oczna (5 mg/g)

Preparaty klindamycyny

Clindacne — żel (10 mg/g)
 Klindacin T — żel (10 mg/g)
 Zindaclin — żel (10 mg/g)
 Dalacin T
 Płyn
 Emulsja (10 mg/ml)
 Żel (10 mg/g)

Preparaty metronidazolu

Metronidazol Jelfa
 Żel (10 mg/g)
 Krem (10 mg/g)
 Rozex
 Żel (7,5 mg/g)
 Krem (7,5 mg/g)
 Emulsja (7,5 mg/g)

Tabela 3. Skład zawiesiny Kummerfeld i zawiesiny podsuszającej

Table 3. Composition of Kummerfeld suspension and desiccating suspension

Zawiesina Kummerfeld*Lotio Kummerfeldi ad 100,0**M.F. lotio*

S: zewnętrznie

Zawiesina podsuszająca*Zinci oxydati**Talci veneti**Glycerini**Aquae destillatae aa ad 100,0**M.F. lotio*

S: zewnętrznie

tazji, zaleca się stosowanie dermokosmetyków do pielęgnacji skóry wrażliwej i naczynkowej np. (Rosaliac XL — krem, Rosaliac — krem i płyn micelarny, Sensibio AR — krem i płyn micelarny; Capillarin, Iwostin — krem na naczynka i wielu innych dostępnych w aptekach). Ponadto wskazane jest unikanie ekspozycji na promieniowanie ultrafioletowe, wiatr, mróz, spożywania gorących, ostro przyprawionych potraw oraz alkoholu.

W leczeniu zmian krostkowych zlokalizowanych w obrębie skóry owłosionej głowy można oprócz antybiotykoterapii miejscowej włączyć dodatkowo preparaty zawierające glikokortykosteroidy w formie płynnej, np. 17-maślan hydrokortyzonu [Locoid Crelo — emulsja i roztwór na skórę (1 mg/ml)], furoinian mometazonu [Elocom — płyn do stosowania na skórę (1 mg/g)], propionian klobetazolu [Dermovate — roztwór na skórę (0,5 mg/g) lub Clobex — szampon leczniczy (500 ug/g), który wystarczy pozostawić na 15 minut i zmyć].

Suchość skóry, świąd i nadmierne rogowacenie

W przypadku nadmiernej suchości skóry zaleca się unikanie długich, trwających powyżej 15 minut kąpieli w wannie (duże działanie przesuszające), stosowanie mydła o pH 5,5 najlepiej typu syndet lub surgras, lub oliwek myjących oraz noszenie luźnej, przewiewnej odzieży bawełnianej, unikanie przegrzewania i nadmiernego wysuszenia, odpowiednie zabezpieczenie skóry przed działaniem mrozu, wiatru i promieniowania słonecznego, czynników fizycznych, które potęgują przesuszenie skóry. Zaleca się regularne stosowanie emolientów po każdym myciu (a przynajmniej raz dziennie) odbudowujących barierę skórno-naskór-

kową, jak i również preparatów zawierających mocz-
nik lub kwas salicylowy w niewielkich stężeniach spełniających dodatkowo funkcję keratoregulującą. Można dodatkowo wspomagająco zlecić stosowanie preparatów doustnych zawierających witaminę E, wyciąg z wiesiołka lekarskiego (np. Capivit Hydrocontrol — kapsułki, Topialyse — kapsułki, Oeparol — kapsułki) itd.

W przypadkach nadmiernego rogowacenia oprócz prawidłowej pielęgnacji suchej skóry można stosować dodatkowo preparaty o działaniu złuszczającym (np. Solkokerasal — maść, Hasceral — krem, lub Pilarix — krem) itd. W celu natłuszczenia skóry można stosować oliwki. W aptekach dostępnych jest wiele preparatów nawilżających (np. Lipikar Baume, Lipikar — emulsja, Lipikar AP, Cetaphil MD — emulsja do nawilżania, Emolium — emulsja, krem barierowy i krem specjalny, Atoderm — mleczko, A-derma — mleczko, Oilatum — krem, Atoperal — balsam, Topialyse — mleczko).

W łagodzeniu uporczywego świądu można dodatkowo włączyć hydroksyzynę, natomiast miejscowo stosowane preparaty zawierające mentol (preparaty o stężeniu 2%, Jomo Ice — żel chłodzący) lub polidokanol (np. Opitderm — krem), będą one wywierały dodatkowy efekt przeciwświądowy, chłodzący i kojący, zmniejszając uczucie uporczywego świądu.

U pacjentów z nasilonymi zmianami o charakterze pęknięć naskórka (szczególnie w obrębie opuszek palców), głębokich rozpadlin i utrudnionego gojenia, a także stanów zapalnych na przykład w obrębie czerwienu wargowej (*cheilitis*) zaleca się stosowanie preparatów wspomagających gojenie, czyli dermokosmetyków o działaniu nawilżającym, przeciwzapalnym i przyspieszającym regenerację uszkodzonego naskórka. Preparaty te można stosować bezpiecznie, bez ograniczeń czasowych, część z nich może wykazywać dodatkowe działanie

nawilżające lub podsuszające (np. Cicaplast — krem, Cicalfate — krem, Zinalfate — krem, Cicabio — mleczko lub krem). Zaleca się również stosowanie preparatów zawierających dekspantenol, o działaniu łagodzącym podrażnienia, przeciwzapalnym, przyspieszającym gojenie [np. Bepanthen — krem lub maść (50 mg/g), lotion do stosowania na skórę (25 mg/g), Bepanthen Plus — krem w połączeniu z chlorheksydyną; Alantan Plus — krem i maść; Panthenol — aerozol do stosowania na skórę (46,3 mg/g); Dermopanten — maść (50 mg/g)]. Na uwagę zasługuje preparat zawierający dekspantenol, który można zastosować w przypadku zmian zapalnych w obrębie błon śluzowych (np. Bevita — krem) lub w obrębie oka [np. Corneregel — żel do oczu (50 mg/g)]. W przypadku nadżerek zaleca się aplikację bezbiałkowego dializatu z krwi cieląt [np. Solkoseryl — maść (2, 07 mg/g), żel (4, 15 mg/g) i pasta dentystyczna (2, 125 mg/g)]. W przypadku pęknięć i nasilonego stanu zapalnego zaleca się ostrożne stosowanie preparatów zawierających mocznik w wyższych stężeniach, np. 30% i 50%, gdyż mogą one wywierać znaczne działanie drażniące, znajdując jednak doskonałe zastosowanie w leczeniu nasilonego rogowacenia.

Zmiany paznokci i okotopaznokciowe, zanokcica

W sytuacji tworzenia zmian zapalnych wokół paznokciowych, z sączeniem wydzieliny ropnej, podminowaniem i ostrym stanem zapalnym można miejscowo zastosować przymoczki z azotanem srebra (*Argentum nitricum*) o stężeniu 0,1%, okłady z etakrydyny [np. Rivanol 0,1% — płyn do stosowania na skórę, Rivanol — tabletki do przygotowywania roztworu (100 mg); Rywanol — roztwór 0,1%; Rivel — żel (5 mg/g)], zawierające związki jodu [np. Povidone-Iodine, Betadine — roztwór (100 mg/g), Polodina R — roztwór (100 mg/g), PV-Jod 10 — krem (100 mg/g), Polseptol — maść (100 mg/g)], roztwór ichtioli o stężeniu 5%, kwasu bornego o stężeniu 3% — wykazujących działanie ściągające, przeciwbrzękowe i przeciwzapalne. Ponadto spośród antybiotyków stosowanych miejscowo zaleca się: kwas fusydowy [np. Fucidin — krem, maść (20 mg/ml)], mupirocynę [np. Bactroban — krem, maść (20 mg/g), Mupirox — maść (20 mg/g)], przymoczki z antybiotykiem — cyprofloksacyną, gentamycyną.

Miejscowo można dodatkowo włączyć glikokortykosteroidy (najlepiej w postaci emulsji lub kremów, z połączeniem z lekami przeciwbakteryjnymi lub przeciwgrzybicznymi np. dipropionian betametazonu, klotrimazol, gentamycyna (np. Triderm — krem, maść); dipropionian betametazonu z klotrimazolem (np. Lotriderm — krem); dipropionian betametazonu z gentamycyną (np. Diprogenta — krem lub maść, Bedicort G — maść) lub hydrokortyzonu z natamycyną

i siarczanem neomycyny (np. Pimafucort — krem lub maść). Zastosowanie chirurgicznej interwencji raczej nie przynosi pożądanego efektu i nie zaleca się wdrażania tego schematu postępowania w terapii zanokcicy w przebiegu leczenia onkologicznego. Ze względu na dużą komponentę krwotoczną można dodatkowo zlecić zastosowanie miejscowe preparatów uszczelniających naczynia o działaniu przeciwbrzękowym, np. zawierające rutozyd.

Fotoprotekcja

W przypadkach potwierdzonej fotonadwrażliwości, możliwości zaostrzenia istniejących zmian skórnych oraz w przebiegu leczenia przeciwnowotworowego zaleca się stosowanie zewnętrznych środków ochrony przeciwsłonecznej w postaci kremów, fluidów, żeli lub pianek o maksymalnym wskaźniku ochrony UVB (SPF +50) oraz ochrony UVA (PPD) (wartość współczynnika SPF: PPD \leq 2,5), najlepiej zakupionych w aptekach (np. firm La Roche Posay, Bioderma, Avene, SVR, Iwostin i innych).

Podsumowanie

Niniejsza praca jest efektem współpracy onkologów i dermatologów zajmujących się w swojej praktyce klinicznej chorymi zagrożonymi wystąpieniem zaburzeń skóry i tkanki podskórnej podczas stosowania inhibitorów EGFR w leczeniu raka jelita grubego. Ponieważ na ten temat można znaleźć jedynie nieliczne dane pochodzące z badań klinicznych, pojawiła się potrzeba zebrania i usystematyzowania informacji dotyczących praktycznego postępowania w przypadku wystąpienia skórnych działań niepożądanych, stanowiących najczęstszy i uciążliwy dla pacjenta problem towarzyszący leczeniu. Zawarte w publikacji informacje mogą być przydatne w codziennej praktyce klinicznej i ułatwić podejmowanie decyzji dotyczących zarówno zapobiegania, leczenia i łagodzenia zmian skórnych, jak i samego leczenia inhibitorami EGFR. Skuteczna terapia objawów skórnych jest bowiem kluczowa dla zapewnienia odpowiedniego dawkowania leku oraz satysfakcjonującej jakości życia pacjentów. Stworzenie polskich wytycznych wymaga przeprowadzenia dalszych badań i analiz zagadnienia, które mogłyby stanowić ich podstawę.

Podziękowania

Autorzy dziękują za wkład pracy włożony w cały projekt osobom uczestniczącym w Panelu Ekspertów: Prof. dr. hab. med. Markowi P. Nowackiemu, Prof. dr.

hab. med. Markowi Wojtukiewiczowi, Dr. med. Piotrowi Tokajukowi, Dr. med. Ewie Szutowicz-Zielińskiej, Dr. hab. med. Andrzejowi Deptale, Dr. Alicji Asendrych, Dr. med. Kazimierzowi Drosikowi, Dr. med. Piotrowi Tomczakowi, Dr. med. Wojciechowi Rogowskiemu, Dr. Ewie Chmielowskiej, Dr. hab. med. Krzysztofowi Krzemienieckiemu, Dr. med. Małgorzacie Foszczyńskiej-Kłoda, Dr. Marii Marczak-Ziętkiewicz.

Spotkanie Ekspertów oraz publikacja powstały z inicjatywy firmy Amgen.

Piśmiennictwo

1. Carpenter G., Cohen S. Epidermal growth factor. *J. Biol. Chem.* 1990; 265: 7709–7712.
2. Rowinsky E.K. The erbB family: target for therapeutic development against cancer and therapeutic strategies Using monoclonal antibodies and tyrosine kinase inhibitors. *Ann. Rev. Med.* 2004; 55: 433–57.
3. Salomon D.S., Brandt R., Ciardiello F., Normanno N. Epidermal growth factor-related peptides and their receptors in human malignancies. *Crit. Rev. Oncol. Hematol.* 1995; 19: 183–232.
4. Agero A.L., Dusza S.W., Benvenuto-Andrade C. i wsp. Dermatologic side effects associated with the epidermal growth factor receptor inhibitors. *J. Am. Acad. Dermatol.* 2006; 55: 657–670.
5. Van Cutsem E., Peeters M., Siena S. i wsp. Open-label phase III trial of panitumumab plus Best supportive care compared with best supportive care alone in patients with chemotherapy-refractory metastatic colorectal cancer. *J. Clin. Oncol.* 2007; 25: 1658–1664.
6. Hecht J.R., Patnaik A., Berlin J. i wsp. Panitumumab monotherapy in patients with previously treated metastatic colorectal cancer. *Cancer* 2007; 110: 980–988.
7. Van Cutsem E., Siena S., Humblet Y. i wsp. An open-label, single-arm study assessing safety and efficacy of panitumumab in patients with metastatic colorectal cancer refractory to standard chemotherapy. *Ann. Oncol.* 2008; 19: 92–98.
8. Cunningham D., Humblet Y., Siena S. i wsp. Cetuximab monotherapy and cetuximab plus irinotecan in irinotecan-refractory metastatic colorectal cancer. *N. Engl. J. Med.* 2004; 351: 337–345.
9. Saltz L.B., Meropol N.J., Loehrer P.J. Sr., Needle M.N., Kopit J., Mayer R.J. Phase II trial of cetuximab in patients with refractory colorectal cancer that expresses the epidermal growth factor receptor. *J. Clin. Oncol.* 2004; 22: 1201–1208.
10. Lacouture ME. Mechanisms of cutaneous toxicities to EGFR inhibitors. *Nat. Rev. Cancer* 2006; 6: 803–812.
11. NCI-CTCAE v4.0. Dostępne na stronie: <https://cabig-kc.nci.nih.gov/Vocab/KC/index.php/CTCAE>.
12. Perez-Soler R., Delord J.P., Halpern A. i wsp. HER1/EGFR inhibitor-associated rash: future directions for management and investigation outcomes from the HER1/EGFR inhibitor rash management forum. *Oncologist* 2005; 10: 345–356.
13. Lacouture M.E., Maitland M.L., Segaert S. i wsp. A proposed EGFR inhibitor dermatologic adverse event-specific grading scale from the MASCC skin toxicity study Group. *Support Care Cancer* 2010; 18: 509–522.
14. Lacouture M.E., Mitchell E.P., Piperdi B. i wsp. Skin Toxicity Evaluation Protocol With Panitumumab (STEPP), a Phase II, Open-Label, Randomized Trial Evaluating the Impact of a Pre-Emptive Skin Treatment Regimen on Skin Toxicities and Quality of Life in Patients With Metastatic Colorectal Cancer. *J. Clin. Oncol.* 2010; 28: 1351–1357.