

# Implantacja układu stymulującego metodą nakłucia żyły pachowej z umieszczeniem stymulatora pod mięśniem piersiowym większym

## Wyniki własne u pierwszych 11 chorych

Andrzej Krupienicz, Anna Gniłka, Jadwiga Konopacka, Jerzy Adamus

Klinika Kardiologii Centralnego Szpitala Klinicznego Wojskowej Akademii Medycznej  
im. Gen. B. Szareckiego w Warszawie

### The benepectoral transaxillary permanent pacemaker implantation Own results in first 11 cases

**Aim of the study:** *This report presents the results of a percutaneous, transaxillary approach for implanting permanent pacemakers in the retropectoral space (described by Shefer et al) in our first 11 patients.*

**Materials and methods:** *Indications for the procedure included complications after or failure of the conventional pacemaker implantation technique (7 patients) and cosmetic considerations (4 patients).*

**Results:** *No complications were encountered during the procedure. In the mid-term-follow-up (1–9, median 6.2 months) no local complications were observed. In four patients lead-related complications were noted (exit block, dislocations in atrial position).*

**Conclusions:** *Our observations confirm, that transaxillary approach for implanting permanent pacemakers in the retropectoral region (an “invisible” device) is safe and feasible. (Folia Cardiol. 1999; 6: 50–57)*

### pacemaker, benepectoral implantation

#### Wstęp

Najczęściej stosowana metoda implantacji układu stymulującego polega na wprowadzeniu elektrody stymulującej do serca przez nakłucie żyły podobojczykowej lub przez bezpośrednio wypreparowaną żyłę odpromieniową. Stymulator umieszczany jest z reguły podpowięziowo w łożu utworzonej bezpośrednio pod skórą w okolicy podobojczykowej. W większości przypadków metoda ta daje dobre wyniki. Zdarzają się jednak przypadki, kiedy uzyskane rezultaty nie są zadowalające. Dotyczy to zazwy-

czaj chorych wyniszczonych, o niskiej masie ciała, bez tkanki tłuszczowej i z bardzo delikatną warstwą skóry. Z dotychczasowych obserwacji wynika, że zastosowanie wyżej opisanej tradycyjnej metody wiąże się u tych osób z ryzykiem wystąpienia powikłań, takich jak infekcje i odleżyny w okolicy stymulatora lub elektrody. Ze względu na możliwość powstania blizny oraz niewielkiego wybrzuszenia w okolicy podobojczykowej po zastosowaniu tradycyjnej metody u niektórych osób mogą wystąpić ograniczenia w wykonywaniu zawodu lub uprzedzenia natury estetycznej.

Shefer i wsp. [1] opisali nową metodę implantacji układu stymulującego, polegającą na wprowadzeniu elektrody do serca poprzez nakłucie żyły pachowej oraz schowaniu stymulatora pod mięsień piersiowy, co pozwala na wyeliminowanie powikłań

Adres do korespondencji: Dr Andrzej Krupienicz  
Klinika Kardiologii CSK WAM  
ul. Szaserów 128, 00-909 Warszawa  
Nadesłano: 29.12.1998 r. Przyjęto do druku: 10.02.1999 r.

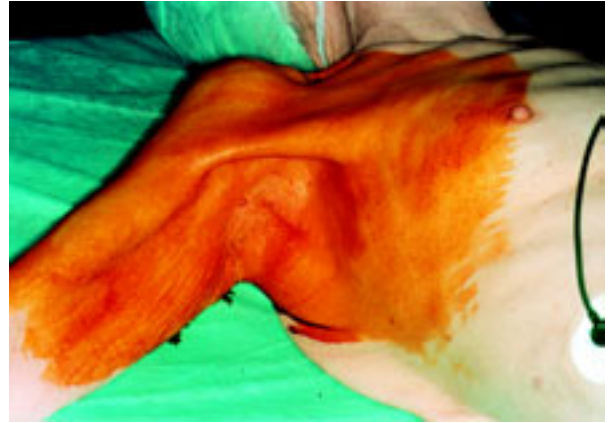
i niedogodności związanych z tradycyjną metodą implantacji. Celem niniejszej pracy jest przedstawienie wstępnych wyników zastosowania metody Shefera i wsp. [1] w Klinice Kardiologii Centralnego Szpitala Klinicznego Wojskowej Akademii Medycznej w Warszawie.

## Material

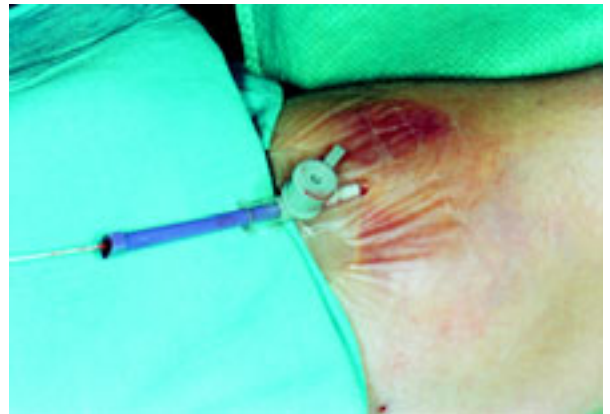
Nową technikę implantacji zastosowano u 11 chorych (3 kobiet, 8 mężczyzn) w wieku 55–87 lat (średnio 71,8). W tabeli 1 przedstawiono dane kliniczne operowanych osób. Z powodu wystąpienia powikłań po zastosowaniu techniki tradycyjnej lub z powodu jej nieskuteczności do zastosowania nowej techniki implantacji zakwalifikowano 7 osób. W 1 przypadku zastosowanie nowej techniki implantacji wynikało z bardzo niskiej masy ciała (pacjentka 2), w 4 innych (pacjenci 1, 7, 9, 10) próby wszczęcia metodą tradycyjną nie powiodły się. U 2 pozostałych osób z tej grupy (pacjenci 5, 8) wskazaniami do zastosowania nowej metody były powikłania związane z miejscem implantacji, i tak u pacjentki nr 8 wystąpiła infekcja układu stymulującego z wysiękiem ropnym, a u pacjenta nr 5 — martwica skóry nad stymulatorem z przebicciem stymulatora na zewnątrz. W pozostałych 4 przypadkach zastosowanie opisanej techniki podyktowane było względami kosmetycznymi.

## Metody

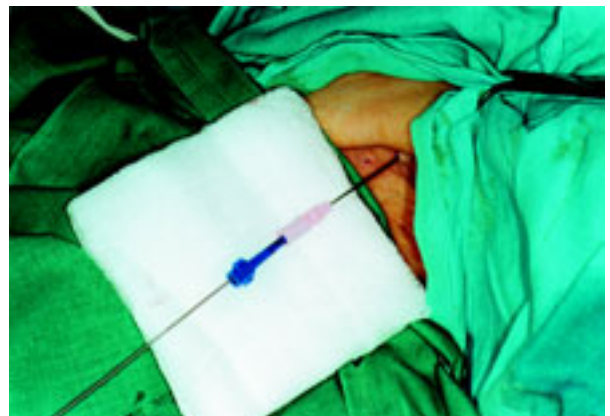
Zabiegi operacyjne zostały wykonane w znieczuleniu dożylnym NLA II i Relanium oraz miejscowym ksylokainą. Wszystkim chorym 15 minut przed zabiegiem podano dożylnie 4 g cefotaksymu i u osób z prawidłową funkcją nerek — 160 mg tobramycyny. Chorego układano na plecach z kończyną górną (lewą u chorych praworęcznych) podniesioną pod kątem 90° (ryc. 1). Do żyły odłokciowej tej ręki zakładano wenflon, przez który, pod kontrolą fluoroskopową, wprowadzano aż do żyły podobojczykowej przewodnik metalowy Roadrunner 0,028; 135 cm firmy COOK (ryc. 2). Wykorzystując wprowadzony przewodnik jako punkt orientacyjny, nakłuwano pod kontrolą fluoroskopową żyłę pachową, wprowadzając do niej przewodnik z zestawu *peel-away* (ryc. 3, 4). Ewentualnemu krwawieniu z miejsca wkłucia zapobiegano poprzez założenie wchłanialnego szwu kapciuchowego wokół wprowadzonego lidera. Zakładanie szwu kapciuchowego stanowi własną modyfikację metody, przydatną zwłaszcza u osób bardzo szczupłych. Następnie w znieczuleniu miejscowym



**Ryc. 1.** Ogólny widok pola operacyjnego.  
**Fig. 1.** General view of the operative area.



**Ryc. 2.** Wprowadzenie przewodnika do żyły odłokciowej.  
**Fig. 2.** Insertion of the leader into the basilic vein.



**Ryc. 3.** Wprowadzenie przewodnika do żyły pachowej.  
**Fig. 3.** Insertion of the leader into the axillary vein.

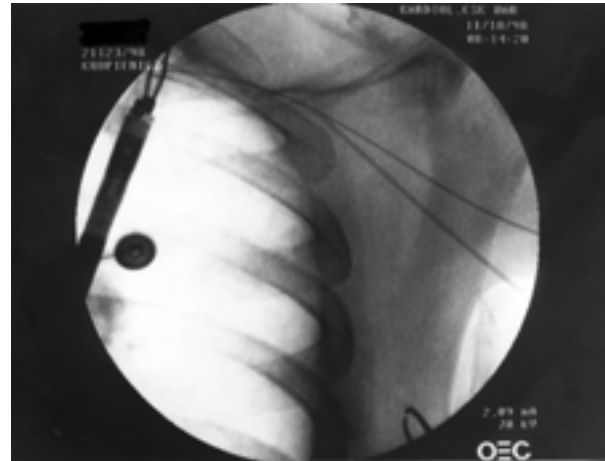**Tabela 1**  
Podstawowe dane kliniczne i stymulatorowe chorych

Lp.	Inicjały	Płeć	Wiek	Wskazania do implantacji układu stymulującego	Wskazania do zastosowania nowej techniki	Rodzaj stymulacji	Typ stymulatora	Firma
1	S.C.	M	72	Choroba węzła zatokowego, bradykardia	Próba wszczepienia metodą tradycyjną nieudana	AAIR	Dromos SR	Biotronik
2	T.F.	K	87	Utrwalone migotanie przedsionków, bradykardia	Martwica skóry nad stymulatorem	VVI	Pikos 01	Biotronik
3	B.K.	M	55	Napadowe migotanie przedsionków, zespół tachy-brady	Kosmetyczny	AAIR	Dromos SR	Biotronik
4	A.W.	K	82	Utrwalone migotanie przedsionków, bradykardia	Kosmetyczny	VVI	Pikos 01	Biotronik
5	S.K.	M	68	Utrwalone migotanie przedsionków, bradykardia	Martwica skóry nad stymulatorem z przebiegiem na zewnątrz	VVI	Pikos E 01	Biotronik
6	R.N.	M	72	Napadowe migotanie przedsionków, częstoskurcze komorowe, zespół tachy-brady	Kosmetyczny	AAI	Pikos E 01	Biotronik
7	A.M.	M	72	Choroba dwóch węzłów, napadowe migotanie przedsionków	Próba wszczepienia metodą tradycyjną nieudana	DDDR	Dromos DR	Biotronik
8	A.G.	K	60	Blok p-k III typu dystalnego	Kolejna odleżyna w łożu stymulatora z wysiękiem treści ropnej	VVIR	Dash 293-03	Intermedics
9	J.P.	M	63	Blok p-k III	Zmiana sposobu stymulacji, próby dołożenia elektrody przedsiolkowej metodą tradycyjną nieudane	DDDR	Kairos DR	Biotronik
10	C.P.	M	81	Napadowe migotanie przedsionków, zespół tachy-brady.	Próba wszczepienia metodą tradycyjną nieudana	VVI	Actros S	Biotronik
11	B.S.	M	78	Napadowe migotanie przedsionków, zespół tachy-brady	Kosmetyczny	VVI	Pikos 01	Biotronik

(ryc. 5) wykonywano cięcie skórne wzdłuż przedniej linii pachowej, obejmujące miejsce wprowadzenia przewodnika. Na tępo rozwarstwiano tkanki pod mięśniem piersiowym większym, tworząc lożę na stymulator. Za pomocą koszulki naczyniowej *peel-away* (10,0–11,0 F) pod kontrolą fluoroskopową wprowadzano do serca elektrodę. W wypadku implantacji układu stymulującego dwujamowego tą samą metodą wprowadzano do serca drugą elektrodę. Po wprowadzeniu elektrody (elektrod) sprawdzano parametry stymulacji w sposób standardowy. Po ponownej ocenie prawidłowego położenia elektrody (elektrod) za pomocą fluoroskopii zawiązywano założony uprzednio szew kapciuchowy. Elektrodę poprzez osłonkę przyszywano do ściany klatki piersiowej (ryc. 6). Podłączano stymulator. Stymulator i elektrodę przecierano gazikiem z tobramycyną i umieszczono we wcześniej utworzonej loży napisem do klatki piersiowej (ryc. 7), przyszywając go szwem niewchłaniającym. Zakładano szwy warstwowe na powięź piersiową i tkankę podskórną oraz plasterki *steristrips* na skórę. Na rycinie 8 przedstawiono wykonane po zabiegu badanie radiologiczne klatki piersiowej u jednej z osób z wszczepionym układem stymulującym AAI.

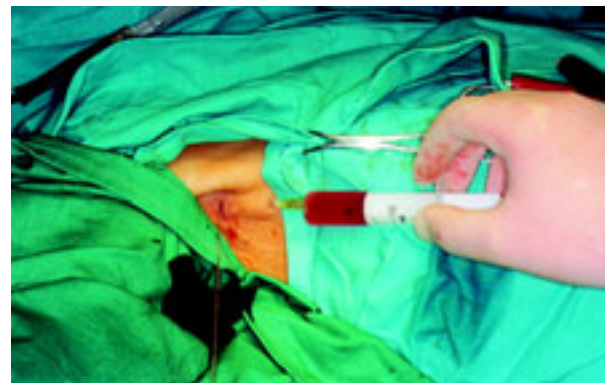
## Wyniki

U wszystkich 11 osób zabieg wszczepienia układu stymulującego wykonano bez istotnych trudności i powikłań. Czas trwania zabiegu od nacięcia skóry do założenia opatrunku wahał się w granicach 70–165 minut (średnio 95,5 minut). układy stymulujące VVI(R) wszczepiono 6 osobom, 3 — AAI(R), a 2 pozostałym — układy dwujamowe. Dokładne dane dotyczące wszczepionych układów oraz wartości parametrów stymulacji zmierzonych w trakcie zabiegu podano w tabeli 2. Czas obserwacji osób, u których zastosowano nową technikę implantacji, wynosił 1–9 miesięcy (średnio 6,2 miesiąca). Wszyscy pacjenci zostali poddani systematycznej kontroli układu stymulującego, a wyniki pomiarów wykonanych w trakcie kontroli przedstawiono w tabeli 2. Nie stwierdzono żadnych powikłań związanych z miejscem implantacji lub ograniczeń ruchowych spowodowanych wszczepionym układem stymulującym serce. Nie wystąpiły również żadne powikłania infekcyjne. Blizny powstałe w wyniku zabiegu są prawie niewidoczne. Wygląd miejsca implantacji metodą tradycyjną (ryc. 9) oraz nową metodą poprzez nakłucie żyły pachowej u chorej o bardzo niskiej masie ciała przedstawiono na rycinach 10 i 11.



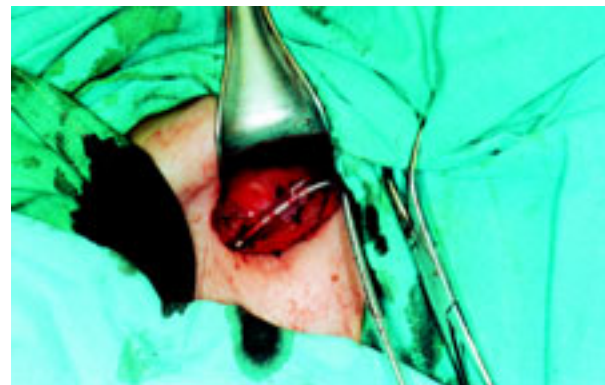**Ryc. 4.** Obraz fluoroskopowy wprowadzenia przewodnika do żyły pachowej z wykorzystaniem wcześniej wprowadzonego do żyły podobojczykowej jako punktu orientacyjnego.

**Fig. 4.** Fluoroscopic image of the insertion of the leader into the axillary vein using preinserted subclavian leader as a mark.



**Ryc. 5.** Znieczulenie miejscowe tkanek w linii pachowej przedniej.

**Fig. 5.** Local anesthesia in the anterior axillary line.



**Ryc. 6.** Przyszywanie elektrody do ściany klatki piersiowej.

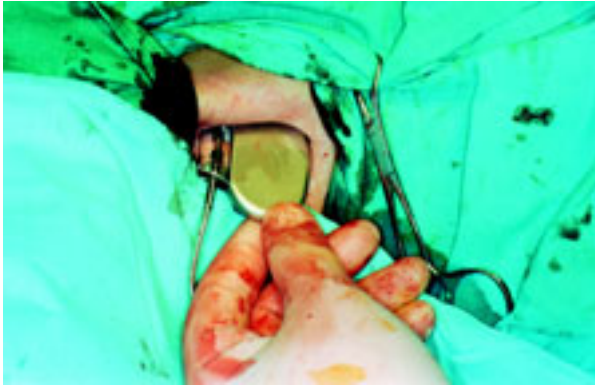
**Fig. 6.** Fixation of the lead to the chest wall.

**Tabela 2**

Podstawowe dane kliniczne i stymulatorowe chorych

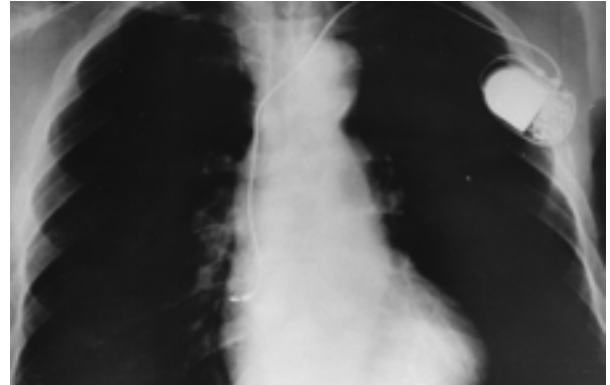
\* Trzepotanie przedsionków  
\*\* Pomiary po powtórnyim zabiegu





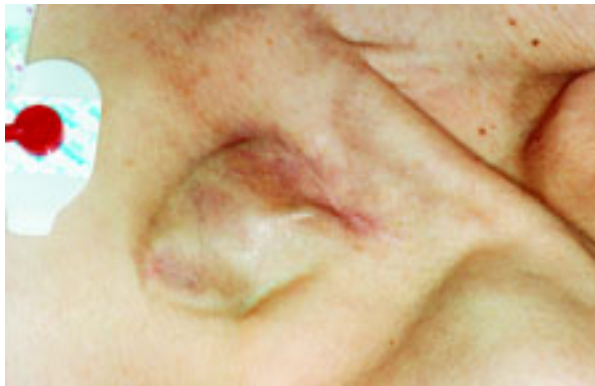
**Ryc. 7.** Umieszczenie stymulatora w łoży napisem do klatki piersiowej.

**Fig. 7.** Implanting the pacemaker with the printed surface facing the chest wall.



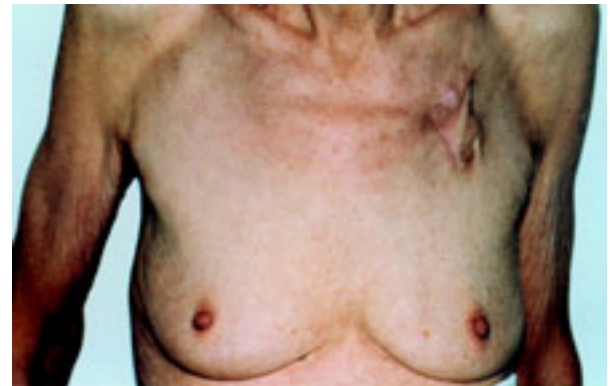**Ryc. 8.** Obraz radiologiczny klatki piersiowej w projekcji przednio-tylnej układu stymulującego AAI, wszczepionego z nakłucia żyły pachowej.

**Fig. 8.** Chest X ray (anterior-posterior) showing AAI pacing system in position after insertion via the axillary vein.



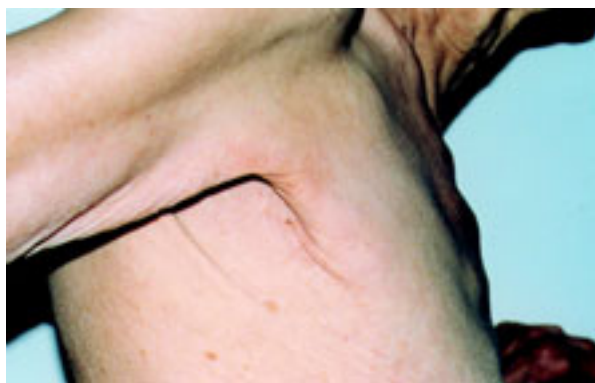**Ryc. 9.** Wygląd miejsca implantacji metodą tradycyjną (chora nr 2).

**Fig. 9.** Old pacing system implanted using conventional method (Pt. no. 2).



**Ryc. 10.** Wygląd miejsca implantacji (strona prawa) metodą polegającą na nakłuciu żyły pachowej u tej samej chorej od przodu. Z lewej strony widoczna pozostawiona elektroda z poprzedniego układu, wszczepiona metodą tradycyjną (chora nr 2).

**Fig. 10.** Frontal view of the same patient after transaxillary retropectoral pacemaker implantation (right side). On the left side the abandoned lead from the old system is visible.



**Ryc. 11.** Wygląd miejsca implantacji metodą nakłucia żyły pachowej u tej samej chorej (nr 2) od strony prawej z odwiedzionym ramieniem („niewidzialny” stymulator).

**Fig. 11.** Right lateral view of the same patient on abduction of the arm ("invisible" device).

U 4 osób wystąpiły powikłania związane z elektrodą. W 1 przypadku (pacjent 4) zaobserwowano narosnięcie progu stymulacji elektrody komorowej, co spowodowało nieskuteczną stymulację. Z powodu braku poprawy parametrów stymulacji po leczeniu steroidami zdecydowano się na powtórny zabieg, podczas którego poprawiono położenie elektrody w sercu uzyskując prawidłową pracę stymulatora. W 3 innych przypadkach (pacjenci 3, 6, 8) stwierdzono dyslokację elektrody przedsionkowej, w wyniku której wystąpiły zaburzenia w pracy stymulatora w postaci nieregularnie powtarzających się okresów braku sterowania i skuteczności stymula-

cji. W celu usunięcia wyżej opisanych nieprawidłowości 2 pacjentów z tej grupy poddano ponownie zabiegowi; trzeci z pacjentów (nr 8) nie wyraził na niego zgody, w wyniku takiej decyzji stymulator został przeprogramowany na tryb pracy VVI. Podczas zabiegów mających na celu poprawienie położenia nieprawidłowo pracujących elektrod, które uległy dyslokacji, stwierdzono, że u pacjenta nr 6, aby otrzymać prawidłowe parametry stymulacji, konieczna jest wymiana wszczepionej elektrody na elektrodę wkretkową steroidową. W przypadku pacjenta nr 3 zadowalające parametry stymulacji osiągnięto w wyniku zmiany położenia elektrody w sercu.

### Omówienie

Przedstawiono zastosowanie nowatorskiej techniki implantacji układu do stałej stymulacji serca ogłoszonej przez Shefera i wsp. [1], polegającej na wprowadzeniu elektrody do serca poprzez nakłucie żyły pachowej i schowaniu stymulatora pod mięsień piersiowy u 11 chorych. W przypadku wybranych osób zastosowanie tej techniki stanowi rozwiązanie umożliwiające implantację stymulatora w sposób bezpieczny oraz gwarantujący estetyczny wygląd. Ponadto obok oczywistej przewagi efektów ko-

smetycznych w stosunku do tradycyjnej metody implantacji technika ta pozwala na wyeliminowanie niektórych powikłań związanych ze standardową techniką wprowadzania elektrod poprzez nakłucie żyły podobojczykowej. Metoda ta eliminuje ryzyko wystąpienia odmy opłucnowej, ponieważ kierunek nakłucia żyły jest styczny do powierzchni klatki piersiowej bezpośrednio w kierunku wyznaczonym wprowadzonym uprzednio liderem do żyły podobojczykowej pod kontrolą fluoroskopową. Niemożliwe jest także uszkodzenie elektrody poprzez uraz mechaniczny w miejscu jej przebiegu pomiędzy obojczykiem a żebrem, ponieważ w nowej metodzie elektroda omija to miejsce [3, 4].

Wśród opisanych 11 chorych operowanych nową metodą wystąpiło zaskakująco dużo powikłań związanych z elektrodą (dyslokacje, blok wyjścia). Wydaje się, że rodzaj zastosowanej metody implantacji nie był związany z wystąpieniem tych powikłań. Nie wystąpiły natomiast żadne powikłania miejscowe.

Podsumowując, metoda opisana przez Shefera i wsp. [1] może stanowić cenne uzupełnienie technik operacyjnych stosowanych w stymulacji serca. Wydaje się, że przedstawione własne wyniki wstępne zachęcają do jej stosowania u wybranych chorych i być może u dzieci.

### Streszczenie

#### „Niewidzialny” stymulator

**Wstęp:** *Praca ma na celu przedstawienie wstępnych wyników obserwacji osób, u których zastosowano nową technikę implantacji układu stymulującego, opisaną przez Shefera i wsp. Polega ona na wprowadzeniu elektrody do serca poprzez nakłucie żyły pachowej oraz schowaniu stymulatora pod mięsień piersiowy większy.*

**Materiał i metody:** *Nową technikę implantacji zastosowano u 11 chorych. Z powodu powikłań po zastosowaniu techniki tradycyjnej lub w wyniku jej nieskuteczności do tej techniki zakwalifikowano 7 osób. U pozostałych 4 wybór podyktowany był względami kosmetycznymi. Czas obserwacji wahał się od 1 do 9 miesięcy (średnio 6,2). W tym czasie chorzy zostali poddani systematycznej kontroli układu stymulującego.*

**Wyniki:** *Podczas obserwacji nie stwierdzono żadnych powikłań związanych z miejscem implantacji lub ograniczeń ruchowych związanych z wszczepionym układem. U 4 osób wystąpiły powikłania związane z elektrodą (blok wyjścia i dyslokacje). Sądzymy jednak, że rodzaj zastosowanej techniki operacyjnej nie jest związany z wystąpieniem tych powikłań.*

**Wnioski:** *Wydaje się, że metoda opisana przez Shefera i wsp. może stanowić cenne uzupełnienie technik operacyjnych wykorzystywanych w stymulacji serca, a wstępne wyniki zachęcają do jej stosowania u wybranych chorych. (Folia Cardiol. 1999; 6: 50–57)*

**stymulator, implantacja pod mięsień piersiowy**

## **Piśmiennictwo**

1. Shefer A., Basil S., Lewis, Eli S., Gang. The Retropectoral Transaxillary Permanent Pacemaker. *PACE* 1996; 19: 1646–1651.
2. Bellot P.H. A variation on the introducer technique for unlimited access to the subclavian vein. *PACE* 1981; 4: 43–48.
3. Fyke F.E. III. Simultaneous insulation deterioration associated with side-by — side subclavian placement of two polyurethane leads. *PACE* 1988; 11: 1571–1574.
4. Fyke F.E. III. Infraclavicular leads failure: Tarnish on a golden route. *PACE* 1993; 16: 373–376.