

Ablacja RF dodatkowych szlaków przedsionkowo-komorowych z dostępu przez zatokę wieńcową

Jacek Majewski, Jacek Lelakowski, Jakub Machejek, Barbara Małecka,
Jacek Szczepkowski, Jacek Bednarek i Igor Tomala

Klinika Elektrokardiologii Instytutu Kardiologii Collegium Medicum
Uniwersytetu Jagiellońskiego w Krakowie

RF ablation of accessory atrioventricular pathways using a coronary sinus approach

The aim of the study: *To evaluate the efficacy of RF ablation of posteroseptal accessory pathways using a coronary sinus approach.*

Material and methods: *The study group consisted of 10 patients (3M,7F), mean age 44.4 years (19–69 years) in whom posteroseptal accessory pathways were ablated using a coronary sinus approach. We analyzed 12-lead surface ECG (delta wave polarity and QRS morphology) and recordings from EP study and ablation. Each patient underwent follow-up examination (history taking, ECG, echocardiography) 1 month after ablation and then every 6 months.*

Results: *In 8 pts. with manifest preexcitation negative delta wave and QS pattern in leads III and aVF were found. In 5 pts (including 3 pts successfully ablated from middle cardiac vein — MCV) a steeply negative delta wave with an angle > 45° was present.*

Successful ablation sites were located in CS between its ostium and MCV in 7 pts and inside MCV in 3 pts. Accessory pathway potential was recorded at successful ablation site in 8 pts. In 7 pts (5 pts. with manifest preexcitation and 2 pts. with concealed accessory pathways) the CS approach was used as a first choice and successful technique. First degree AV block occurred in 1 pt. immediately after successful ablation and was the only procedure-related complication in the study group.

The follow-up period was 4–26 months (mean 18.7 months). The recurrence of preexcitation was observed in 1 pt at 6 months after the ablation. The patient underwent second successful ablation procedure using a coronary sinus approach.

Conclusions: *RF ablation of posteroseptal accessory pathways is both effective and safe procedure. The presence of accessory pathway potential facilitates identification of successful ablation site. Analysis of surface ECG is useful for planning a coronary sinus approach.* (Folia Cardiol. 2000; 7: 309–314)

RF ablation, accessory pathway, coronary sinus

Adres do korespondencji: Dr Jacek Majewski
Klinika Elektrokardiologii IK CMUJ
KSS im. Jana Pawła II
ul. Prądnicka 80, 31–202 Kraków
Nadesłano: 20.07.2000 r. Przyjęto do druku: 5.10.2000 r.

Wstęp

Ablacja RF dodatkowych szlaków przedsionkowo-komorowych o położeniu tylnoprzegrodowym stwarza większe trudności techniczne niż w przypadkach o innej lokalizacji. Zabiegi te związane są z dłuższym czasem trwania procedury i emisji promieni RTG oraz z większą liczbą aplikacji RF koniecznych do osiągnięcia sukcesu [1, 2]. Przyczyną tego stanu rzeczy jest złożona struktura anatomiczna obszaru określanego jako „tylnoprzegrodowy” oraz brak jednoznacznych kryteriów wyboru miejsca skutecznej ablacji.

W niektórych przypadkach dostęp od strony prawego lub lewego przedsionka (dojście transseptalne) oraz lewej komory (dojście przezaortalne) okazuje się nieskuteczny. Ablacja RF z wnętrza zatoki wieńcowej stwarza możliwość wyleczenia tych pacjentów [3, 4].

Celem pracy była ocena skuteczności ablacji RF z dostępu przez zatokę wieńcową oraz próba wyodrębnienia kryteriów pozwalających na właściwy wybór tej techniki, na podstawie własnego doświadczenia.

Material i metody

Badana grupa obejmuje 10 chorych (3 M, 7 K) w wieku 19–69 lat (średnio 44,4 lata), u których wykonano ablację RF dodatkowego szlaku przedsionkowo-komorowego o położeniu tylnoprzegrodowym z dostępu przez zatokę wieńcową.

Analizie poddano dane z wywiadu, powierzchniowe zapisy EKG (12 odprowadzeń) przed zabiegiem oraz dokumentację z badań elektrofizjologicznych i ablacji.

Powierzchniowe zapisy EKG oceniano u 8 pacjentów z pojedynczym szlakiem dodatkowym i jawną preekscytacją. Analizowano polaryzację fali delta oraz morfologię zespołów QRS. Polaryzację fali delta określano na podstawie odcinka 40 ms od początku najwcześniejszej fali delta, odpowiednio w odprowadzeniach kończynowych i przedsercowych.

Inwazyjne badanie elektrofizjologiczne wykonywano po uzyskaniu świadomej zgody pacjenta. Przez prawą żyłę udową wprowadzano 4-biegunowe elektrody diagnostyczne do rejestracji potencjału z wierzchołka prawej komory, górnej części prawego przedsionka oraz pęczka Hisa. Poprzez nakłucie prawej żyły podobojczykowej wprowadzano 10-biegunową elektrodę diagnostyczną do zatoki wieńcowej (CS, *coronary sinus*). Stosując programowaną stymulację w warunkach podstawowych oraz po dożylnym podaniu izoprenaliny, przeprowadza-

no pełne badanie elektrofizjologiczne połączone z indukcją częstoskurczu.

Elektrodę ablacyjną wprowadzano przez prawą żyłę udową, umieszczając ją w sercu pod kontrolą RTG w projekcjach prawej skośnej (RAO, *right anterior oblique*) 30° i lewej skośnej (LAO, *left anterior oblique*) 45°.

W przypadku jawnej preekscytacji, aplikację prądu o częstotliwości radiowej (RF *radio frequency*) wykonywano w miejscu, z którego rejestrowano najwcześniejszy lokalny potencjał komorowy wyprzedzający falę delta w powierzchniowym EKG. W przypadku szlaku utajonego (przewodzącego tylko w kierunku wstecznym) poszukiwano miejsca o najwcześniejszej lokalnej aktywacji przedsionkowej (A') podczas stymulacji komorowej. Potencjał ścieżki dodatkowej w zapisie wewnątrzsercowym (AAP, *accessory pathway potential*) definiowano jako wychylenie niezależne od zespołu przedsionkowego i komorowego, rejestrowane przed falą delta w powierzchniowym EKG lub przed aktywacją wsteczną przedsionka podczas stymulacji komorowej. Aplikacje RF o czasie trwania 60 s wykonywano pod kontrolą temperatury 50–60°C, obserwując jednocześnie położenie elektrody ablacyjnej w obrazie RTG. Aplikacje te przerywano, jeżeli preekscytacja nie ustępowała po 10 s oraz w przypadkach wzrostu impedancji, przemieszczenia się elektrody lub pojawienia się bólu w klatce piersiowej.

Wszystkim pacjentom podawano heparynę w jednorazowej dawce dożylniej 5000 j. (bolus) przed pierwszą aplikacją RF, a następnie 1000 j./h we wlewie dożylnym.

Przez okres miesiąca po ablacji pacjenci przyjmowali kwas acetylosalicylowy w dawce 75 mg/d. Po upływie miesiąca od zabiegu, a następnie co 6 miesięcy przeprowadzano badania kontrolne, które obejmowały wywiad, badanie fizykalne, powierzchniowy zapis EKG oraz badanie echokardiograficzne.

Wyniki

W badanej grupie u 8 pacjentów nie stwierdzono współistniejących chorób. U 2 pozostałych chorych występowało nadciśnienie tętnicze oraz cukrzyca typu 2.

Czas od pojawienia się pierwszego napadu częstoskurczu do ablacji wynosił 1–14 lat (średnio 7,2 lat). Przed ablacją stosowano od 1 do 4 leków antyarytmicznych (średnio 2,2 leku).

Na podstawie analizy powierzchniowych zapisów EKG przed ablacją (tab. 1) u 8 pacjentów stwierdzono jawną preekscytację z ujemną falą delta i zespołem QRS o morfologii QS w odprowadze-

Tabela 1. Charakterystyka EKG (polaryzacja fali delta i morfologia QRS) u 8 pacjentów z pojedynczą drogą dodatkową, którą poddano skutecznej ablacji od strony CS**Table 1.** ECG characteristics (delta wave polarity and QRS morphology) of 8 patients with single accessory pathway successfully ablated from coronary sinus

Lp.	I	II	III	aVR	aVL	aVF	V ₁	V ₂	V ₆
1	+,R	-,qRs	-,QS	-,Qr	+,R	-,QS	+/-,qR	+,R	+,R
2	+,R	+,Rs	-,QS	+/-,QS	+,R	-,QS	+,R < S	+,R	+,Rs
3	+,R > S	-,QS	-,QS	-,qR	+,R	-,QS	+,qR	+,R	+,R = S
4	+,R	+,Rs	-,QS	-,QS	-,qR	-,QS	+,R < S	+,R > S	+,R
5	+,R	-,Qr	-,QS	+,QS	+,R	-,QS	+,R < S	+,R	+,R
6	+,R	-,Qr	-,QS	+,rS	+,R	-,QS	+,R < S	+,R	+,R
7	+,R	+,rS	-,QS	-,Qr	+,R	-,QS	+,R < S	+,R	+,R
8	+,R	-,R > S	-,QS	+,QS	+,R	-,QS	+,R < S	+,R	+,R

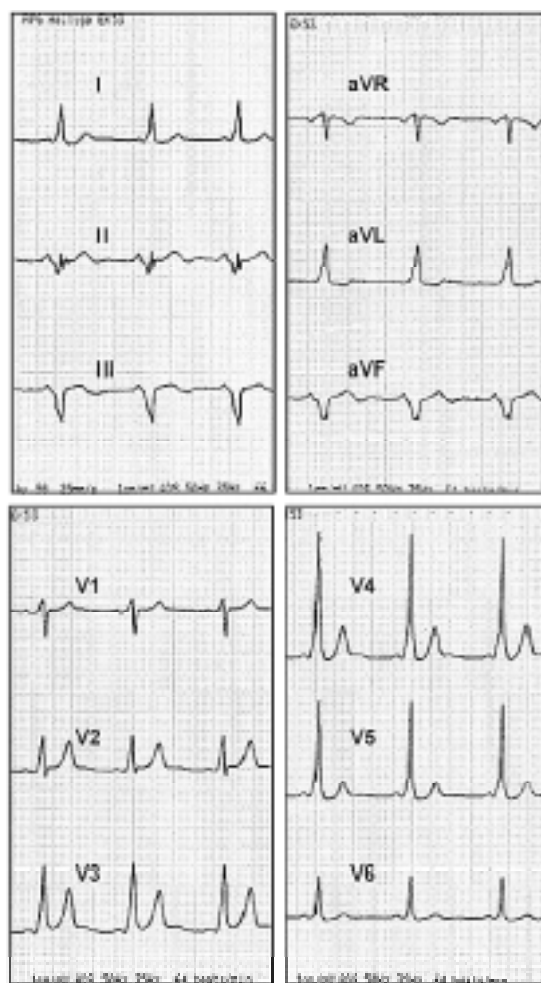
niach III i aVF oraz dodatnią falą delta w odprowadzeniu I. U 7 chorych fala delta była dodatnia w V₁. U 5 pacjentów rejestrowano ujemną falę delta tworzącą kąt > 45° z linią izoelektryczną w odprowadzeniu II (ryc. 1). Ta ostatnia cecha występowała u 3 chorych, u których skuteczną ablację wykonano z okolicy ujścia żyły średniej serca (MCV, *middle cardiac vein*).

W czasie inwazyjnego badania elektrofizjologicznego u każdego z 10 chorych wywoływano nawrotny, ortodromowy częstoskurcz przedsionkowo-komorowy (AVRT, *atrioventricular reentry tachycardia*). Długość cyklu AVRT wynosiła 240–430 ms (średnio 325 ms). U 4 pacjentów wystąpiło migotanie przedsionków, które w 2 przypadkach ustąpiło samoistnie, zaś u 2 pozostałych chorych wykonano kardiowersję elektryczną.

Skuteczną ablację drogi dodatkowej przeprowadzono u 7 pacjentów ze światła CS na odcinku między jej ujściem a MCV. U 3 pozostałych chorych ablację wykonano elektrodą umiejscowioną w MCV. Potencjał drogi dodatkowej rejestrowano w miejscu skutecznej ablacji u 8 pacjentów (ryc. 2). Liczba aplikacji RF wynosiła 1–10 (śr. 3,8). Czas pojedynczej skutecznej aplikacji RF wynosił śr. 43 ± 17 s, a moc — śr. 49 ± 8 W. Sześciu chorych zgłaszało ból w klatce piersiowej podczas ablacji. W badaniu echokardiograficznym po zabiegu u żadnego z pacjentów nie stwierdzono odczynu osierdziowego.

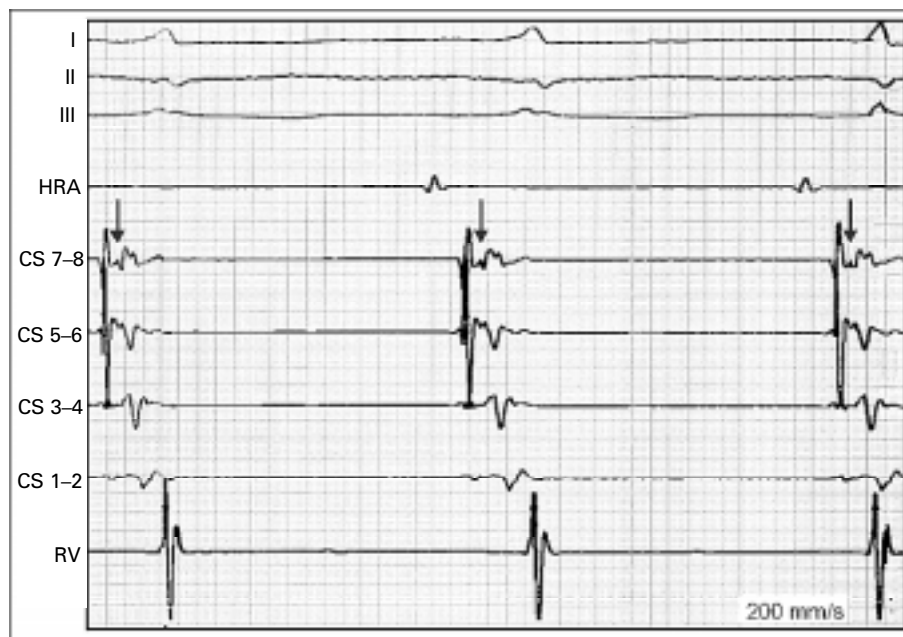
Czas naświetlania promieniami RTG wynosił 17–48 min (średnio 26,2 min). Cały zabieg trwał 129–320 min (średnio 195 min).

U 8 pacjentów w badanej grupie występowała pojedyncza droga dodatkowa z jawną preekscytacją. U 5 spośród nich dojście przez CS było pierwszym i skutecznym miejscem ablacji. U 3 pozostałych próbowano najpierw wykonać ablację od strony lewe-



Ryc. 1. EKG (12 odprowadzeń) pacjenta z dodatkowym szlakiem przedsionkowo-komorowym. Skuteczną ablację RF wykonano z MCV. Zwraca uwagę ujemna fala delta w II, tworząca kąt > 45° z linią izoelektryczną.

Fig. 1. 12-lead ECG from a patient with an accessory pathway. Successful ablation was performed from MCV. Note a steeply negative delta wave in II. The angle of the delta wave with isoelectric line > 45°.



Ryc. 2. Potencjał drogi dodatkowej (strzałki) rejestrowany w ujściu zatoki wieńcowej podczas rytmu zatokowego. HRA — górna część prawego przedsionka; CS 7, 8 — bieguny proksymalne elektrody w zatoce wieńcowej; CS 1, 2 — bieguny dystalne elektrody w zatoce wieńcowej; RV — prawa komora.

Fig. 2. Accessory pathway potential (arrows) recorded from coronary sinus ostium during sinus rhythm. HRA — high right atrium; CS 7, 8 — proximal CS electrodes; CS 1, 2 — distal CS electrodes; RV — right ventricle.

go przedsionka (z dojścia drogą punkcji transseptalnej), bez powodzenia. We wszystkich 3 przypadkach drogę dodatkową zablokowano skutecznie od strony CS.

U 2 kolejnych chorych w badanej grupie stwierdzono mnogie szlaki przedsionkowo-komorowe. Po ablacji RF drogi lewostronnej bocznej (z dojścia transseptalnego) ujawniła się u nich obecność utajonej ścieżki z najwcześniejszą aktywacją wsteczną (A') rejestrowaną w ujściu CS. Skuteczną ablację wykonywano od strony CS.

Czas obserwacji w całej grupie wynosił 4–26 miesięcy (średnio 18,7 miesięcy).

U jednego pacjenta bezpośrednio po skutecznej ablacji z ujścia CS wystąpił utrwalony blok przedsionkowo-komorowy I°. Poza tym w badanej grupie nie obserwowano żadnych powikłań związanych z zabiegiem.

U jednego chorego po 6 miesiącach od skutecznej ablacji wystąpił ponownie napad częstoskurczu. W EKG spoczynkowym znowu pojawiły się cechy preekscytacji. Wykonano ponowny zabieg ablacji od strony światła CS, uzyskując ustąpienie preekscytacji po pierwszej aplikacji RF. W 16-miesięcznej obserwacji nie rejestrowano arytmii ani powrotu cech preekscytacji.

Dyskusja

Obszar określany jako „tylnoprzegrodowy”, w którym schodzą się ściany czterech jam serca, charakteryzuje się skomplikowaną strukturą anatomiczną [5, 6]. Bezpośrednio nad tylną częścią przegrody międzykomorowej znajduje się przestrzeń wypełniona tkanką tłuszczową, w której zlokalizowany jest końcowy odcinek zatoki wieńcowej. W obszarze tym przebiegają drogi dodatkowe określane jako tylnoprzegrodowe. W rzeczywistości są to szlaki okołoprzegrodowe (*paraseptal*) zlokalizowane epikardialnie w sąsiedztwie MCV lub uchyłku (*diverticulum*) CS, a także przebiegające przez tkankę tłuszczową otaczającą CS [7–10]. Ta charakterystyka anatomiczna wyjaśnia fakt, że szlaki okołoprzegrodowe mogą zostać poddane skutecznej ablacji z wnętrza CS lub jej odgałęzień. Mimo to dostęp od CS nie jest traktowany jako metoda z wyboru w ablacji szlaków tylnoprzegrodowych.

Wen i wsp. [2] wykazali, że tylko u 2% pacjentów ablacja szlaku tylnoprzegrodowego wymagała dostępu od CS. Należy jednak zwrócić uwagę na fakt, że w ich materiale dostęp od CS był stosowany dopiero po nieskutecznych próbach ablacji od strony prawego przedsionka lub z dojścia transseptalnego.

W materiale opisywanym przez Arrudę i wsp. [11] u 40% pacjentów po nieskutecznej próbie ablacji drogi tylnoprzegrodowej od strony *endocardium*, wykonano z powodzeniem zabieg od strony CS.

Dhala i wsp. [12] donoszą o skutecznej ablacji od strony CS u 44% pacjentów ze szlakiem tylnoprzegrodowym.

Niechętnie wybieranie CS jako miejsca aplikacji RF może wynikać z obawy przed możliwymi komplikacjami. Opisywano pojedyncze przypadki perforacji naczynia [13]. Podwyższone jest także ryzyko wystąpienia bloku przedsionkowo-komorowego [1], które wynika z bliskiego sąsiedztwa węzła przedsionkowo-komorowego oraz zaopatrującej go tętnicy. Rzadkim powikłaniem może być zakrzepica CS, która jednak przeważnie nie ma następstw klinicznych [14].

W naszym materiale u 7 pacjentów (5 z jawną preekscytacją i 2 z drogą utajoną) wykonano skuteczną ablację szlaku tylnoprzegrodowego, stosując dojście przez CS bez wcześniejszych prób ablacji z innego dostępu. Skuteczność procedury, brak istotnych komplikacji z nią związanych oraz możliwość uniknięcia cewnikowania lewostronnego serca, które wymaga punkcji transseptalnej lub dojścia przezaortalnego, przemawiają za stosowaniem dostępu przez CS jako metody ablacji szlaków tylnoprzegrodowych.

U badanych pacjentów nie wykonywaliśmy angiografii CS. Podobnie jak inni autorzy [3, 12, 15], położenie elektrody ablacyjnej w CS lub MCV ocenialiśmy na podstawie obrazu RTG w projekcji LAO (45°).

Potencjał ścieżki dodatkowej w przypadku szlaków tylnoprzegrodowych jest rejestrowany częściej niż w innych lokalizacjach [15]. U 8 (80%) spośród naszych pacjentów stwierdziliśmy APP w miejscu skutecznej ablacji.

Opracowano kilka algorytmów, które na podstawie powierzchniowego EKG pozwalają przewidywać lokalizację ścieżki dodatkowej [15–17]. W naszym materiale u wszystkich pacjentów rejestrowaliśmy ujemną fałę delta oraz zespół QS w odprowadzeniach III i aVF, wskazujące na tylnoprzegrodowe położenie szlaku dodatkowego. U pacjentów, u których wykonano skuteczną ablację od strony MCV stwierdziliśmy ujemną fałę delta w odprowadzeniu II, tworzącą kąt $> 45^\circ$ z linią izoelektryczną.

Obserwacja ta jest zgodna z algorytmem zaproponowanym przez Takahashi i wsp. [15].

Wnioski

1. Ablacja RF szlaków tylnoprzegrodowych z dostępu przez CS jest metodą skuteczną i bezpieczną. Zastosowanie tej techniki pozwala uniknąć lewostronnego cewnikowania serca.
2. Rejestracja potencjału drogi dodatkowej jest istotnym wskaźnikiem miejsca skutecznej ablacji.
3. Analiza powierzchniowego zapisu EKG jest przydatna w kwalifikacji pacjentów do ablacji RF z dostępu przez CS.

Streszczenie

Ablacja szlaków dodatkowych przez CS

Cel pracy: Ocena skuteczności ablacji RF dodatkowych szlaków tylnoprzegrodowych z dostępu przez zatokę wieńcową.

Materiał i metody: Badana grupa obejmowała 10 pacjentów (3M, 7K) w wieku 19–69 lat (średnio 44,4 lat), u których ablację RF dodatkowego szlaku przedsionkowo-komorowego o położeniu tylnoprzegrodowym wykonano z dostępu przez zatokę wieńcową (CS, coronary sinus). W powierzchniowych zapisach EKG oceniano polaryzację fali delta i morfologię QRS. Analizowano dokumentację z badań elektrofizjologicznych i ablacji RF. Pacjentów poddawano kontroli po miesiącu od ablacji, a następnie co 6 miesięcy. Badanie kontrolne obejmowało wywiad, EKG oraz badanie echokardiograficzne.

Wyniki: U 8 pacjentów w powierzchniowym EKG stwierdzono jawną preekscytację z ujemną fałą delta i zespołem QS w III i aVF. U 3 chorych, u których wykonano ablację z żyły średniej serca (MCV), rejestrowano ujemną fałę delta w II, tworzącą kąt $> 45^\circ$ z linią izoelektryczną. Skuteczną ablację wykonano u 7 pacjentów z CS między jej ujściem a MCV, zaś u 3 pozosta-

łych z MCV. Potencjał drogi dodatkowej rejestrowano u 8 chorych w miejscu skutecznej ablacji. U 7 pacjentów, w tym u 5 z jawną preekscytacją i u 2 z utajoną drogą dodatkową, dostęp przez CS był pierwszym i skutecznym miejscem ablacji. U 1 chorego wystąpił blok przedsionkowo-komorowy I° po skutecznej ablacji. Nie stwierdzono innych powikłań zabiegu w badanej grupie. Czas obserwacji wynosił 4–26 miesięcy (średnio 18,7 miesięcy). U 1 pacjenta po 6 miesiącach od ablacji powróciło przewodzenie w drodze dodatkowej. Powtórna, skuteczną ablację wykonano w ujściu CS.

Wnioski: Ablacja RF szlaków tylnoprzegrodowych z dostępu przez CS jest metodą skuteczną i bezpieczną. Potencjał drogi dodatkowej ułatwia odnalezienie miejsca skutecznej ablacji. Analiza powierzchniowego EKG jest przydatna w kwalifikacji do ablacji z dostępu przez CS. (Folia Cardiol. 2000; 7: 309–314)

ablacja RF, droga dodatkowa, zatoka wieńcowa

Piśmiennictwo

1. Tai C.T., Chen S.A., Chiang C.E., Chang M.S. Characteristics and radiofrequency catheter ablation of septal accessory atrioventricular pathways. *PACE* 1999; 22: 500–511.
2. Wen M.S., Yeh S.J., Wang C.C., King A., Lin F.C., Wu D. Radiofrequency ablation therapy of the posteroseptal accessory pathway. *Am. Heart J.* 1996; 132: 612–620.
3. Langberg J.J., Mang C., Vorperian V.R., Williamson B., Kalbfleisch S.J., Strickberger A. i wsp. Recognition and catheter ablation of subepicardial accessory pathways. *J. Am. Coll. Cardiol.* 1993; 22: 1100–1104.
4. Kuck K.H., Schluter M., Chiladakis I. Accessory pathways anatomically related to the coronary sinus. *Circulation* 1992; 86: I-782 (streszczenie).
5. Cox J.L. Anatomy of the "Posterior septal space". *Am. J. Cardiol.* 1991; 68: 675–677.
6. Davis L.M., Byth K., Ellis P., Mc Guire M.A., Uther B., Richards D.A.B. i wsp. Dimensions of the human posterior septal space and coronary sinus. *Am. J. Cardiol.* 1991; 68: 621–625.
7. Anderson R.H., Ho S.Y. "Posteroseptal" accessory pathways. *J. Cardiovasc. Electrophysiol.* 1999; 10: 422.
8. Lesh M.D., Van Hare G., Kao A.K., Scheinman M.M. Radiofrequency catheter ablation for Wolff-Parkinson-White syndrome associated with a coronary sinus diverticulum. *PACE* 1991; 14: 1479–1484.
9. Mc Giffin D., Masterson M.L., Stafford W.J. Wolff-Parkinson-White syndrome associated with a coronary sinus diverticulum: ablative surgical approach. *PACE* 1990; 13: 966–969.
10. Arruda M.S., Beckman K.J., Mc Clelland J.H., Wang X., Nakagawa H., Widman L.E. i wsp. Coronary sinus anatomy and anomalies in patients with posteroseptal accessory pathway requiring ablation within a venous branch of the coronary sinus. *J. Am. Coll. Cardiol.* 1994; (supl.) 224A.
11. Arruda M.S., Mc Clelland J.H., Wang X., Beckman K.J., Widman L.E. i wsp. Development and validation of an ECG algorithm for identifying accessory pathway ablation site in Wolff-Parkinson-White syndrome. *J. Cardiovasc. Electrophysiol.* 1998; 9: 2–12.
12. Dhala A.A., Deshpande S.S., Bremner S., Hempe S., Sra J.S., Blanck Z. i wsp. Transcatheter ablation of posteroseptal accessory pathways using a venous approach and radiofrequency energy. *Circulation* 1994; 90: 1799–1810.
13. Oren J., Mc Clelland J., Beckman K., Wang X., Santoro I., Roman C. i wsp. Epicardial posteroseptal accessory pathways requiring ablation from the middle cardiac vein. *PACE* 1992; 15: 535 (streszczenie 124).
14. Hazan M.B., Byrnes D.A., Elmquist T.H., Mazzara J.T. Angiographic demonstration of coronary sinus thrombosis: a potential consequence of trauma to the coronary sinus. *Cathet. Cardiovasc. Diagn.* 1982; 8: 405–408.
15. Takahashi A., Shah D.C., Jais P., Hocini M., Clementy J., Haissaguerre M. Specific electrocardiographic features of manifest coronary vein posteroseptal accessory pathways. *J. Cardiovasc. Electrophysiol.* 1998; 9: 1015–1025.
16. Arruda M., Wang X., Mc Clelland J., Beckman K., Santoro I., Oren J. i wsp. ECG algorithm for predicting radiofrequency ablation site in posteroseptal accessory pathways. *PACE* 1992; 15: 535 (streszczenie 122).
17. D'Avilla A., Brugada J., Skeberis V., Andries E., Sosa E., Brugada P. A fast and reliable algorithm to localize accessory pathways based on the polarity of the QRS complex on the surface ECG during sinus rhythm. *PACE* 1995; 18: 1615–1627.