

# Ciąża u pacjentek z wrodzonym zwężeniem zastawki aortalnej

Hanna Siudalska<sup>1</sup>, Iwona Woźniewska<sup>2</sup>, Andrzej Raczyński<sup>3</sup>, Krystyna Gralińska<sup>3</sup>,  
Joanna Dangel<sup>4</sup>, Wanda Rydlewska-Sadowska<sup>1</sup> i Piotr Hoffman<sup>1</sup>

<sup>1</sup>Klinika Wad Wrodzonych Serca Instytutu Kardiologii w Warszawie

<sup>2</sup>Oddział Kardiologii Szpitala Wolskiego w Warszawie

<sup>3</sup>Klinika Ginekologii i Położnictwa Instytutu Matki i Dziecka w Warszawie

<sup>4</sup>II Katedra i Klinika Położnictwa i Ginekologii Akademii Medycznej w Warszawie

## Maternal and fetal outcome in pregnant patients with congenital aortic valvular stenosis

**Background:** *Congenital aortic valve stenosis may result in complicated course of pregnancy.*

**Material and methods:** *10 pregnant women with diagnosis of congenital aortic stenosis were studied over a period of 4 years. They were monitored by means of physical exam, ECG and echocardiography. Fetal ultrasonograms and echocardiograms were performed in all 10 pregnancies. After delivery, maternal clinical status was monitored. The condition of the newborns was evaluated using Apgar scale, echocardiogram and the clinical evaluation.*

**Results:** *Mortality among mothers and children was zero. There was progression from NYHA class I to class II in two cases. There were no miscarriages, therapeutic abortions, fetal growth retardation, pre-term deliveries nor hospitalizations during pregnancy due to exacerbation of the clinical cardiological condition of the mother. No cardiac interventions (percutaneous balloon valvuloplasty or valve replacement) were needed. One fetus was found to have tight aortic coarctation requiring immediate surgical correction after birth.*

**Conclusions:** *Pregnancy in mothers with congenital aortic stenosis who are hemodynamically stable (NYHA class I or II) is unlikely to result in significant complications in the mother.* (Folia Cardiol. 2003; 10: 335–340)

## congenital aortic stenosis, bicuspid aortic valve, pregnancy, maternal and fetal echocardiography

### Wstęp

Zmiany zachodzące w układzie krążenia w czasie ciąży mają niekorzystny wpływ na czynność serca w przebiegu zwężenia zastawki aortalnej. Zwiększenie objętości krwi krążącej i zmniejszenie naczyniowego oporu obwodowego prowadzą do narastania przezastawkowego gradientu ciśnień.

Zwężenie zastawki ogranicza zdolność do zwiększenia objętości wyrzutowej lewej komory i powoduje wzrost ciśnienia skurczowego oraz ciśnienia napełniania lewej komory [1, 2].

Dane z piśmiennictwa dotyczące przebiegu ciąży u pacjentek ze zwężeniem zastawki aortalnej są oparte na wynikach badań niewielkich grup pacjentek ze względu na rzadkie występowanie wady u kobiet w wieku rozrodczym. Ich wyniki świadczyły o dużej umieralności kobiet i umieralności okołoporodowej noworodków (odpowiednio 17 i 32%) [3]. Późniejsze doniesienia są bardziej optymistyczne i nie wykazują istotnie zwiększonej śmiertelności zarówno matek, jak i noworodków [2, 4, 5].

Adres do korespondencji: Dr med. Hanna Siudalska  
Klinika Wad Wrodzonych Serca IK  
ul. Alpejska 42, 04–682 Warszawa  
Nadesłano: 12.11.2002 r. Przyjęto do druku: 17.04.2003 r.

W niniejszej pracy przedstawiono własne obserwacje przebiegu ciąży u 10 kobiet z wrodzonym zwężeniem zastawki aortalnej.

### Materiał i metody

Analizowaną grupę stanowiło 10 kobiet z wrodzonym zwężeniem zastawki aortalnej, które w latach 1997–2001 w czasie ciąży pozostawały pod kontrolą Kliniki Szybkiej Diagnostyki i Kliniki Wad Wrodzonych Serca Instytutu Kardiologii w Warszawie. U wszystkich chorych wadę rozpoznano w dzieciństwie. U 1 pacjentki w 15 rż. wykonano operacyjną walwulotomię aortalną, a nawrót zwężenia obserwowano od 1990 r. Żadna z pacjentek nie konsultowała decyzji o zajściu w ciążę z kardiologiem.

Chore w czasie ciąży były monitorowane przez kardiologów i położników-ginekologów. Wizyty lekarskie planowano raz w trymestrze lub częściej, w zależności od stanu klinicznego pacjentki. Badanie echokardiograficzne i elektrokardiograficzne metodą Holtera wykonywano co najmniej raz w trymestrze. W badaniu echokardiograficznym oceniano m.in. pole zwężonej zastawki aortalnej, maksymalny i średni przezastawkowy gradient ciśnień skurczowych, rozkurczowy wymiar jamy lewej komory i grubość jej mięśnia. Pole ujścia zastawki aortalnej było większe od 2,5 cm<sup>2</sup> dla zastawki łagodnie zwężonej, dla umiarkowanie zwężonej wynosiło 1–1,3 cm<sup>2</sup>, a dla ciasno zwężonej — do 0,9 cm<sup>2</sup> [6].

Rozwój wewnątrzmaciczny płodu oceniano na podstawie systematycznie wykonywanych przez ginekologa-położnika badań ultrasonograficznych. Prenatalne badania echokardiograficzne przeprowadzono między 18 a 24 tygodniem ciąży, a w wypadku rozpoznania wady serca płodu powtarzano co miesiąc. W jednym przypadku wykonano amniopunkcję w celu wykluczenia anomalii chromosomalnej w związku z rozpoznaniem wady serca płodu.

U wszystkich chorych w czasie porodu stosowano znieczulenie zewnątrzoponowe. Pacjentki otrzymywały antybiotyki jako profilaktykę infekcyjnego zapalenia wsierdza. Noworodki były badane przez kardiologa dziecięcego w celu wykluczenia wrodzonej wady serca, pomimo prawidłowego wyniku badania echokardiograficznego płodu.

### Wyniki

Wiek pacjentek wynosił średnio 28,8 ± 3,4 roku (tab. 1, 2). U 3 kobiet analizowana ciąża była pierwszą (nr 1, 3, 7).

Cztery kobiety miały obciążające wywiady dotyczące poprzednich ciąż. U pacjentki nr 2 w II okresie porodu pierwszej ciąży rozpoznano zagrażającą zamartwicę płodu. Pacjentka nr 4 urodziła martwy płód (cięcie cesarskie) w 39 tygodniu ciąży. U dziecka pacjentki nr 8 (z pierwszej ciąży) w 3 tygodniu życia rozpoznano ciasne zwężenie cieśni aorty i ubytek przegrody międzykomorowej. U chorej nr 9

**Tabela 1.** Echokardiograficzna i czynnościowa charakterystyka badanych pacjentek

**Table 1.** Echocardiographic and functional characteristics of the studied group

Pacjentka (nr)	Wiek [lata]	Gradient ciśnienia przez zastawkę aortalną maks./śr.		Pole powierzchni zastawki aortalnej [cm <sup>2</sup> ]	Grubość mięśnia lewej komory [cm]	Fracja wyrzutowa lewej komory	Wymiar końcowo-rozkurczowy lewej komory [cm]	Wymiar poprzeczny aorty wstępującej [cm]	Klasa wg NYHA
		początek ciąży [mm Hg]	II/III trymestr [mm Hg]						
1	31	24/16	24/14	2,5	1,1	78%	5,3	5,4	I
2	28	75/48	117/60	1,1	1,4	83%	4,8	4,0	II
3	22	29/15	32/24	1,3	1,2	71%	4,8	3,7	I
4	27	67/45	72/50	1,3	1,2	73%	4,8	2,8	I
5	34	58/36	85/50	0,7	1,3	65%	4,7	4,1	I
6	30	100/–	170/90	0,8	2,1	78%	3,8	4,1	II
7	26	42/25	82/50	0,9	0,8	73%	5,4	3,6	I
8	32	–	112/74	0,8	1	65%	5,1	3,2	I
9	28	–	100/40	0,8	1,3	57%	4,6	3,7	II
10	30	68/40	96/62	0,8	1,3	77%	5,0	4,7	II

– brak danych

**Tabela 2.** Przebieg porodu i charakterystyka noworodków 10 kobiet z wrodzonym zwężeniem zastawki aortalnej**Table 2.** Characteristics of delivery and outcome of the newborns of the 10 women with congenital aortic stenosis

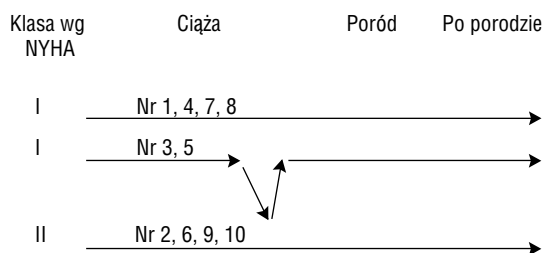
Poród	Pacjentki (n = 10)	Noworodki (n = 10)
Wiek ciąży [tygodnie] przedział	37–41	
średnia	38,9 ± 1,1	
Drogami i siłami natury	1 (10%)	
Drogami natury ze skróceniem II okresu	5 (50%)	
Cięcie cesarskie	4 (40%)	
Zagrażająca zamartwica płodu w II okresie	2 (20%)	
Masa urodzeniowa noworodków [g] przedział		2840–4140
średnia		3638 ± 458
Poniżej 10 pkt. wg skali Apgar		1 (10%)
Wady serca u noworodków		1 (10%)

pierwszą ciążę zakończono w 21 tygodniu z powodu przedwczesnego odejścia wód płodowych.

W badanej grupie chorych nie było zgonów kobiet w czasie ciąży, porodu, położu oraz w odległej obserwacji. U pacjentki nr 4 dwa lata po porodzie wadę skorygowano chirurgicznie metodą Rossa. Pozostałe chore nie wyraziły zgody na leczenie operacyjne lub nie miały wskazań do jego przeprowadzenia.

U 9 pacjentek (90%) przyczyną zwężenia była dwupłatkowa zastawka aortalna. U jednej, leczonej uprzednio operacyjnie, nie udało się dokładnie ocenić anatomii zastawki. Wyniki wybranych parametrów echokardiograficznych przedstawiono w tabeli 1.

Łagodnie zwężenie zastawki aortalnej rozpoznano u 1 pacjentki (10%). U 3 chorych stenoza była umiarkowana (30%), a w 6 przypadkach — ciasna (60%). U wszystkich kobiet obserwowano wzrost przezastawkowego gradientu ciśnienia w II i w III trymestrze ciąży, w porównaniu z początkiem I trymestru. Wymiar końcoworozkurczowy lewej komory mieścił się w granicach normy i wynosił 3,8–5,3 cm, a frakcja wyrzucania lewej komory nie obniżyła się istotnie. U pacjentki nr 6 stwierdzono duży przerost mięśnia lewej komory. U pozostałych grubość mięśnia tylnej ściany lewej komory wynosiła 0,8–1,4 cm. U 80% badanych stwierdzono przekraczające normę poszerzenie aorty wstępującej ( $\geq 3,6$  cm) [7].

**Rycina 1.** Zmiany klasy czynnościowej według klasyfikacji NYHA u kobiet w ciąży z wrodzonym zwężeniem zastawki aortalnej**Figure 1.** Changes of functional capability according to NYHA classification of the pregnant patients with congenital aortic valve stenosis

Ocenę wydolności czynnościowej według klasyfikacji NYHA w czasie ciąży i porodu przedstawiono schematycznie na rycinie 1. Na początku ciąży 6 pacjentek (60%) znajdowało się w klasie I według klasyfikacji NYHA, a pozostałe 4 (40%) — w klasie II. U 2 chorych (nr 3 i 5) w III trymestrze ciąży obserwowano pogorszenie wydolności fizycznej z klasy I do II według klasyfikacji NYHA (20% badanych). Po rozpoczęciu leczenia diuretycznego objawy niewydolności serca ustąpiły. Komorowe zaburzenia rytmu wystąpiły u 1 pacjentki (nr 10) w II trymestrze ciąży: stwierdzono 8 000 dodatkowych przedwczesnych pobudzeń komorowych, bez form złożonych. Nie zastosowano leczenia antyarytmicznego. Zaburzenia rytmu ustąpiły 3 miesiące po porodzie.

U żadnej pacjentki nie wystąpiły samoistne poronienia ani przedwczesny poród. Nie stwierdzono również wskazań do przerwania ciąży z powodów kardiologicznych lub położniczych. Dane dotyczące porodów przedstawiono w tabeli 2. Wszystkie pacjentki urodziły w terminie. Średni wiek ciąży w chwili porodu wynosił  $38,9 \pm 1,1$  tygodni. We wszystkich przypadkach w czasie porodu zastosowano znieczulenie zewnątrzoponowe. Pacjentka nr 5 urodziła drogami i siłami natury (10%). U 5 chorych skrócono II okres porodu, stosując próżniociąg (50%). U 2 kobiet (nr 3 i 7), poza wskazaniami kardiologicznymi, powodem skrócenia II okresu porodu była zagrażająca zamartwica płodu.

Cięcie cesarskie wykonano u 4 pacjentek — nr 1, 2, 4, 8 (40%). U jednej z nich (nr 1) wskazaniem kardiologicznym do zabiegu był tętniak aorty. U pacjentki nr 2 ciążę rozwiązano cięciem ze wskazań położniczych. U chorej nr 4 wskazaniem do cięcia cesarskiego były obciążające wywiady położnicze. W przypadku pacjentki nr 8 takie rozwiązanie ciąży zaplanowano w dniu uzgodnionym z zespołem kar-

diochirurgicznym, który wcześniej przeprowadził konsultacje i był przygotowany do korekcji operacyjnej wady serca noworodka, rozpoznanej w prenatalnym badaniu echokardiograficznym (dr hab. med. B. Maruszewski — kierownik zespołu).

W ocenie położniczej przebieg ciąży w przedstawianej grupie był zadowalający. W kontrolnych badaniach ultrasonograficznych nie stwierdzono wad rozwojowych ani zaburzeń wzrostu wewnątrzmacicznego płodów. Masa urodzeniowa 10 noworodków mieściła się w normie i wynosiła 2840–4140 g, średnio  $3638 \pm 458$  g (tab. 2).

## Dyskusja

Najczęściej podłożem wrodzonej stenozы aortalnej jest dwupłatkowa zastawka. Wada ta występuje 4-krotnie częściej u mężczyzn niż u kobiet [8]. Mimo że u kobiet w wieku rozrodczym stwierdza się ją rzadko, jest główną przyczyną zwężenia ujścia aorty u ciężarnych [2, 9, 10]. W przedstawianej grupie dwupłatkowa zastawka aortalna występowała aż u 90% chorych. U ponad połowy badanych zwężenie zastawki było ciasne (pole ujścia zastawki  $< 1 \text{ cm}^2$ ) [6]. W 80% przypadków rozpoznano poszerzenie aorty wstępującej. Stopień poszerzenia aorty nie zależał od powierzchni ujścia zastawki. U pacjentki z łagodnym zwężeniem (nr 1) rozpoznano tętniaka aorty, który w III trymestrze ciąży osiągnął szerokość 5,4 cm. Poszerzenie to wynika z dwóch przyczyn. Po pierwsze, prowadzi do niego anomalia budowy błony środkowej ściany aorty, która towarzyszy dwupłatkowej zastawce aortalnej i morfologicznie jest podobna do zmian opisywanych w zespole Marfana [8, 11]. Po drugie, podobną przebudowę ściany aorty opisano u kobiet ciężarnych z prawidłową zastawką aortalną [12, 13]. Zmiany te mogą predysponować do występowania powikłań w postaci rozwarstwienia błony wewnętrznej aorty, zwłaszcza w III trymestrze ciąży [6, 12]. Powyższe dane i obserwacje własne uzasadniają monitorowanie szerokości aorty wstępującej u kobiet w ciąży z dwupłatkową zastawką aortalną.

Pomiar pola ujścia zwężonej zastawki ma szczególne znaczenie, gdyż na wielkość przezastawkowego gradientu maksymalnego wpływa zarówno stopień zwężenia zastawki, jak i stopniowe zwiększanie objętości krwi krążącej, do którego dochodzi w czasie ciąży. Zjawisko to może prowadzić do tzw. pseudokrytycznej stenozы ciężarnych [14, 15]. Potwierdziły to obserwacje własne.

W badanej grupie chorych obserwowano stopniowy wzrost wartości gradientu ciśnienia przez zastawkę aortalną przy niezmiennych się istotnie

wartościach frakcji wyrzutowej lewej komory serca. Jedynie u 2 pacjentek stwierdzono pogorszenie klasy czynnościowej wg klasyfikacji NYHA (20%) w grupie z umiarkowanym zwężeniem zastawki. U pozostałych kobiet, nawet z ciasnym zwężeniem zastawki, stan kliniczny i wydolność fizyczna nie zmieniały się w czasie ciąży: utrzymywały się objawy klasy I lub II wg klasyfikacji NYHA (ryc. 1). Nasilenie zaburzeń rytmu obserwowano w II trymestrze ciąży u 1 chorej z ciasnym zwężeniem (10%). U żadnej pacjentki nie stwierdzono wskazań do hospitalizacji. Otrzymane wyniki są zbliżone do przedstawionych przez Lao i wsp. [4]. Według rezultatów badań innych autorów powikłania w postaci nasilenia arytmii, niewydolności serca, konieczności leczenia farmakologicznego i hospitalizacji występują częściej i wynoszą odpowiednio: 25%, 44%, 33% i 33% [5]. Wyniki badań sprzed 20 lat przedstawiały dużą, 17-procentową śmiertelność ciężarnych i 32-procentową umieralność okołoporodową noworodków u kobiet z wrodzonym zwężeniem zastawki aortalnej [3]. Późniejsze doniesienia nie wykazują istotnie zwiększonej śmiertelności u tych chorych [2, 4, 5]. W badanej grupie pacjentek nie występowały zgony w czasie ciąży, porodu i po porodzie. Nie stwierdzono również zaburzeń wzrostu wewnątrzmacicznego płodów, poronień ani zgonów okołoporodowych noworodków.

Wrodzony charakter wady wiąże się z istotnym zagrożeniem dziedziczenia anomalii serca. W tej grupie pacjentek ryzyko jej wystąpienia jest największe wśród chorych z wrodzonymi wadami serca. Prawdopodobieństwo dziedziczenia anomalii serca kobiet z wrodzoną stenozą aortalną oceniano początkowo na 26% [16]. W kolejnych pracach wykazano znacznie mniejszy odsetek ryzyka, wynoszący 2,8–15% [2, 5, 17, 18]. W niniejszym badaniu u 1 chorej (10%) w prenatalnym badaniu echokardiograficznym rozpoznano wrodzoną anomalię serca płodu. Uzyskane wyniki potwierdzają doniesienia innych autorów o dobrym rokowaniu i pomyślnym przebiegu ciąży u chorych z łagodnym i umiarkowanym zwężeniem zastawki aortalnej zaliczanych do I i II klasy według NYHA oraz o konieczności wczesnej obserwacji i włączenia leczenia farmakologicznego w przypadku wystąpienia objawów u tych pacjentek [4, 9, 10]. Ryzyko rozwoju powikłań zarówno u matki, jak i u płodu wzrasta u chorych z ciasnym i umiarkowanym zwężeniem zastawki aortalnej w co najmniej III klasie według klasyfikacji NYHA [2, 3, 5, 6, 9, 10]. Spośród przedstawianych w niniejszym badaniu chorych z ciasnym zwężeniem zastawki aortalnej, przez okres ciąży, porodu i po porodzie, u połowy utrzymywały się ob-

jawy klasy I, a u połowy — objawy klasy II według klasyfikacji NYHA.

Optymalnym postępowaniem w przypadkach ciasnego oraz objawowego umiarkowanego zwężenia zastawki aortalnej jest chirurgiczna korekta wady przed planowaną ciążą [6, 10, 19]. Wskazane jest wykonanie komisurotomii, wszczepienie homograftu aortalnego lub operacja metodą Rossa [19, 20]. Najmniej korzystne, choć czasami konieczne, jest wszczepienie sztucznej zastawki. W tym wypadku leczenie przeciwwzakrzepowe wiąże się z ryzykiem wystąpienia powikłań w czasie ciąży [21].

Konieczność leczenia interwencyjnego kobiet w ciąży zachodzi wtedy, gdy stwierdzi się powikłania w postaci ciężkiej niewydolności serca, groźnych zaburzeń rytmu serca, bólów stenokardialnych [4, 5, 9, 10]. Doniesienia na temat zastosowania przezskórnej plastyki zastawki aortalnej w czasie ciąży są nieliczne, ale wyniki tych prób są zadowalające [22, 23]. Zabieg chirurgiczny w krążeniu pozaustrojowym u kobiet w ciąży wiąże się z dużą śmiertelnością płodu, sięgającą nawet 57%. Rokowanie dla matki jest w tym przypadku dobre. Korekcja operacyjna wady w czasie ciąży powinna być więc ostatecznością [24].

U pacjentek ze zwężeniem zastawki aortalnej zaleca się rozwiązanie ciąży drogami natury, w znieczuleniu zewnątrzoponowym. Skrócenie II okresu porodu powinno być rozważane indywidualnie. Cięcia cesarskie wykonuje się ze wskazań położniczych lub u pacjentek z ciasnym zwężeniem zastawki i towarzyszącą ciężką niewydolnością serca [8, 12]. Według zaleceń Europejskiego Towarzystwa Kardiologicznego wskazanie do cięcia cesarskiego powinno być również rozpatrzone w przypadku ciasnego, bezobjawowego zwężenia zastawki aortalnej [18]. W badanej grupie u 80% kobiet obserwowano poszerzenie aorty wstępującej towarzyszące dwupłatkowej zastawce aortalnej. Podobieństwo zmian hi-

stopatologicznych stwierdzonych w budowie ściany aorty u tych pacjentek do opisywanych w zespole Marfana [6, 9] nasuwa możliwość rozważenia skrócenia II okresu porodu lub zastosowania cięcia cesarskiego u kobiet z czynnościowo prawidłową, ale dwupłatkową zastawką aortalną i towarzyszącym poszerzeniem aorty wstępującej. Większość przedstawionych pacjentek rodziła drogami natury ze skróceniem II okresu porodu. U 4 kobiet poród zakończono cięciem cesarskim (40%), tylko w 1 przypadku ze wskazań kardiologicznych. U wszystkich zastosowano znieczulenie zewnątrzoponowe. Wyniki te są podobne do przedstawianych w piśmiennictwie [2, 4, 5, 15].

## Podsumowanie

Według współczesnych standardów kardiologicznych cięża jest przeciwwskazana u pacjentek z umiarkowaną objawową i ciasną stenozą aortalną. U tych kobiet wadę powinno się skorygować chirurgicznie przed planowaną ciążą. Kiedy pacjentka zgłasza się do kardiologa, będąc już w ciąży, należy dążyć do pomyślnego jej rozwiązania. Wyniki obserwacji autorów niniejszej publikacji wskazują, że u pacjentek z umiarkowanym, a nawet ciasnym zwężeniem zastawki aortalnej w I lub II klasie czynnościowej według klasyfikacji NYHA cięża, poród i okres okołoporodowy mogą przebiegać bez istotnych powikłań. Plastykę przezskórną zastawki lub zabieg kardiochirurgiczny w czasie ciąży powinno się wykonywać jedynie w przypadku wystąpienia istotnych objawów wady. Ze względu na duże prawdopodobieństwo dziedziczenia wady serca przez dziecko u kobiet z wrodzoną stenozą aortalną należy wykonać badanie echokardiograficzne płodu między 18 a 24 tygodniem ciąży. Konieczne jest, aby opiekę nad takimi chorymi sprawowały doświadczone ośrodki i zespoły specjalistów — kardiologów, położników i anestezjologów.

## Streszczenie

### **Ciąża u pacjentek z wrodzonym zwężeniem zastawki aortalnej**

**Wstęp:** *U kobiet z wrodzonym zwężeniem zastawki aortalnej przebieg ciąży może być powikłany.*

**Materiał i metody:** *Badaniami objęto 10 kobiet ciężarnych z wrodzonym zwężeniem dwupłatkowej zastawki aortalnej. Chore monitorowano, przeprowadzając badania kliniczne, elektrokardiograficzne i echokardiograficzne w czasie ciąży i po porodzie. Rozwój fizyczny, biometrię oraz rozwój serca płodu oceniano na podstawie badań ultrasonograficznych i echokardiograficznych.*

**Wyniki:** *W badanej grupie nie było zgonów kobiet ani noworodków. U 2 badanych obserwowano pogorszenie wydolności czynnościowej z klasy I do II według klasyfikacji NYHA w trzecim trymestrze*

ciąży. Nie wystąpiły samoistne poronienia, zaburzenia wzrostu wewnątrzmacicznego płodu ani przedwczesne porody. Nie było również wskazań do usunięcia ciąży, hospitalizacji z przyczyn kardiologicznych ani wskazań do leczenia zabiegowego. W przypadku jednego płodu w badaniu echokardiograficznym rozpoznano koarktację aorty wymagającą pilnej korekcji chirurgicznej po porodzie.

**Wnioski:** U pacjentek z wrodzonym zwężeniem zastawki aortalnej zaliczonym do I lub II klasy czynnościowej według klasyfikacji NYHA ciąża może przebiegać bez istotnych powikłań. (Folia Cardiol. 2003; 10: 335–340)

**wrodzone zwężenie zastawki aortalnej, dwupłatkowa zastawka aortalna, ciąża, poród, echokardiografia matki i płodu**

### Piśmiennictwo

1. Elkayam U., Gleicher N. Cardiac problems in pregnancy. Wiley and Sons, Inc., Publication, New York 1998; 1–3.
2. Siu S.C., Colman J.M. Congenital heart disease. Heart disease and pregnancy. Heart 2001.
3. Arias F., Pineda J., Aortic stenosis and pregnancy. J. Reprod. Med. 1978; 20: 229–232.
4. Lao T.T., Sermer M., MacGee L. Congenital aortic stenosis and pregnancy — a reappraisal. Am. J. Obstet. Gynecol. 1993; 169: 540–545.
5. Hameed A., Karaalp I.S., Tummala P.P. The effect of valvular heart disease on maternal and fetal outcome of pregnancy. J. Am. Coll. Cardiol. 2001; 37: 893–899.
6. Ritchie J.L., Cheitlin M.D., Eagle K.M. ACC/AHA guidelines for the management of patients with valvular heart disease. Executive summary. J. Heart Valve Dis. 1998; 6: 696–698.
7. Feigenbaum H. Echocardiography. Lea & Febiger, Philadelphia 1994; 622.
8. Fedak P.W.M., Verma S., David T.E. Clinician update. Clinical and pathophysiological implications of a bicuspid aortic valve. Circulation 2002; 106: 900–904.
9. Warnes C.A., Elkayam U. Congenital heart disease and pregnancy. W: Elkayam U., Gleicher N. red. Cardiac problems in pregnancy. Wiley and Sons, Inc., Publication, New York 1998; 37–39.
10. Connelly M.S., Webb G.D., Somerville J. Canadian Consensus Conference on Adult Congenital Heart Disease. Can. J. Cardiol. 1966; 14: 436–438.
11. Anderson R.A., Fineron P.W. Aortic dissection in pregnancy: importance of pregnancy — induced changes in the vessel wall and bicuspid aortic valve in pathogenesis. Br. J. Obstet. Gynecol. 1994; 101: 1085–1088.
12. Manalo-Estrella P., Barker A.E. Histopathological findings in human aortic media associated with pregnancy. Arch. Path. 1967; 83: 336–341.
13. Schlatmann T.J., Becker A.E. Pathogenesis of dissecting aneurysm of aorta. Comparative histopathological study of significance of medial changes. Am. J. Cardiol. 1977; 39: 21–26.
14. Rose B.I., Holbrook R.H., Wyner J. Efficacy of doppler echocardiography in the evaluation of aortic stenosis during pregnancy. Obstet. Gynecol. 1987; 69: 431–432.
15. Husted S.T., Quick A., Gibbs H.R. “Pseudocritical” aortic stenosis during pregnancy: role for Doppler assessment of aortic valve area. Am. Heart J. 1989; 117: 1383–1385.
16. Whittemore R., Hobbins C., Engle M.A. Pregnancy and its outcome in woman with and without surgical treatment of congenital heart disease. Am. J. Cardiol. 1982; 50: 641–651.
17. Whittemore R., Wells J.A., Castellsague X. A second-generation study of 427 probands with congenital heart defects and their 837 children. J. Am. Coll. Cardiol. 1994; 6: 1459–1467.
18. Driscoll D.J., Michels V.V., Gersony W.M. Occurrence risk for congenital heart defects in relatives of patients with aortic stenosis, pulmonary stenosis, or ventricular septal defect. Circulation 1993; 87 (supl. I): I-114–I-120.
19. Iung B., Gohlke-Barwolf C., Tornos P. Recommendations on the management of the asymptomatic patient with valvular heart disease. Eur. Heart J. 2002; 23: 1253–1266.
20. Al-Halees Z., Pieters F., Qadoura F. The Ross procedure is the procedure of choice for congenital aortic valve disease. J. Thorac. Cardiovasc. Surg. 2002; 123: 437–441.
21. Oakley C.M. Anticoagulation and pregnancy. Eur. Heart J. 1995; 16: 1317–1319.
22. Mc Ivor R.A. Percutaneous balloon aortic valvuloplasty during pregnancy. Int. J. Cardiol. 1991; 32: 1–4.
23. Presbitero P., Prever S.B., Brusca A. Interventional cardiology in pregnancy. Eur. Heart J. 1996; 17: 182–188.
24. Chambers C.E., Clark S. Cardiac surgery during pregnancy. Clin. Obstet. Gynecol. 1994; 37: 316–323.