

Wyniki implantacji stentu do pnia lewej tętnicy wieńcowej u 70 pacjentów — ocena kliniczna

Initial results of left main coronary artery stenting in 70 patients — clinical evaluation

Joanna Wiśniewska-Szmyt, Jacek Kubica, Adam Sukiennik, Marek Radomski, Marek Panowicz, Marcin Rychter, Tomasz Białoszyński, Mirosław Jabłoński, Maria Bogdan, Grzegorz Grzešek i Iwona Świątkiewicz

Katedra i Klinika Kardiologii i Chorób Wewnętrznych Akademii Medycznej w Bydgoszczy

Abstract

Background: *Left main coronary stenoses (LMS) are more and more often treated with percutaneous coronary interventions (PCI) with stent implantation. The aim of this study was to evaluate immediate and late outcomes of 70 patients with left main coronary artery stenting.*

Material and methods: *Clinical and angiographical follow-up period was one year. We assessed periprocedural and late mortality, angiographic restenosis and percutaneous and surgical re-interventions after 3, 6 and 12 months.*

Results: *There were 12 deaths (17.1%): 11 periprocedural and 1 after 3 months. All deaths were observed in patients with emergency and salvage indications for PCI (29.3% procedures). Angiographic restenosis was documented in 8 patients (14%). Repeat revascularization was performed in 16 patients (28%). Restenosis occurred significantly more frequently in patients with LMS bifurcations stenting (27% vs. 3% in other localization) and in diabetic patients (36% vs. 7% in non-diabetic).*

Conclusions: *High mortality rates were observed in patients with emergency and salvage indications for PCI. Stent implantation for the treatment of LMS stenosis in elective patients is associated with good immediate and late results, excluding diabetic patients and stenoses of LMS bifurcation.* (Folia Cardiol. 2004; 11: 555–560)

left main coronary artery stenosis, percutaneous coronary intervention, restenosis

Wstęp

Rokowanie odległe u pacjentów ze zwężeniem pnia lewej tętnicy wieńcowej (LMS, *left main coronary artery stenosis*) leczonych zachowawczo jest niekorzystne zarówno w odniesieniu do długości życia, jak i wystąpienia ponownych incydentów wieńcowych [1]. Chirurgiczna rewaskularyzacja poprawia wskaźniki przeżycia i jakość życia, co wykazano w badaniu *Coronary Artery Surgery Study* (CASS) [2]. Od kiedy Andreas Gruentzig w 1978 r.

Adres do korespondencji: Dr med. Marcin Rychter
Katedra i Klinika Kardiologii i Chorób Wewnętrznych AM
ul. M. Skłodowskiej-Curie 9, 85–094 Bydgoszcz
tel. (0 52) 585 40 23, faks (0 52) 585 40 25
e-mail: marcinrychter@poczta.onet.pl,
kikkardiol@amb.bydgoszcz.pl
Nadesłano: 27.05.2004 r. Przyjęto do druku: 29.07.2004 r.

przeprowadził pierwszy zabieg angioplastyki balonowej w obrębie pnia lewej tętnicy wieńcowej [3], podejmowano próby leczenia zwężenia LMS z zastosowaniem tej metody. Jednak mimo dobrych wyników bezpośrednich, ze względu na niekorzystne wyniki odległe szybko zaniechano tego sposobu terapii, a w zaleceniach większości krajowych i międzynarodowych towarzystw kardiologicznych istotna hemodynamicznie choroba pnia pojawiła się jako przeciwwskazanie do przeszskórnej rewaskularyzacji i wskazanie do leczenia chirurgicznego [4–6]. Przez ponad 25 lat nastąpił ogromny rozwój technik przeszskórnej rewaskularyzacji. Ogłoszenie wyników badań *Belgian-Netherlands Stent study* (BENESTENT) i *Stent Restenosis Study* (STRESS) oraz zastosowanie w leczeniu farmakologicznym tiklopidyny spowodowało wzrost liczby zabiegów implantacji stentów, również do pnia lewej tętnicy wieńcowej. Na podstawie prac opublikowanych po 1995 r. można stwierdzić, że wyniki leczenia zwężenia pnia za pomocą stentów, aterektomii kierunkowej i rotacyjnej, prowadzonego przez kardiologów inwazyjnych, w wielu przypadkach są dobre i porównywalne z rezultatami leczenia operacyjnego [7, 8]. Dlatego w niektórych zaleceniach publikowanych w ostatnich latach podważa się zasadność traktowania zwężenia LMS jako bezwzględnie przeciwwskazania do zabiegu przeszskórnej interwencji wieńcowej (PCI, *per-*

cutaneous coronary intervention) [9]. Jednocześnie powszechnie wiadomo, że wyniki zarówno bezpośrednie, jak i odległe zależą od wyjściowego stanu klinicznego chorych i są znacznie gorsze u pacjentów z grupy wysokiego ryzyka operacyjnego [10, 11].

Materiał i metody

Grupa badana

W okresie od sierpnia 2002 do maja 2004 r. wykonano zabiegi przeszskórnej angioplastyki z implantacją stentu do pnia lewej tętnicy wieńcowej u 70 chorych hospitalizowanych w Klinice Kardiologii i Chorób Wewnętrznych w Bydgoszczy (tab. 1A). Zabiegi przeprowadzono w przypadku zwężeń większych niż 50% oraz w przypadku rozwarstwień pnia także wtedy, gdy zwężenie mniejsze niż 50% wiązało się z zagrożeniem w postaci zamknięcia światła tętnicy. W przypadku zwężeń w dystalnym odcinku LMS, gdy zmiany obejmowały ostialnie gałąź międzykomorową przednią i/lub gałąź okalającą, rutynowo zaopatrywano stentami również te tętnice. U 58 pacjentów, którzy przeżyli (tab. 1B), przeprowadzono kontrolę kliniczną oraz u 47 wykonano badanie angiograficzne po 3, 6 i 12 miesiącach od zabiegu (11 osób bez klinicznych cech restenozy nie wyraziło zgody na przeprowadzenie kontrolnego badania koronarograficznego).

Tabela 1. Charakterystyka demograficzna i kliniczna badanych grup chorych. **1A.** Dotyczy wszystkich 70 chorych; **1B.** Dotyczy 58 chorych, którzy przeżyli

Table 1. Clinical and demographic characteristics of study group. **1A.** Results in all 70 patients; **1B.** Results in 58 alive patients

1A.	Cała grupa (n = 70)	Chorzy leczeni za pomocą PCI ze wskazań nagłych (n = 41)	Chorzy leczeni za pomocą PCI w trybie planowym (n = 29)	p
Wiek [lata]	59 ± 13 lat	57 ± 11 lat	62 ± 11 lat	NS
Mężczyźni	79%	75,6%	82,8%	NS
Zgon	17,1%	29,3%	0%	< 0,001
Pień zabezpieczony pomostami aortalno- wieńcowymi	8,6%	7%	10,3%	NS
1B.	Cała grupa (n = 58)	Chorzy leczeni za pomocą PCI ze wskazań nagłych (n = 29)	Chorzy leczeni za pomocą PCI w trybie planowym (n = 29)	p
Restenoza	14%	20,6%	6%	NS
Interwencja wieńcowa w okresie obserwacji	28%	38%	17%	NS
Nadciśnienie tętnicze	65,5%	58,6%	72%	NS
Cukrzyca	24,1%	20,7%	27,6%	NS
Fracja wyrzutowa < 35%	22,4%	17,2%	27,6%	NS

PCI (*percutaneous coronary intervention*) — przeszskórna interwencja wieńcowa

Analiza angiograficzna

Za pomocą cyfrowej metody angiografii ilościowej (QCA, *quantitative coronary angiography*) analizowano wyniki wszystkich badań angiograficznych wykonanych przed zabiegiem PCI oraz kontrolnych przeprowadzonych po nim. Jako restenozę uznawano zwężenie wynoszące 50% lub więcej średnicy światła w stencie.

Obserwacja i analiza statystyczna

Badaną grupę pacjentów analizowano pod względem wystąpienia zgonu okołozabiegowo i w obserwacji odległej, wystąpienia restenozy w pniu lewej tętnicy wieńcowej i związanej z tym ponownej rewaskularyzacji (TLR, *target lesion revascularisation*), interwencji wieńcowej w okresie obserwacji (dotyczącej zarówno pnia lewej tętnicy wieńcowej, jak i innych tętnic).

Zmienne ciągłe przedstawiono jako średnią \pm \pm odchylenie standardowe; dla zmiennych nominalnych do porównania między grupami użyto testu χ^2 . Modelem regresji logistycznej posłużono się w celu oceny wpływu parametrów klinicznych i angiograficznych na zgony, restenozy i interwencje wieńcowe w okresie obserwacji. Za poziom istotności przyjęto 0,05, przedział ufności wynosił 95%.

Do analizy statystycznej wykorzystano oprogramowanie STATISTICA 5.1 w wersji polskiej, produkcji firmy StatSoft.

Wyniki

Charakterystyka pacjentów

W grupie 70 pacjentów (55 mężczyzn i 15 kobiet), w średnim wieku: 59 ± 13 lat, poddanych angioplastyce pnia lewej tętnicy wieńcowej z implantacją stentu u 41 osób (58,6%) zabieg wykonano ze wskazań nagłych, a u 29 chorych (41,4%) — w trybie planowym. Wśród pacjentów, u których konieczny był zabieg w trybie natychmiastowym, u 34 chorych stwierdzono zawał serca i/lub wstrząs kardiogeny, u 6 — niestabilną dławicę piersiową i u 1 — jatrogenne rozwarstwienie LMS, które nastąpiło w trakcie koronarografii. W grupie leczonej planowo było 5 osób, które zdyskwalifikowano z zabiegu pomostowania aortalno-wieńcowego (CABG, *coronary artery bypass grafting*) i 3 osoby z pniem zabezpieczonym, czyli po wcześniejszym zabiegu CABG dotyczącym co najmniej jednej gałęzi lewej tętnicy wieńcowej. W pozostałych 21 przypadkach zabieg PCI wykonano, uwzględniając preferencje pacjentów.

W całej grupie tylko 6 pacjentów (8,6%) miało zabezpieczony pień. U pozostałych 64 osób (91,4% wszystkich badanych) pień był niezabezpieczony

pomostami. Wśród 6 osób z pniem zabezpieczonym 3 chorych leczono w trybie natychmiastowym — 1 we wstrząsie kardiogenym i 2 z niestabilną dławicą piersiową.

U wszystkich żyjących pacjentów wykonano badanie echokardiograficzne po zabiegu i oznaczono frakcję wyrzutową lewej komory serca (LVEF, *left ventricular ejection fraction*). U 13 osób (22,4% wszystkich żyjących pacjentów) stwierdzono znacznie upośledzoną czynność skurczową lewej komory (LVEF < 35%).

Obserwacja kliniczna

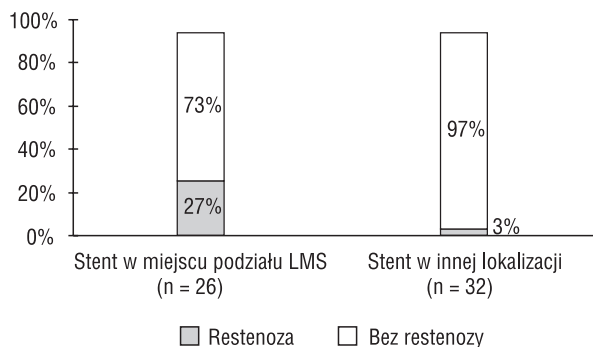
Dotychczas kontrolę po 3 miesiącach przeprowadzono u 58 chorych, po 6 miesiącach u 42, a po roku u 29 osób z badanej grupy.

Podczas obserwacji odnotowano 12 zgonów (17,1% wszystkich chorych), w tym 11 okołozabiegowo i 1 po 3 miesiącach (z powodu niewydolności oddechowej). Wszystkie zgony wystąpiły u pacjentów leczonych w trybie natychmiastowym (z powodu ostrego zawału serca i/lub we wstrząsie kardiogenym), natomiast w grupie chorych po zabiegach planowych zgonów nie stwierdzono. Odsetek zgonów w grupie osób leczonych ze wskazań nagłych wyniósł 29,3% vs. 0% u chorych po planowym zabiegu PCI ($p < 0,001$; iloraz szans — 10,27, 95% przedział ufności — 1,20–88,06).

U chorych z pniem zabezpieczonym pomostami aortalno-wieńcowymi odsetek zgonów wyniósł 16,6%, a u pacjentów z pniem niezabezpieczonym — 17,2% (NS).

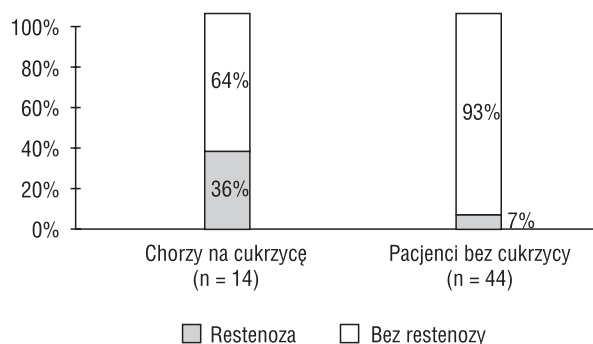
Odnotowano 8 przypadków restenozy w stencie LMS i związanej z nią TLR (14%): 6 stwierdzono w kontrolnych koronarografiach wykonanych po 3 miesiącach, 1 — po 6 miesiącach i 1 — po 7 miesiącach u pacjenta, który nie zgłosił się na wcześniejszą kontrolę angiograficzną. W grupie osób po zabiegu wykonanym w trybie planowym stwierdzono zaledwie 2 restenozy (6%), a w grupie leczonej w trybie ratunkowym — 6 (20,6%; NS). Zanotowano 16 interwencji wieńcowych w okresie obserwacji (28% wszystkich żyjących pacjentów), ale nie stwierdzono istotnych statystycznie różnic pomiędzy grupą chorych leczonych wcześniej ze wskazań nagłych a grupą osób, u których zabieg wykonano planowo (38% vs. 17%, NS).

Przeanalizowano zależność między restenozą a lokalizacją stentu w pniu lewej tętnicy wieńcowej. W grupie 26 pacjentów ze stentem wszczepionym w miejscu podziału LMS z objęciem ostialnych odcinków gałęzi międzykomorowej przedniej i/lub gałęzi okalającej w 7 przypadkach (27%) stwierdzono restenozę, natomiast odnotowano tylko 1 przy-



Rycina 1. Lokalizacja stentu w pniu lewej tętnicy wieńcowej (LMS) a częstość restenozy

Figure 1. Relationship between restenosis rate and stenting left main coronary artery stenosis (LMS) bifurcation



Rycina 2. Występowanie cukrzycy a częstość restenozy

Figure 2. Restenosis rate in diabetic and non-diabetic patients

padek restenozy (3% pozostałych chorych) przy innej lokalizacji stentu — w środkowym odcinku LMS ($p < 0,01$; iloraz szans — 11,4; 95% przedział ufności — 1,24–105,12) (ryc. 1).

Obserwowano znamiennej statystycznie zależność pomiędzy występowaniem cukrzycy a restenozą — restenozę stwierdzono u 36% chorych na cukrzycę i u 7% pacjentów bez cukrzycy ($p < 0,02$; iloraz szans — 7,6; 95% przedział ufności — 1,47–39,07) (ryc. 2). Nie wykazano takiej zależności w przypadku chorych z nadciśnieniem tętniczym (restenoza — 14% w grupie osób z nadciśnieniem tętniczym *vs.* 13% u osób bez nadciśnienia tętniczego, NS).

Wśród 13 pacjentów ze znacznie upośledzoną czynnością skurczową lewej komory 31% miało restenozę, natomiast wśród pacjentów z LVEF $\geq 35\%$ restenoza wystąpiła w 9% przypadków (NS).

Dyskusja

Pomimo rutynowego stosowania stentów i tikiopidyny lub kłopidogrelu w zabiegach angioplastyki pnia lewej tętnicy wieńcowej roczne przeżycie w badanej populacji wynosiło zaledwie 82,9%. W badaniu CASS roczne przeżycie po zabiegu CABG było równe 90% [2]. Znamiennej jednak jest fakt, że w badaniu autorów niniejszej pracy 91,7% zgonów wystąpiło w okresie okołozabiegowym i wszystkie dotyczyły chorych poddanych angioplastyce z powodu ostrego zawału serca powikłanego w większości przypadków wstrząsem kardiogenym, a więc pacjentów z grupy bardzo wysokiego ryzyka operacyjnego. Wyniki dotyczące śmiertelności wśród chorych leczonych za pomocą PCI ze wskazań nagłych były podobne jak w opublikowanym w 2001 r. wielośrodkowym badaniu *Unprotected Left Main Trunk Intervention Multicenter Study* (ULTIMA) [12]. Natomiast obiecujące są rezultaty uzyskane w grupie pacjentów leczonych planowo, wśród których znajdowali się również chorzy z grupy wysokiego ryzyka operacyjnego (ze względu na zaawansowany wiek, dysfunkcję lewej komory serca i chorobę nerek lub naczyń mózgowych). W grupie tej nie odnotowano zgonów i poważnych powikłań. Stwierdzono też stosunkowo niewielki odsetek restenoz (6%) u osób leczonych planowo, jednak różnice nie są znamienne statystycznie. Podobnie korzystne wyniki planowego stentowania LMS przedstawiano już wcześniej w piśmiennictwie [7, 8, 13] i są one zbliżone do wyników CABG wykonywanych w trybie planowym.

Zwężenie w odcinku dystalnym pnia w miejscu odejścia dużych gałęzi: międzykomorowej przedniej i okalającej [14] jest w większości wskazaniem do interwencji kardiochirurgicznej ze względu na techniczne ograniczenia przezskórnej rewaskularyzacji [15]. W dotychczasowych publikacjach niewiele jest informacji dotyczących częstości restenozy w tym miejscu LMS, badane grupy są zwykle małe, a różnice nieistotne [16]. Wyniki niniejszego badania wskazują, że lokalizacja ta jest obciążona szczególnie wysokim ryzykiem restenozy.

Powszechnie wiadomo, że cukrzyca, zwłaszcza leczona insuliną, wzmacnia odpowiedź proliferacyjną po zabiegu PCI i nasila negatywny (ujemny) remodeling tętnicy wieńcowej, zwiększając częstość występowania restenozy [17–19]. Wyniki uzyskane przez autorów niniejszej pracy zdecydowanie ten fakt potwierdzają. Częstość restenozy w LMS u chorych na cukrzycę była znamiennej wyższa niż u pozostałych pacjentów.

Ograniczenia badania

Badanie jest analizą grupy 70 chorych bez randomizacji. Badanie nadal trwa. U niektórych pacjentów nie zakończono jeszcze pełnego rocznego okresu obserwacji. Ocena utrudnia brak zgody dużej grupy pacjentów na przeprowadzenie kontrolnego badania koronarograficznego, dlatego nie można oszacować dokładnego aktualnego angiograficznego wskaźnika restenozy.

Ponadto trudno określić wyjściowy stan kliniczny pacjentów, ponieważ u chorych leczonych w trybie natychmiastowym często wcześniej nie wykonywano badania echokardiograficznego, a u wielu cukrzyce stwierdzono dopiero po zabiegu PCI.

Wnioski

Mimo rutynowego stosowania stentów zabiegi angioplastyki pnia lewej tętnicy wieńcowej wy-

konywane ze wskazań nagłych są nadal obciążone dużą śmiertelnością. Dotyczy to zwłaszcza chorych z zawałem serca i wstrząsem kardiogenym. Uzyskane bardzo dobre wyniki w grupie pacjentów leczonych planowo sugerują, że u wielu chorych, u których nie można lub nie należy przeprowadzać zabiegu CABG lub u osób odmawiających zgody na taki zabieg, należy rozważyć możliwość wykonania PCI. Ze względu na wciąż duży odsetek restenoz konieczne jest przeprowadzenie okresowych kontrolnych badań angiograficznych — najlepiej 2-krotnie w ciągu pierwszych 6 miesięcy po zabiegu. Lokalizacja zmiany w dystalnym odcinku LMS z objęciem podziału oraz występowanie cukrzycy, ze względu na duży w tych grupach odsetek restenoz, skłania do kwalifikacji tych chorych do zabiegów pomostowania aortalno-wieńcowego.

Streszczenie

Wstęp: *Zwężenie pnia lewej tętnicy wieńcowej coraz częściej leczy się za pomocą przezskórnej angioplastyki z implantacją stentu. Celem pracy była ocena wyników terapii z wykorzystaniem tej metody w grupie 70 pacjentów.*

Materiał i metody: *Badaną grupę po zabiegu poddano rocznej klinicznej i angiograficznej obserwacji. Oceniano śmiertelność okołozabiegową oraz w obserwacji odległej oraz częstość występowania restenozy i interwencji wieńcowych po 3, 6 i 12 miesiącach.*

Wyniki: *W badanej grupie odnotowano 12 zgonów (17,1%), w tym 11 okołozabiegowo i 1 po 3 miesiącach. Wszystkie zgony wystąpiły u chorych leczonych ze wskazań nagłych (29,3%). Stwierdzono 8 przypadków restenozy (14%) wśród pacjentów, którzy przeżyli. Zanotowano 16 interwencji wieńcowych w okresie obserwacji (28% żyjących pacjentów). Znamiennej częściej obserwowano wystąpienie restenozy w przypadku lokalizacji stentu w rozwidleniu LMS z zaopatrzeniem gałęzi międzykomorowej przedniej i/lub gałęzi okalającej (27% restenoz w tej grupie vs. 3% w grupie z inną lokalizacją). Istotnie częściej restenozę stwierdzano u chorych na cukrzyce (36% tej grupy) niż u osób bez cukrzycy (7%).*

Wnioski: *W badanej populacji obserwowano dużą śmiertelność w grupie pacjentów leczonych ze wskazań nagłych. Dobre wyniki dotyczące śmiertelności w grupie chorych poddanej planowej terapii (0%) skłaniają do wykonywania elektywnego zabiegu przezskórnej angioplastyki u dużej grupy osób, z wyłączeniem chorych na cukrzyce oraz z niekorzystną lokalizacją anatomiczną zmiany w LMS. (Folia Cardiol. 2004; 11: 555–560)*

zwężenie pnia lewej tętnicy wieńcowej, przezskórna angioplastyka wieńcowa, restenoza

Piśmiennictwo

1. Aleksandrow W., Krupienicz A. Zwężenie głównego pnia lewej tętnicy wieńcowej. *Kardiol.* Pol. 1992; 36: 230–233.
2. Caracciolo E.A., Davis K.B., Sopko G. i wsp. Comparison of surgical and medical group survival in patients with left main coronary artery disease — long-term CASS experience. *Circulation* 1995; 91: 2325–2334.

3. Gruentzig A.R., Senning A., Stegentaler W.E. Non operative dilatation of coronary artery stenosis. *N. Engl. J. Med.* 1979; 301: 61–67.
4. ACC/AHA guidelines and indications for coronary artery bypass graft surgery. A report of the American College of Cardiology/American Heart Association Task Force on Assessment of Diagnostic and Therapeutic Cardiovascular Procedures (Subcommittee on Coronary Artery Bypass Graft Surgery). *Circulation* 1991; 83: 1125–1173.
5. Polskie Towarzystwo Kardiologiczne. Standardy postępowania w chorobach układu krążenia. *Kardiol. Pol.* 1997; 44 (supl. I): 15–18.
6. Guidelines for percutaneous transluminal coronary angioplasty. A report of the American College of Cardiology/American Heart Association Task Force on Assessment of Diagnostic and Therapeutic Cardiovascular Procedures (Subcommittee on Percutaneous Transluminal Coronary Angioplasty). *Circulation* 1988; 78: 486–502.
7. Wong P., Wong P., Kirt-Kee-Tse i wsp. A prospective study of elective stenting in unprotected left main coronary disease. *Cathet. Cardiovasc. Interv.* 1999; 46: 153–159.
8. Silvestri M., Barragan P., Sainsous J. i wsp. Unprotected left main coronary artery stenting: immediate and medium-term outcomes of 140 elective procedures. *J. Am. Coll. Cardiol.* 2000; 35: 1543–1550.
9. Sekcja Kardiologii Inwazyjnej Polskiego Towarzystwa Kardiologicznego. Wytyczne dotyczące zastosowania przezskórnej angioplastyki tętnic wieńcowych w leczeniu choroby niedokrwiennej serca. Standardy postępowania w kardiologii inwazyjnej. *Folia Cardiol.* 1999; 6 (supl. IV): 13–25.
10. Ellis S.G., Tamai H., Nobuyoshi M. i wsp. Contemporary percutaneous treatment of unprotected left main coronary stenoses: initial results from a multicenter registry analysis 1994–1996. *Circulation* 1997; 96: 3867–3872.
11. Park S.J., Park S.W., Hong M.K. i wsp. Stenting of unprotected left main coronary artery stenoses: immediate and late outcomes. *J. Am. Coll. Cardiol.* 1998; 31: 37–42.
12. Tan W.A., Tamai H., Park S.J. i wsp. for the ULTIMA investigators: Long-term clinical outcomes after unprotected left main trunk percutaneous revascularisation in 279 patients. *Circulation* 2001; 104: 1609–1614.
13. Białoszyński T., Wiśniewska-Szmyt J., Sukiennik A. i wsp. Wszczepienie stentu z powodu jatrogennego rozwarstwienia pnia lewej tętnicy wieńcowej. Obraz przed i po zabiegu w angiografii oraz wielorzędowej tomografii komputerowej. *Folia Cardiol.* 2003; 10: 817–821.
14. Mulvihill N.T., Boccalatte M., Fajadet J. Unprotected left main coronary artery stenting in 2002. *EuroPCR* 2002: 109–124.
15. Gil R., Gziut A.I., Kubica J. Istotne zwężenie pnia lewej tętnicy wieńcowej — czy nadal jest wskazaniem do operacji kardiologicznej? *Folia Cardiol.* 2003; 10: 119–126.
16. Kelley M.P., Klugherz B.D., Hashemi S.M. i wsp. One-year clinical outcomes of protected and unprotected left main coronary artery stenting. *Eur. Heart J.* 2003; 24: 1554–1559.
17. Abizaid A., Kornowski R., Mintz G.S. i wsp. The influence of diabetes mellitus on acute and late clinical outcomes following coronary stent implantation. *J. Am. Coll. Cardiol.* 1998; 32: 584–589.
18. Kornowski R., Mintz G.S., Kent K.M. i wsp. Increased restenosis in diabetes mellitus after coronary interventions is due to exaggerated intimal hyperplasia. A serial intravascular ultrasound study. *Circulation* 1997; 9: 1366–1369.
19. Kornowski R., Mintz G.S., Lansky A.H. i wsp. Paradoxical decreases in atherosclerotic plaque mass in insulin-treated diabetic patients. *Am. J. Cardiol.* 1998; 81: 1298–1304.