

# Zastosowanie homograftu aortalnego w leczeniu wady lewego ujścia tętniczego — doświadczenia własne

## The using of aortic homograft for the treatment of aortic valve disease — own experience

Mariusz Kuśmierczyk<sup>1</sup>, Jacek Różański<sup>1</sup>, Krzysztof Matlak<sup>1</sup>,  
Katarzyna Barańska<sup>2</sup>, Anna Siudalska<sup>2</sup>, Tadeusz Sitko<sup>1</sup> i Piotr Hoffman<sup>2</sup>

<sup>1</sup>I Klinika Kardiologii Instytutu Kardiologii w Warszawie

<sup>2</sup>Klinika Wad Wrodzonych Serca Instytutu Kardiologii w Warszawie

### Abstract

**Background:** *The aortic homograft implantation has several advantages, including: optimal hemodynamic parameters, high resistance to infection, no need for antithrombotic therapy. The aim of the study was to assess the early- and midterm results and to evaluate the indications to aortic homograft implantation in our clinic.*

**Material and methods:** *From 1991 to 2004, a total number of 50 patients (14 women and 36 men) ranging in age from 15 to 72 years (mean age 37.5 years), underwent aortic homograft implantation at our institution. The main indication for operation was endocarditis in 33 patients (66%), aortic stenosis with small aortic ring in 4 cases (8%), 5 patients had contraindications to anticoagulation, 4 patients were young women of childbearing age in whom Ross operation couldn't be performed because of technical reasons. 17 patients had previous cardiac surgery (14 patients — aortic valve implantation, 2 patients — aortic root operation, 1 patient — Ross' operation). Associated congenital cardiac defects were corrected in 4 patients additionally. In all the patients implantation technique was "root replacement".*

**Results:** *Perioperative mortality was 4% (due to multiorgan failure) and there were two late deaths related to aortic valve endocarditis of mycotic etiology. Four patients (8%) (operated on because of endocarditis) experienced surgical complications resulting in cardiac failure with cavity effusions and transitory renal failure in the perioperative period. The patients were observed from 3 months to 15 years (average follow up of 60 months). The overall mortality was 8% (4/60). Symptomatic improvement in survivors was excellent. According to clinical criteria, all the followed up patients were in NYHA functional class I. Echocardiography demonstrated homografts with no significant transvalvular gradients and trivial to mild aortic regurgitation.*

---

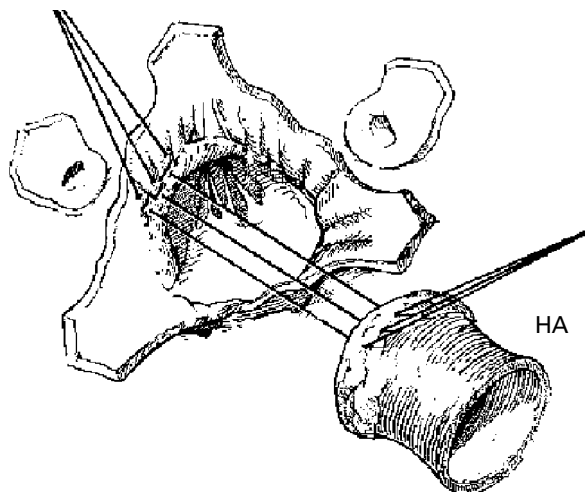
Adres do korespondencji: Dr med. Mariusz Kuśmierczyk  
I Klinika Kardiologii IK  
ul. Alpejska 42, 04–628 Warszawa  
tel. (0 22) 343 42 57, faks (0 22) 343 45 10  
e-mail [mkusmierczyk@ikard.waw.pl](mailto:mkusmierczyk@ikard.waw.pl)  
Nadesłano: 8.10.2004 r.      Przyjęto do druku: 26.10.2004 r.

**Conclusions:** *Aortic homograft implantation can be performed with low perioperative risk. Homograft AVR is safe and produces good early and midterm results with low mortality. The aortic homograft implantation is excellent therapeutic option especially for active aortic valve endocarditis involving aortic ring.* (Folia Cardiol. 2005; 12: 51–56)

**aortic homograft, aortic valve disease, endocarditis, aortic valve replacement**

## Wstęp

Od czasu wszczepienia homograftu aortalnego przez Rossa w Londynie [1] i Barratt-Boyesa w Auckland [2] w 1962 r. upłynęło ponad 40 lat, a ten zabieg nadal uważa się za bardzo dobrą metodę leczenia chirurgicznego wady lewego ujścia tętniczego. W ciągu lat zmieniała się technika przygotowania homograftów [3–5], sposób wszczepiania [6–9], a także wskazania do zabiegu. Zaletą homograftu aortalnego są bardzo dobre parametry hemodynamiczne zastawki, odporność na infekcje oraz brak konieczności pooperacyjnego stosowania leków przeciwzakrzepowych [8–11]. Te zalety powodują, że homograft wykorzystuje się w leczeniu pacjentów z wąskim pierścieniem aortalnym, infekcyjnym zapaleniem wsierdza lub z przeciwwskazaniami do stosowania leków przeciwzakrzepowych. Szczególnie ważnym wskazaniem jest infekcyjne zapalenie wsierdza ze znaczną destrukcją pierścienia aortalnego lub ropniami, gdzie wszczepienie zastawki mechanicznej wiąże się z wystąpieniem infekcyjnego zapalenia wsierdza na sztucznej zastawce [12–17]. Wadą homograftu aortalnego jest jego postępująca degeneracja po wszczepieniu. U starszych pacjentów jest to proces wolniejszy, co prawdopodobnie wiąże się z mniejszą intensywnością odpowiedzi immunologicznej ustroju [3–5]. Proces degeneracji homograftu aortalnego przebiega wolniej niż degeneracja heterogennych zastawek biologicznych [17–20]. Okres obserwacji zastawek bezstentowych jest jeszcze zbyt krótki, aby była możliwa pełna ocena ich wartości. Obecnie częściej stosuje się homografty mrożone, można również stosować homografty świeże [18, 20]. Początkowo homografty wszczepiano techniką *subcoronary*, następnie *inclusion cylinder*, obecnie najczęściej stosowaną metodą jest *root replacement* (ryc. 1) [6–9]. Celem pracy jest przedstawienie wyników wczesnych i średnioodległych leczenia operacyjnego z użyciem homograftu aortalnego oraz ocena wskazań do zastosowania tej metody w klinice autorów niniejszej pracy.



**Rycina 1.** Wszczepienie homograftu aortalnego (HA) metodą *root replacement*

**Figure 1.** Aortic homograft (HA) implantation by root replacement

## Materiał i metody

W latach 1991–2004 w I Klinice Kardiologii Instytutu Kardiologii w Warszawie homograft aortalny wszczepiono 50 pacjentom (14 kobiet i 36 mężczyzn) w wieku 15–72 lat (średni wiek: 37,5 roku). Wskazaniem do implantacji homograftu u 33 (66,3%) pacjentów było infekcyjne zapalenie wsierdza, w tym 14 chorym wcześniej wszczepiono sztuczną zastawkę aortalną, zaś u 1 osoby przeprowadzono operację metodą Rossa. U 5 (10%) pacjentów homograft aortalny zastosowano z powodu przeciwwskazań do przyjmowania leków przeciwzakrzepowych. U 4 (8%) osób powodem zastosowania homograftu był wąski pierścień aortalny. U 2 (4%) pacjentów zabieg przeprowadzono podczas reoperacji zastawki aortalnej. Homograft wszczepiono również 4 (8%) młodym kobietom planującym ciążę, u których występowały przeciwwskazania do operacji Rossa. U 2 (4%) starszych pacjentów wybór homograftu był podyktowany wolą chorego.

**Tabela 1.** Wskazania do wszczepienia homograftu aortalnego**Table 1.** Indications for aortic homograft implantation

Wskazania do wszczepienia homograftu aortalnego	Liczba pacjentów
Infekcyjne zapalenie wsierdza	33 (66%)
po wszczepieniu sztucznej zastawki serca	14 osób
po operacji metodą Rossa	1 osoba
Przeciwwskazania do przyjmowania leków przeciwzakrzepowych	5 (10%)
Wąski pierścień aortalny	4 (8%)
Reoperacja zastawki aortalnej	2 (4%)
Planowana ciąża przy istniejących przeciwwskazaniach do operacji Rossa	4 (8%)
Wybór chorego	2 (4%)

U 4 pacjentów skorygowano dodatkowo istniejące wady wrodzone. Jednego chorego przed operacją dializowano z powodu niewydolności nerek (tab. 1). Wszystkich pacjentów kwalifikowano na podstawie badania echokardiograficznego. W przypadku infekcyjnego zapalenia wsierdza o wszczepieniu homograftu aortalnego decydowano na podstawie stanu pierścienia aortalnego (zajęcie infekcją pierścienia lub obecność ropnia). Wszystkich pacjentów operowano w umiarkowanej hipotermii z użyciem krystalicznej — a od 1998 r. — krwistej kardioplegii. Homograft wszczepiano metodą *root replacement* — u wszystkich chorych stosowano jednakową technikę. Homograft wszczepiano przy użyciu trzech szwów ciągłych 4–0 Prolene z wyjątkiem chorych z infekcyjnym zapaleniem wsierdza, u których zastosowano szwy pojedyncze 4–0 Prolene. W przypadku zmian w pierścieniu aortalnym szwy zakładano w mięsień komory lub w nasadę przedniego płatką zastawki mitralnej, jeśli występował ropień — w ciągłości mitro-aortalnej. W tej ostatniej sytuacji wykorzystywano fragment przedniego płatką zastawki mitralnej homograftu w celu uzupełnienia odległości od nasady zastawki mitralnej i pierścienia aortalnego, co miało na celu zachowanie prawidłowej geometrii homograftu i szczelność jego zastawki. U 1 pacjenta wykonano plastykę przednią pierścienia aortalnego metodą Konno, rozszywając płatką mitralnym homograftu przegrodę międzykomorową.

U chorych z infekcyjnym zapaleniem wsierdza przez co najmniej 4 tygodnie kontynuowano antybiotykoterapię.

## Wyniki

W okresie okołoperacyjnym zmarło 2 (4%) pacjentów. Przyczyną zgonu była niewydolność wielonarządowa. Kolejnych 2 (4%) chorych z grzybiczym zapaleniem wsierdza zmarło w okresie

poszpitalnym. Powikłany przebieg pooperacyjny (niewydolność serca — wysięki w jamach ciała, przejściowa niewydolność nerek) wystąpił u 4 pacjentów z infekcyjnym zapaleniem wsierdza. Zespół po perikardiotomii odnotowano u 10 osób; ustąpił on po krótkotrwałym leczeniu przeciwzapalnym. Płyn w jamach opłucnych wymagający ewakuacji stwierdzono u 6 chorych. Po operacji u wszystkich pacjentów obserwowano niski gradient w drodze odpływu lewej komory oraz śladową lub małą niedomykalność zastawki homograftu. W obserwacji średnioterminowej wynoszącej od 3 miesięcy do 15 lat (śr. 60 miesięcy) pozostaje 46 chorych. W badaniu klinicznym i echokardiograficznym nie stwierdzono cech istotnej degeneracji homograftów, nie odnotowano istotnej niedomykalności zastawek homograftów. Wszystkich pacjentów zaliczono do I lub II klasy według klasyfikacji *New York Heart Association* (NYHA).

## Dyskusja

Wybór metody leczenia chirurgicznego wad zastawki aortalnej zależy od sytuacji klinicznej, wieku pacjenta oraz doświadczenia chirurga przeprowadzającego zabieg. Zaletą zastawek mechanicznych jest ich trwałość, natomiast wadą trombogenność oraz mała odporność na infekcję [10–12]. Zaletą bioprotez jest brak konieczności pooperacyjnego stosowania leków przeciwzakrzepowych, natomiast główną wadą — postępujący proces degeneracji (w przypadku bioprotez heterogennych szybki, w przypadku homograftów wolniejszy) [18, 20]. Bardzo dobrą metodą jest operacja Rossa (wszczepienie autograftu płucnego w drodze odpływu lewej komory), jednak obecnie istnieje wiele przeciwwskazań do tego rodzaju operacji i w wielu przypadkach nie można jej zalecić pacjentowi [8, 11]. Homograft wydaje się materiałem,

który można zastosować u dużej grupy pacjentów, charakteryzującym się bardzo dobrymi parametrami hemodynamicznymi zastawki, wysoką odpornością na infekcje oraz brakiem konieczności pooperacyjnego stosowania leków przeciwzakrzepowych [10, 11]. Wskazaniami do jego wszczepienia są: przeciwwskazania do leczenia przeciwzakrzepowego, wąski pierścień aortalny, infekcyjne zapalenie wsierdza zastawki własnej lub wszczepionej zastawki sztucznej, reoperacja z powodu dysfunkcji wszczepionej zastawki. Przeciwwskazania do jego wszczepienia można traktować jako względne, ponieważ w przypadku infekcyjnego zapalenia wsierdza z ropniami w pierścieniu aortalnym jest to metoda leczenia z wyboru [14–16]. Przeciwwskazaniami do zabiegu wszczepienia homograftu aortalnego są: duże, niedające się usunąć zwapnienia z pierścienia aortalnego, zwapnienie aorty (aorta porcelanowa), niesprzyjająca wszczepieniu anatomia ujść tętnic wieńcowych, bardzo duży pierścień aortalny (średnica powyżej 30 mm). Jak wspomniano, wszczepienie homograftu aortalnego wydaje się bardzo dobrą metodą leczenia chirurgicznego infekcyjnego zapalenia wsierdza z zajęciem infekcją pierścieniem aortalnym. Nawroty infekcji po zastosowaniu homograftu aortalnego zdarzają się niezwykle rzadko [17, 18] — w badaniu autorów niniejszej pracy wystąpiły tylko u pacjentów z infekcją grzy-

biczą. Należy podkreślić, że zapalenie wsierdza o etiologii grzybiczej wiąże się z bardzo dużym ryzykiem zgonu. Głównym problemem związanym z zastosowaniem homograftu aortalnego jest postępujący proces degeneracji, co powoduje, że ryzyko reoperacji wzrasta po 12–16 latach [17, 19]. Degeneracja postępuje wolniej u pacjentów starszych, co prawdopodobnie wiąże się z mniejszą odpowiedzią immunologiczną ustroju na tkankę obcą. Dotychczas nie ustalono wpływu przygotowania i przechowywania homograftu aortalnego na długość przeżycia. Wyniki uzyskane w przypadku homograftów świeżych, przechowywanych w temperaturze 4°C według niektórych autorów są porównywalne, a nawet lepsze od wyników uzyskanych w przypadku homograftów mrożonych [4, 5, 18–20].

### Wnioski

1. Wszczepienie homograftu wiąże się z niskim ryzykiem okołoperacyjnym.
2. Wyniki średniodłgie wskazują, że wszczepienie homograftu aortalnego jest dobrą metodą leczenia wad lewego ujścia tętniczego.
3. Najczęstszym wskazaniem do wszczepienia homograftu aortalnego u badanych chorych było infekcyjne zapalenie wsierdza ze zmianami infekcyjnymi w pierścieniu aortalnym.

### Streszczenie

**Wstęp:** *Zaletą homograftu aortalnego są optymalne parametry hemodynamiczne zastawki, wysoka odporność na infekcję oraz brak konieczności pooperacyjnego stosowania leków przeciwzakrzepowych. Celem pracy jest przedstawienie wyników wczesnych i średnioterminowych leczenia operacyjnego z użyciem homograftu aortalnego oraz ocena wskazań do zastosowania tej metody w klinice autorów.*

**Materiał i metody:** *W latach 1991–2004 w I Klinice Kardiochirurgii Instytutu Kardiologii w Warszawie homograft aortalny wszczepiono 50 pacjentom (14 kobietom i 36 mężczyznom) w wieku 15–72 lat (śr. wiek 37,5 roku). Wskazaniem do implantacji homograftu u 33 (66%) pacjentów było infekcyjne zapalenie wsierdza, w tym u 14 osób po uprzednim wszczepieniu sztucznej zastawki aortalnej oraz u 1 chorego po operacji metodą Rossa. U 5 (10,0%) chorych występowały przeciwwskazania do przyjmowania leków przeciwzakrzepowych. Homograft aortalny u 4 (8%) pacjentów wszczepiono z powodu wąskiego pierścienia aortalnego, u 2 (4%) osób podczas reoperacji zastawki aortalnej oraz u 4 (8%) młodych kobiet planujących ciążę, u których występowały przeciwwskazania do operacji metodą Rossa. Dodatkowo u 4 pacjentów skorygowano współistniejące wady wrodzone. U wszystkich chorych techniką wszczepienia homograftu była metoda root replacement.*

**Wyniki:** *W okresie okołoperacyjnym zmarło 2 (4%) pacjentów. Przyczyną zgonu była niewydolność wielonarządowa. Ponadto w okresie pozaszpitalnym zmarły 2 (4%) osoby z grzybiczym zapaleniem wsierdza. Powikłania pooperacyjne wystąpiły u 4 chorych (niewydolność serca*

— wysięki w jamach ciała, przejściowa niewydolność nerek), wszystkich operowano z powodu infekcyjnego zapalenia wsierdza. Po operacji u wszystkich pacjentów homograft aortalny funkcjonował prawidłowo (niski gradient oraz śladowa lub mała niedomykalność zastawki homograftu). W obserwacji średnioterminowej wynoszącej od 3 miesięcy do 15 lat (śr. 60 miesięcy) pozostaje 46 chorych. W badaniu klinicznym i echokardiograficznym nie stwierdzono cech istotnej degeneracji homograftów. Wszystkich pacjentów zaliczono do I klasy według klasyfikacji NYHA.

**Wnioski:** Wszczepienie homograftu wiąże się z niskim ryzykiem okołoperacyjnym. Wyniki średnioodległe wskazują, że wszczepienie homograftu aortalnego jest dobrą metodą leczenia wad lewego ujścia tętniczego. Najczęstszym wskazaniem do wszczepienia homograftu jest infekcyjne zapalenie wsierdza ze zmianami infekcyjnymi w pierścieniu aortalnym. (Folia Cardiol. 2005; 12: 51–56)

### **homograft aortalny, wada zastawki aortalnej, zapalenie wsierdza, wymiana zastawki aortalnej**

#### **Piśmiennictwo**

- Ross D.N. Homograft replacment of the aortic valve. *Lancet* 1962; 8: 487.
- Barratt-Boyes B.G. Homograft aortic valve replacement in aortic incompetence and stenosis. *Thorax* 1964; 19: 131–150.
- Takkenberg J.J., Eijkemans M.J., van Herwerden L.A. i wsp. Prognosis after aortic root replacement with cryopreserved allografts in adults. *Ann. Thorac. Surg.* 2003; 75: 1482–1489.
- O'Brien M., Stafford G., Gardner M., Pohlner P., McGiffin D.C. Comparison of aortic valve replacement with the viable cryopreserved and fresh allograft valves with a note on chromosomal studies. *J. Thorac. Cardiovasc. Surg.* 1987; 94: 812–823.
- Gall K.L., Smith S.E., Willmette C.A., O'Brien M.F. Allograft heart valve viability and valve-processing variables. *Ann. Thorac. Surg.* 1998; 65: 1032–1038.
- O'Brien M.F. Allograft aortic root replacement: standardization and simplification of technique. *Ann. Thorac. Surg.* 1995; 60 (supl. 2): S92–S94
- O'Brien M.F., Finney R.S., Stafford E.G. i wsp. Root replacement for all allograft aortic valves: preferred technique or too radical? *Ann. Thorac. Surg.* 1995; 60 (supl. 2): S87–S91.
- Kouchoukos N.T. Aortic allografts and pulmonary autografts for replacement of the aortic valve and aortic root. *Ann. Thorac. Surg.* 1999; 67: 1846–1848.
- Dearani J.A., Orszulak T.A., Daly R.C. i wsp. Comparison of techniques for implantation of aortic valve allografts. *Ann. Thorac. Surg.* 1996; 62: 1069–1075.
- Grocott-Mason R.M., Lund O., Elwidaa H. i wsp. Long-term results after aortic valve replacement in patients with congestive heart failure. Homografts vs prosthetic valves. *Eur. Heart J.* 2000; 21: 1698–1707.
- Senthilnathan V., Treasure T., Grunkemeier G., Starr A. Heart valves: which is the best choice? *Cardiovasc. Surg.* 1999; 7: 393–397.
- Dearani J.A., Orszulak T.A., Schaff H.V. i wsp. Results of allograft aortic valve replacement for complex endocarditis. *J. Thorac. Cardiovasc. Surg.* 1997; 113: 285–291.
- Yankah A.C., Klose H., Petzina R., Musci M., Siniawski H., Hetzer R. Surgical management of acute aortic root endocarditis with viable homograft: 13-year experience. *Eur. J. Cardiothorac. Surg.* 2002; 21: 260–267.
- Knosalla C., Weng Y., Yankah A.C. i wsp. Surgical treatment of active infective aortic valve endocarditis with associated periannular abscess — 11 year results. *Eur. Heart J.* 2000; 21: 490–497.
- Niwaya K., Knott-Craig C.J., Santangelo K. i wsp. Advantage of autograft and homograft valve replacement for complex aortic valve endocarditis. *Ann. Thorac. Surg.* 1999; 67: 1603–1608.
- d'Udekem Y., David T.E., Feindel C.M., Armstrong S., Sun Z. Long-term results of surgery for active infective endocarditis. *Eur. J. Cardiothorac. Surg.* 1997; 11: 46–52.
- Vogta P.R., von Segesser L.K., Jennib R. i wsp. Turina Emergency surgery for acute infective aortic valve endocarditis: performance of cryopreserved homografts and mode of failure. *Eur. J. Cardiothorac. Surg.* 1997; 11: 53–61.
- Sadowski J., Kapelak B., Bartus K. i wsp. Reoperation after fresh homograft replacement: 23 years' experience with 655 patients. *Eur. J. Cardiothorac. Surg.* 2003; 23: 996–1000.

19. Koolbergen D.R., Hazekamp M.G., de Heer E. i wsp. Structural degeneration of pulmonary homografts used as aortic valve substitute underlines early graft failure. *Eur. J. Cardiothorac. Surg.* 2002; 22: 802–807.
20. Lund O., Chandrasekaran V., Grocott-Mason R. i wsp. Primary aortic valve replacement with allografts over twenty-five years: valve-related and procedure-related determinants of outcome. *J. Thorac. Cardiovasc. Surg.* 1999; 117: 77–90.