

Implantowalny kardiowerter-defibrylator u dzieci i młodzieży. Technika wszczepienia, opieka nad pacjentem, powikłania, holterowska analiza rytmu serca — doświadczenia własne

Implantable cardioverter-defibrillator in children and young adults. Implantation technique, follow-up, complications, holter analysis of the rhythm — single centre experience

Michał Lewandowski, Andrzej Przybylski, Maciej Sterliński, Aleksander Maciąg, Mariusz Pytkowski, Agnieszka Jankowska, Katarzyna Gepner, Ilona Kowalik, Hanna Szwed i Mariola Wójcicka

II Klinika Choroby Wieńcowej Instytutu Kardiologii w Warszawie

Abstract

Background: *Expanding implantations of the ICDs in children and young adults resulted in new data on the safety and efficacy of this therapy. Here we report our experience with implantation and follow-up of the ICD recipients in the pediatric and young adult population.*

Material and methods: *We conducted a study of the clinical outcome of 46 pts aged 6–21 years (mean age at implantation 13.5), weight 22–59 kg (mean 39.5). The mean follow-up was 52 months (range: 3–100). Study group was divided into 3 age categories: youngest children: 6–12 years (8), teenagers: 13–17 years (20) and young adults: 18–21 years (18). 61% were survivors of SCD, in 39% implantation was based on primary prophylaxis indications. The underlying cardiac disorders included: hypertrophic cardiomyopathy (19), long QT syndrome (6), primary VF (6), arrhythmogenic right ventricular cardiomyopathy (5), dilated cardiomyopathy (3), catecholaminergic polymorphic ventricular tachycardia (3), repaired congenital heart defects (2), Brugada syndrome (1), myocardial infarction (vasospasm, 1). Ventricular function was abnormal in 19%. Initial device placement was infraclavicular in 45 pts (transvenous leads), abdominal in 1 (epicardial electrode). Most devices were single chamber 70% vs. 30% dual chamber. Incidence of appropriate and inappropriate interventions and complications were analysed.*

Results: *During follow-up 11 pts (24%) received ≥ 1 appropriate shock(s) for VT/VF and 14 (30%) had one or multiple spurious discharges. Inappropriate therapies resulted from T-wave oversensing (22%), sinus tachycardia (4%) and fast atrial fibrillation (4%). Reprogramming of the device: VF or VT detection zone, enhanced T-wave suppression (Biotronik device) or*

Adres do korespondencji: Dr med. Michał Lewandowski
II Klinika Choroby Wieńcowej IK
ul. Spartańska 1, 02–637 Warszawa
faks (0 22) 844 95 10, e-mail: M.Lewandowski@ikard.waw.pl
Nadesłano: 4.01.2005 r. Przyjęto do druku: 4.08.2005 r.

Praca wykonana i finansowana w ramach projektu badawczego
Ministerstwa Nauki i Informatyzacji (Nr 3P05C 009 23).

decay delay: at least 60 ms and threshold start-min: 62.5% (St. Jude Med.) solved the problem in all cases. There were 2 (5%) early perioperative complications: 1 pericardial tamponade which required cardiosurgical intraoperative repair of the perforation of the right ventricle and one redo procedure due to lead dislodgment and high DFT. 3 (7%) pts had late surgical complications: 2 developed pocket infection that required removal and reimplantation of ICD in 1 case. In 1 case infective endocarditis was diagnosed requiring thoracotomy removal and reimplantation of the device. Keloid formation was observed in 7 (15%) pts. Psychiatric sequelae (anxiety, fear or neurosis) developed in 9 pts (21%).

Conclusions: *Endocardial ICD implantation in children and young adults is safe and feasible in the majority of patients. Incidence of surgical complications is high in this population (12%). Psychiatric sequelae (anxiety, fear or neurosis) developed in 21% pts. Incidence of inappropriate therapies (resulted in most cases from T-wave oversensing) is high in this population. Routine pre-discharge programming of ICD against spurious interventions (especially T wave oversensing) helps to reduce the incidence of inappropriate discharges in follow-up.* (Folia Cardiol. 2005; 12: 842–851)

implantable cardioverter-defibrillator (ICD), pediatric cardiology

Wstęp

Problem nagłego zgonu sercowego, choć zmienia się jego epidemiologia dzięki poprawie rezultatów resuscytacji krążeniowo-oddechowej obserwowanej w ostatniej dekadzie, stanowi nadal jedno z największych wyzwań współczesnej kardiologii, zwłaszcza jeśli dotyczy najmłodszych chorych. Pojawiają się także nowe możliwości leczenia zarówno w prewencji wtórnej, jak i pierwotnej, m.in. dzięki upowszechnieniu implantowalnych kardiowerterów-defibrylatorów (ICD, *implantable cardioverter-defibrillator*), a także ostatnio automatycznych zewnętrznych defibrylatorów (AED, *automated external defibrillator*) w miejscach publicznych czy w domu chorego. Wstępne doniesienia dotyczące używania AED są bardzo obiecujące, zapewne metoda ta wkrótce zostanie użyta w terapii u dzieci. Nadal jednak, ze względu na mobilność najmłodszych pacjentów i ich rozwój, podstawową metodę w zapobieganiu nagłej śmierci sercowej stanowi zastosowanie ICD. Blisko 10-letnie doświadczenia z wszczepianiem tych urządzeń w Polsce sprawiają, że wśród chorych poddanych leczeniu tą metodą jest już także niemała grupa dzieci i młodych dorosłych. Z danych pochodzących z piśmiennictwa światowego wynika, iż implantacje ICD w grupie osób poniżej 21. roku życia stanowią 1,2–1,9% wszystkich zabiegów tego typu [1–3]. W tej populacji chorych odmienny jest mechanizm prowadzący do zatrzymania krążenia [4]. Niezwykle rzadko występuje monomorficzny częstoskurcz komorowy (VT, *ventricular tachycardia*) degenerujący do migotania komór

(VF, *ventricular fibrillation*). Z tego powodu stymulacja antytachyarytmiczna (ATP, *antitachycardia pacing*) ma niezwykle ograniczone zastosowanie. Opisano także inne mechanizmy prowadzące do migotania komór u dzieci i młodzieży: tachykardię zatokową z niedokrwieniem mięśnia sercowego, arytmie przedsionkowe z szybkim przewodzeniem przez łącze przedsionkowo-komorowe oraz polimorficzny częstoskurcz komorowy [4]. Te odmienne w porównaniu z dorosłymi mechanizmy elektrofizjologiczne arytmii implikują zastosowanie typowych ICD, ale programowanych tylko z funkcją kardiowersji-defibrylacji (bez ATP) lub wykorzystanie uproszczonych urządzeń tego typu (*shock-only devices*). W tej grupie chorych ogromną rolę odgrywają algorytmy rozróżniające arytmie komorowe i nadkomorowe. Zastosowanie w tym celu układu dwóch elektrod w przedsionku i komorze ułatwia co prawda różnicowanie, stwarza jednak problemy dotyczące techniki chirurgicznej. Istotnym problemem u tych chorych jest także wysoki odsetek nieuzasadnionych interwencji ICD. Większość wszczepień wykonuje się ze wskazań profilaktyki wtórnej, a nie pierwotnej, bowiem w przypadku tej drugiej brakuje jednoznacznych kryteriów.

Specyfika tej populacji w Polsce i rozmaite problemy związane z tego typu leczeniem spowodowały konieczność współpracy pediatrów i kardiologów i zaowocowały pierwszymi, kilkuletnimi obserwacjami w tym zakresie.

W niniejszej pracy podsumowano doświadczenia II Kliniki Choroby Wieńcowej IK w Warszawie w zakresie wszczepiania i dalszej opieki nad tą grupą chorych.

Celem pracy była analiza występowania prawidłowych i nieuzasadnionych interwencji ICD, ocena częstości powikłań w grupie chorych do 21. roku życia oraz holterowska analiza rytmu serca poprzedzającego nieuzasadnione interwencje ICD.

Materiał i metody

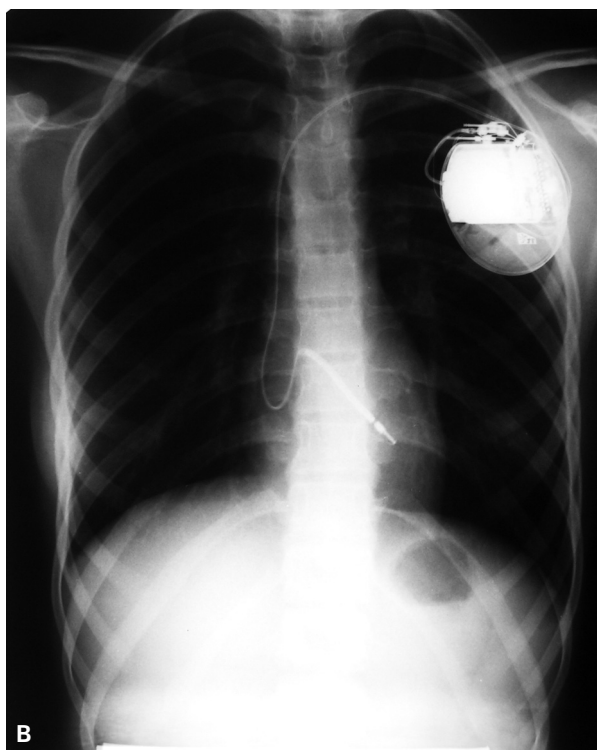
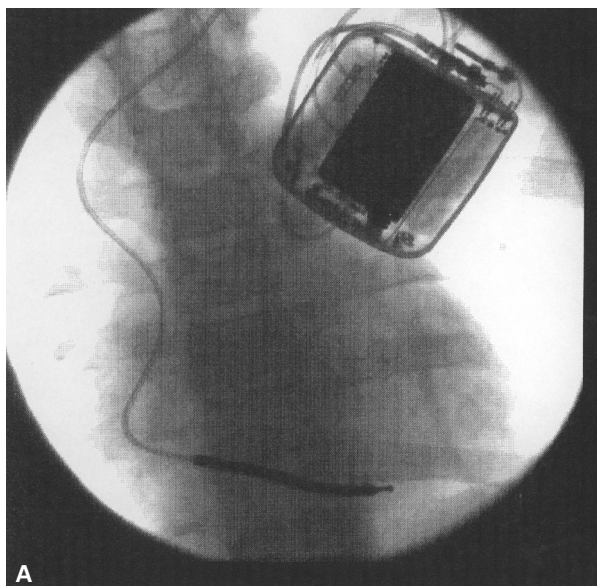
Badaniami objęto 46 dzieci i młodych dorosłych (< 21 rż.) leczonych w Klinice Choroby Wieńcowej Instytutu Kardiologii w Warszawie w latach 1996–2004. Wiek badanych wynosił 6–21 lat (śr. 13,5 roku), masa ciała 22–59 kg (śr. 39,5 kg). W analizowanej grupie można wyróżnić 3 kategorie wiekowe: dzieci najmłodsze: 6–12 lat (8 osób), młodzież: 13–17 lat (20 osób) i młodzi dorośli: 18–21 lat (18 osób). Spośród badanych u 37 (80%) pacjentów stwierdzono prawidłową lub zbliżoną do prawidłowej frakcję wyrzutową lewej komory (LVEF, *left ventricular ejection fraction*: $\geq 50\%$), u 8 (17%) — obniżoną (30–50%) i tylko u 1 dziecka LVEF była niska (< 30%). Charakterystykę badanej grupy w zakresie etiologii, typu wskazań do implantacji oraz rodzaju wszczepionego układu przedstawiono w tabeli 1.

Tabela 1. Charakterystyka badanej grupy. Etiologia, typ wskazań do implantacji i rodzaj wszczepionego układu

Table 1. Study group characteristics. Etiology, ICD type and indications for implantation

| | |
|--|----------|
| Etiologia | |
| Kardiomiopatia przerostowa | 19 |
| Zespół wydłużonego QT | 6 |
| Idiopatyczne migotanie komór | 6 |
| Arytmogenna dysplazja prawej komory | 5 |
| Kardiomiopatia rozstrzeniowa | 3 |
| Polimorficzny częstoskurcz katecholaminergiczny | 3 |
| Stan po korekcji wady wrodzonej serca: | |
| Tetralogia Fallota | 1 |
| Anomalia Ebsteina | 1 |
| Zespół Brugadów | 1 |
| Skurcz naczyń wieńcowych z zawałem serca (zatrucie propan-butanem) | 1 |
| Profilaktyka | |
| Pierwotna | 18 (39%) |
| Wtórna | 28 (61%) |
| Wszczepiony układ | |
| VVI | 31 (67%) |
| DDD | 14 (30%) |
| Epikardialny VVI | 1 |

Doświadczenia w zakresie techniki wszczepienia urządzeń do elektrokardioterapii pochodzą zarówno z zabiegów kardiochirurgicznych korekcji wad wrodzonych, zwykle z zastosowaniem systemu elektrod nasierdziowych, jak i z implantacji drogą przeznaczyniową z użyciem elektrod endokardialnych [5–10]. Obserwacje niektórych ośrodków w zakresie elektrokardioterapii, głównie w stymulacji serca, przekraczają 20 lat, a istniejące podobieństwa pomiędzy implantacją stymulatora i defibrylatora pozwalają wykorzystać te doświadczenia w aspekcie ICD, zwłaszcza że ostatnio rozmiary tych urządzeń nie różnią się istotnie od stymulatorów wszczepianych kilka lat temu [11–13]. Najmniej urazowa i najprostsza jest technika przezżylna, stwarza ona jednak pewne trudności. W II Klinice Choroby Wieńcowej IK w Warszawie umieszcza się elektrody w prawych jamach serca poprzez wykorzystanie typowo proksymalnego odcinka żyły odłokciowej z wykonaniem wenesekcji, o ile jej wielkość umożliwia tę technikę, lub równie często poprzez nakłucie lewej żyły podobojczykowej. Tę drugą metodę poleca się w literaturze jako sposób zmniejszający częste problemy związane ze wzrostem dziecka [13]. W obu przypadkach używa się wolno resorbujących się podwiązek do fiksacji elektrod w tkance podskórnej, co po zagojeniu się rany i stopniowej resorpcji nici chirurgicznych ułatwia przemieszczanie się elektrody względem miejsca „wejścia” do układu żylnego. Stosujemy głównie elektrody o fiksacji biernej, rzadko czynnej (wkrętkowe), tylko tam, gdzie wynika to z anatomii serca — brak stabilnej pozycji lub konieczność repozycji elektrody z powodu jej przemieszczenia. Chodzi o to, by zmniejszyć uraz i odczyn endokardium, a także w perspektywie uprościć zabieg wymiany elektrody. W II Klinice Choroby Wieńcowej IK w Warszawie stosuje się najprostszy układ typu VVI u najmłodszych dzieci, zakładając możliwość konwersji do DDD po zakończeniu wzrostu dziecka, przy okazji wymiany urządzenia. Opieramy się tutaj na wynikach metaanaliz stymulatorowych, które nie wykazały przewagi stymulacji fizjologicznej nad jednojamową w aspekcie wpływu na przeżycie [14–16]. Dwie elektrody stwarzają większą możliwość wystąpienia powikłań wczesnych i późnych, w tym powikłań zakrzepowych z powodu rozmiarów współczesnych elektrod defibrylujących. Staraliśmy się wytworzyć esowatą pętlę elektrody komorowej (ryc. 1) w obrębie prawej komory i prawego przedsionka, tak aby wraz ze wzrostem dziecka pozostawał jej nadmiar, umożliwiający ruch w pewnym zakresie pomiędzy przyrośniętą końcówką a miejscem połączenia z obudową ICD [13, 17].



Rycina 1. Zdjęcie rentgenowskie klatki piersiowej w projekcji PA (A) i skopia RTG (B). Widoczne położenie generatora impulsów oraz elektrody w układzie żylnym i prawych jamach serca

Figure 1. Chest radiograph (A) and fluoroscopy frame (B) demonstrating position of the impulse generator and leads in superior vena cava, subclavian vein and right chambers of the heart

We wszystkich przypadkach w II Klinice Choroby Wieńcowej IK w Warszawie wytwarza się kieszeń na urządzenie pod mięśniem piersiowym, a nie

podskórnym, choć współczesne ICD są do tego przystosowane. Autorzy uważają, że taka technika, choć trudniejsza, zmniejsza ryzyko uszkodzenia obudowy, a zwłaszcza minimalizuje szanse na powstanie odleżyny na skórze. U najmłodszych, szczupłych dzieci jest za mało tkanki podskórnej, aby dobrze izolować ICD od skóry. Takie rozwiązanie daje także lepsze efekty kosmetyczne. Nadmiar elektrody umieszcza się w kilku zwojach pod urządzeniem, żeby w razie wymiany zmniejszyć ryzyko uszkodzenia osłonki elektrody.

Tylko w jednym przypadku w prezentowanej grupie konieczne było wszczęcie ICD przez torakotomię z systemem elektrod nasierdziowych przez kardiochirurga z powodu stanu po korekcji anomalii Ebsteina i wszczęciu sztucznej zastawki trójdzielnej. Implantacja u 3 dzieci została przeprowadzona w Klinice Kardiologii Wieku Dziecięcego i I Katedrze i Klinice Kardiologii i Chirurgii Ogólnej Dzieci AM w Warszawie wspólnie przez zespół złożony z kardiochirurga, anestezjologa dziecięcego oraz kardiologów, co było przedmiotem odrębnej publikacji [18, 19]. Kontrole wszczepionych defibrylatorów u tych pacjentów przeprowadza się podobnie jak u wszystkich pozostałych w II Klinice Choroby Wieńcowej IK w Warszawie.

Test skuteczności działania urządzenia przed wypisem do domu wykonuje się rutynowo w 3.–5. dobie po zabiegu w krótkim znieczuleniu ogólnym z udziałem anestezjologa.

Wyniki

U wszystkich pacjentów, poza jedną chorą opisaną powyżej, zakwalifikowanych do wszczęcia ICD implantacja urządzenia była skuteczna i możliwa drogą przezżylną.

W trakcie obserwacji, trwającej 3–100 miesięcy (śr. 52 miesiące) przynajmniej 1 uzasadniona interwencja z powodu tachyarytmii (VT lub VF) zweryfikowana zapisem holterowskim ICD wystąpiła u 11 spośród 46 (24%) chorych w badanej grupie. U 14 spośród 46 (30%) badanych stwierdzono pojedyncze lub wielokrotne nieuzasadnione interwencje. Występowały one głównie we wczesnym okresie po implantacji (do 2 miesięcy). W większości przypadków wywołane były sterowaniem załamekiem T (22%), tachykardią zatokową (4%) oraz migotaniem przedsionków (4%). Stopniowe zmiany programu urządzenia: strefy rozpoznania VF lub VT, uruchomienie funkcji *enhanced T-wave suppression* (w ICD firmy Biotronik) lub *decay delay*: przynajmniej 60 ms oraz *threshold start-min*: 62,5% (w ICD firmy St. Jude Med.), wyeliminowały

Tabela 2. Porównanie liczby interwencji uzasadnionych i nieuzasadnionych w badanej grupie i u dorosłych
Table 2. Comparison of incidence of appropriate and inappropriate therapies in the studied group and adults

| Badana kategoria | Badana grupa | Dorośli | p |
|-----------------------------|--------------|---------------|-------------|
| Interwencje uzasadnione | 11/46 (24%) | 125/405 (31%) | NS |
| Interwencje nieuzasadnione: | | | |
| <i>T wave oversensing</i> | 10/46 (22%) | 8/405 (2%) | < 0,0001 |
| Tachykardia zatokowa | 2/46 (4%) | Brak danych | Brak danych |
| Migotanie przedsionków | 2/46 (4%) | Brak danych | Brak danych |

u wszystkich chorych dalsze nieuzasadnione interwencje. W analizowanym okresie obserwacji nie notowano zgonu w badanej grupie. Porównano liczbę prawidłowych i nieprawidłowych interwencji w badanej grupie oraz w grupie osób dorosłych. Wyniki przedstawiono w tabeli 2.

Powikłania okołoperacyjne (do 30 dnia po zabiegu) wystąpiły u 2 chorych (5%). U 1 osoby stwierdzono penetrację elektrody wkrętkowej przez ścianę serca do jamy osierdzia z objawową tamponadą, chora wymagała interwencji kardiologicznej w trybie pilnym. W drugim przypadku wysoki próg defibrylacji powyżej 20 J spowodował konieczność reoperacji i zmianę położenia elektrody. U 2 chłopców 2 tygodnie po implantacji doszło do intensywnej „burzy elektrycznej” polegającej na wystąpieniu ok. 50 defibrylacji w ciągu kilku kolejnych dni w mechanizmie polimorficznego częstoskurczu katecholaminergicznego. Arytmie udało się opanować, podając duże dawki metoprololu w ośrodku kardiologii dziecięcej w miejscu zamieszkania pacjenta.

U 3 (7%) chorych wystąpiły późne powikłania: infekcyjne zapalenie wsierdzia na elektrodzie ICD wymagające usunięcia układu poprzez torakotomię, infekcja łoża ICD z następowym usunięciem całego układu oraz erozja skóry nad urządzeniem, leczona zachowawczo.

W tym samym okresie w grupie dorosłych powikłania infekcyjne w postaci zakażenia łoża obserwowano u 12 (3%) chorych (7% vs. 3%, $p < 0,05$).

U 7 (15%) osób rozwinął się keloid. Blizna popoperacyjna stanowiła problem psychologiczny dla 5 (10%) badanych (w większości dziewczynek). Wszyscy pacjenci objęci obserwacją wrócili do szkoły, u 1 chłopca w wieku 11 lat konieczne było wprowadzenie indywidualnego toku nauczania przez 2 semestry, potem dziecko podjęło naukę w swojej klasie.

Problemy psychologiczne związane z akceptacją urządzenia, strach przed jego działaniem lub częściej z faktem licznych wyładowań obserwowano

u 9 (21%) chorych. W większości wystąpiły we wczesnym okresie po zabiegu i zostały opanowane przy pomocy psychologa szpitalnego. U 5 spośród tych osób rozwinęła się ciężka nerwica lękowa, wymagająca u 2 pacjentów ambulatoryjnego leczenia psychiatrycznego. Leczenie zakończone ustąpieniem objawów w przypadku 11-letniego chłopca trwało ok. 2 lat i wiązało się z koniecznością zastosowania farmakoterapii. W drugim przypadku u 16-latka wystarczyła psychoterapia, u 2 pozostałych objawy utrzymują się pomimo upływu lat. Chorzy ci, obecnie dorośli, nie korzystają z pomocy psychologa pomimo zaleceń lekarza prowadzącego. U 1 pacjenta z arytmogenną dysplazją prawej komory objawy nerwicy ustąpiły po ok. 3 latach wraz z ustąpieniem arytmii po ablacji prądem o częstotliwości radiowej (RF, *radiofrequency*). Problemy natury psychiatrycznej, czasem wymagające pomocy specjalisty, są jednak do opanowania. Najlepiej świadczy o tym autentyczna treść sms-a wysłanego do lekarza przez 11-letniego (opisanego powyżej) chłopca: „pozdrowienia ode mnie i mojego nowego kumpla kardiowertusia, wszystko ok”.

Wszyscy badani wrócili do aktywności fizycznej dostosowanej do przebytego zabiegu i choroby podstawowej (ryc. 2). U 2 dzieci zaistniała konieczność ograniczenia intensywnego wysiłku o charakterze treningu sportowego.

Dyskusja

Prezentowany materiał dotyczy dużej liczby chorych, jest prawdopodobnie największym dotąd publikowanym w Polsce o tej tematyce. Podobne doniesienia oopublikowane w piśmiennictwie światowym obejmują kilkanaście lub kilkadziesiąt przypadków z jednego ośrodka. Wieloośrodkowe, nieliczne zresztą, metaanalizy dotyczą grup maksymalnie 177-osobowych [1].

Liczba powikłań chirurgicznych w analizowanej grupie (12%) jest zgodna z danymi z największej dostępnej metaanalizy: 13% (20,1). Jak wynika z danych przedstawionych w piśmiennictwie



Rycina 2. U jednego spośród tańczących w zespole dzieci, widocznego na fotografiach, wszczepiono ICD. Zdjęcia opublikowano za zgodą rodziców dziecka i kierownika zespołu Pana Marka Zaremby

Figure 2. One of the children presented in this photo undergone ICD implantation. It is a member of country dance team

liczba powikłań wśród dzieci i młodzieży jest istotnie większa niż w grupie dorosłych (12,5% vs. 0,3%) [8]. Podobnie w opisanym badaniu powikłania tego typu występują częściej u młodych chorych niż u dorosłych (7% vs. 3%, $p = 0,049$). W innych pracach częstość zakażeń układu ICD u dorosłych wynosi 1–6% [20].

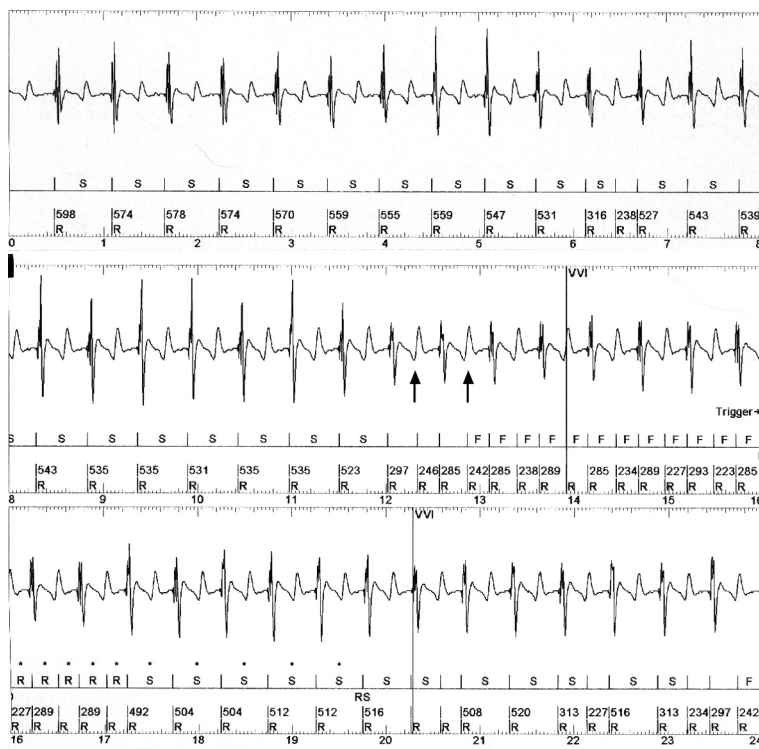
Także liczba nieuzasadnionych interwencji (30%) nie odbiega znacznie od publikowanych danych. Podobnie jak w innych opisywanych grupach,

większość z nich wystąpiła w ciągu pierwszych 2 miesięcy po zabiegu. Mniejszy odsetek uzasadnionych interwencji (24%) w porównaniu z doniesieniami światowymi (33–60%) wynika prawdopodobnie z krótszego okresu obserwacji w grupie badanej przez autorów niniejszej pracy (1,21). Problemy psychologiczne w opisanym grupie, choć częste (dotyczyły 21% badanych), obserwowano rzadziej niż w innych ośrodkach (38% chorych) [22].

Na świecie najmłodsze dziecko z defibrylatorem w chwili implantacji miało 1,9 roku [1]. W takim przypadku konieczne jest umieszczenie generatora w powłokach brzucha lub w przestrzeni zaotrzewnowej [5, 7]. U najmniejszych pacjentów zwykle umieszcza się elektrody epikardialnie z dostępu pod wyrostkiem mieczykowatym bez torakotomii. Także brak dostępu żylnego do prawej jamy serca, np. z powodu korekcji wady wrodzonej, wymusza takie postępowanie. U nieco starszych dzieci możliwe jest umieszczenie elektrody przezżylnie z jej tunelizacją do generatora w powłokach brzucha [7], o ile brakuje miejsca w okolicy podobojczykowej.

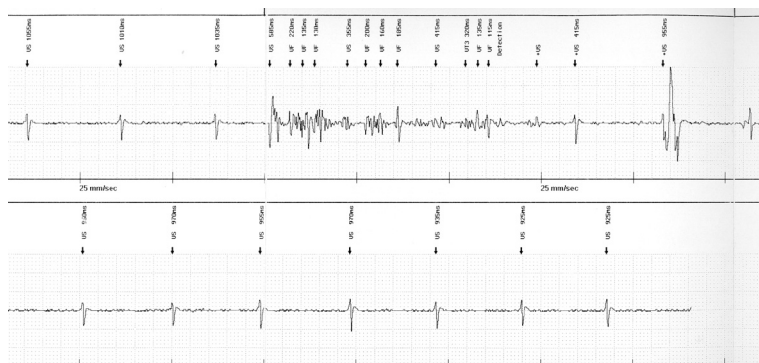
Najczęstszą przyczyną nieuzasadnionych interwencji w grupie obserwowanej przez autorów niniejszej pracy było zjawisko *T wave-oversensing* (ryc. 3). Zwraca uwagę duża liczba chorych z kardiomiopatią przerostową, co może tłumaczyć ten fakt. Wszystkie typy produkowanych współcześnie ICD posiadają możliwość wybrania opcji programu eliminującego zjawisko sterowania załamkiem T. W przypadku produktów firmy Biotronik taki program ustawienia parametrów czułości nosi nazwę „enhanced *T wave suppression*”. W defibrylatorach firmy St. Jude Medical istnieje możliwość programowania zarówno opcji *delay decay*, a więc opóźnienia automatycznej kontroli czułości w stosunku do szczytu załamka R oraz zmniejszenia czułości ICD w czasie załamka T elektrogramu wewnątrzsercowego (funkcja *threshold start*). U wszystkich chorych badanych przez autorów niniejszej pracy programowanie ICD przy użyciu wymienionej funkcji spowodowało wyeliminowanie zjawiska nadczułości w mechanizmie sterowania załamkiem T.

Obecnie, jak się wydaje, najwięcej problemów związanych z tą metodą leczenia stwarza elektroda ICD. Zarówno w odmianie endokawitarnej, jak i epikardialnej (wymagającej torakotomii) stanowi ona rzeczywisty najsłabszy element układu. Uszkodzenia osłonki elektrody i brak izolacji prowadzą do nadczułości urządzenia poprzez wykrycie potencjałów mięśniowych, co wtórnie może spowodować nieuzasadnione interwencje ICD (ryc. 4). Całkowite złamanie elektrody, na które są narażeni zwłaszcza najmłodszy pacjenci (ze względu na ich aktywność



Rycina 3. Elektrogramy wewnątrzsercowe. Przykłady zjawiska *T-wave oversensing*. Strzałki wskazują rejestrację przez urządzenie załamka T jako R

Figure 3. Intracardiac electrograms. T wave oversensing (arrows represent T wave sensing erroneously as R)



Rycina 4. Elektrogramy wewnątrzsercowe. Artefakty wywołane uszkodzeniem osłonki (potencjały mięśniowe)

Figure 4. Intracardiac electrograms. Non-physiologic signals representing noise from the lead insulation break (myopotentials)

fizyczną), może skutkować dysfunkcją urządzenia, zarówno w przypadku tachy-, jak i bradyarytmii. W analizowanej grupie nie obserwowano powikłań tego typu, a zapisy pochodzą z grupy dorosłych z ICD wszczepionym w II Klinice Choroby Wieńcowej IK w Warszawie. Przedstawiono je jednak, ponieważ w grupie najmłodszych wnikliwie poszukuje się tego typu elektrogramów w trakcie wizyt kontrolnych.

Opisane problemy spowodowały, że zaczęto poszukiwać nowych rozwiązań, co zaowocowało powstaniem koncepcji „*leadless ICD*” (nazwa ta nie ma odpowiednika w polskiej terminologii). Trwają zaawansowane prace eksperymentalne; obiecujące wydają się także pierwsze doniesienia kliniczne dotyczące dzieci [23]. Ten sposób leczenia, polegający na implantacji podskórnej siatki lub płytki speł-

niającej funkcję elektrody oraz aktywnej elektrycznie obudowy defibrylatora, bez konieczności otwierania jam ciała lub ingerencji w układ naczyniowy, eliminuje praktycznie problem infekcyjnego zapalenia wsierdza. Zmniejsza się także rozległość zabiegu chirurgicznego, staje się on procedurą o charakterze minimalnie inwazyjnym. Jest to bardzo interesująca droga ewolucji technologicznej klasycznego ICD.

Jednym z najgroźniejszych powikłań implantacji ICD jest infekcja układu. Tego typu powikłanie w najcięższej formie infekcyjnego zapalenia wsierdza wystąpiło u 1 dziecka, leczonego antybiotykami, a następnie operacyjnie poprzez torakotomię, ze względu na liczne wegetacje bakteryjne na elektrodzie. Choć posiewy krwi były jałowe (materiał pobierano w trakcie intensywnej antybiotykoterapii),

obraz kliniczny i echokardiograficzny infekcyjnego zapalenia wsierdza był bezsporny. Po ustąpieniu objawów sepsy i usunięciu układu endokardialnego wszczepiono układ epikardialny w innym ośrodku, a dziecko wypisano do domu w bardzo dobrym stanie ogólnym. U kolejnego chorego doszło do zaropienia łoża ICD. W tym przypadku usunięto cały układ i po zagojeniu miejscowym rany wszczepiono, z dobrym efektem, nowe urządzenie po stronie kontralateralnej. U innej chorej wystąpiła przetoka nad ICD 2 lata po zabiegu, ale odmówiła ona proponowanego leczenia operacyjnego i leczy się ambulatoryjnie z okresowo udrażniająca się przetoką. Rekomendacje zawarte w piśmiennictwie są w tym przypadku jednoznaczne — konieczne jest natychmiastowe usunięcie całego układu, bez prób leczenia zachowawczego. To drugie postępowanie zwiększa śmiertelność, przedłuża leczenie, zwiększa jego koszty, a jeśli jest nieskuteczne, powinno się go zaniechać [24, 25].

Wzrost dziecka w okresie rozwoju stwarza inny istotny problem w trakcie opieki nad chorymi po wszczepieniu ICD. Z danych prezentowanych w trakcie Zjazdu Amerykańskiego Towarzystwa Elektrofizjologii i Stymulacji Serca (*Heart Rhythm* 2004) na sesji zatytułowanej „*Device therapy in the young*” wynika, iż stosunki anatomiczne w rozwijającej się prawej jamie serca zmieniają się istotnie. Odległość między koniuszkiem prawej komory a pierścieniem zastawki trójdzielnej może wzrosnąć nawet o 13 cm w okresie wzrostu pomiędzy 10 a 17 rokiem życia. W tym właśnie czasie konieczna jest wzmożona kontrola elektrody układu w celu wychwylenia ewentualnego jej rozciągnięcia i dysfunkcji. W ośrodku, w którym pracują autorzy niniejszego doniesienia, takich problemów nie było, m.in. dzięki częstym kontrolom prognozy stymulacji i impulsu własnego (co 3 miesiące), a w przypadku wątpliwości dzięki skopii RTG lub klasycznemu zdjęciu przeglądowemu klatki piersiowej, jeśli chory mieszka daleko od ośrodka. Jednak z oczywistych względów autorzy starają się ograniczyć kontrole radiologiczne do minimum w okresie rozwoju pacjenta, rutynowo chroniąc fartuchem ołowianym gonady i tarczę (ryc. 1).

W przypadkach licznych nieuzasadnionych wylądowań ICD pomimo przeprogramowania urządzenia w sposób opisany powyżej, o ile chory mieszka daleko od ośrodków wyposażonych w programator, w II Klinice Choroby Wieńcowej IK w Warszawie wydaje się opiekunom dziecka lub prawie dorosłym, współpracującym chorym magnes. Ten

sposób wyłączenia ICD, po bardzo szczegółowym pouczeniu, w jakim przypadku można go zastosować, służy ograniczeniu liczby niepotrzebnych wylądowań w czasie transportu chorego do najbliższego ośrodka specjalistycznego.

Opisane powyżej problemy związane z codziennym funkcjonowaniem (nauka, praca, aktywność fizyczna i inne ograniczenia wynikające z terapii ICD, np. konieczność częstych kontroli), a także nierzadkie problemy psychologiczne w tej grupie [22, 26] spowodowały powstanie na świecie nieformalnych organizacji i stowarzyszeń skupiających chorych poddanych tej formie terapii oraz ich rodziny. Starsi pacjenci, w tym młodzież, pomagają młodszym w zaakceptowaniu niedawno wszczepionego ICD poprzez prelekcje, ale także wspólną zabawę. Organizuje się np. specjalne obozy i coroczne zjazdy dzieci i młodych dorosłych z defibrylatorami w Stanach Zjednoczonych, noszące nazwę „*Defibsville*”. Wydaje się, że wzrastająca liczba takich chorych w Polsce stwarza konieczność podjęcia tego typu inicjatywy.

Wnioski

1. Zastosowanie wszczepialnego kardiowertera-defibrylatora jest skuteczną metodą leczenia dzieci i młodych dorosłych zagrożonych nagłym zgonem sercowym.
2. Powikłania chirurgiczne występują często (dotyczą 12% chorych w badanej grupie).
3. U ok. 1/4 pacjentów stwierdza się problemy natury psychologiczno-psychiatrycznej, które zwykle mają charakter przemijający i mogą być skutecznie rozwiązywane.
5. Nieuzasadnione interwencje występują w tej grupie chorych często, w większości przypadków są spowodowane sterowaniem załamkiem T.
6. W związku z bardzo wysokim ryzykiem wystąpienia zjawiska sterowania załamkiem T u tych pacjentów konieczne jest rutynowe włączanie programu zabezpieczającego przed taką formą nadczułości kardiowertera-defibrylatora.

Podziękowania

Autorzy pracy składają podziękowania wszystkim współpracującym ośrodkom kardiologii pediatricznej, a zwłaszcza zespołowi Kliniki Kardiologii Wieków Dziecięcego, I Katedry i Kliniki Kardiochirurgii i Chirurgii Ogólnej Dzieci AM w Warszawie oraz Kliniki Kardiologii Instytutu „Pomnik Centrum Zdrowia Dziecka” w Warszawie.

Streszczenie

Wstęp: Około 10-letnie doświadczenia z zastosowaniem implantowanego kardiowertera-defibrylatora (ICD) w Polsce sprawiają, że wśród chorych poddanych leczeniu tą metodą jest już także niemała grupa dzieci i młodych dorosłych. W niniejszej pracy podsumowano doświadczenia II Kliniki Choroby Wieńcowej Instytutu Kardiologii w Warszawie w tym zakresie.

Materiał i metody: Badaniami objęto 46 dzieci i młodych dorosłych (< 21 rz.). Wiek badanych wynosił 6–21 lat (śr. 13,5 roku w chwili implantacji), masa ciała 22–59 kg (śr. 39,5 kg). Obserwacja trwała 3–100 miesięcy (śr. 52 miesiące). W analizowanej grupie można wyróżnić 3 kategorie wiekowe: dzieci najmłodsze: 6–12 lat (8 osób), młodzież: 13–17 lat (20 osób) i młodzi dorośli: 18–21 lat (18 osób). Ze wskazań profilaktyki pierwotnej wykonano 18 (39%) zabiegów, a wtórnej — 28 (61%). Charakterystyka badanej grupy z uwzględnieniem etiologii przedstawia się następująco: kardiomiopatia przerostowa (19), zespół wydłużonego QT (6), idiopatyczne migotanie komór (6), arytmogenna dysplazja prawej komory (5), kardiomiopatia rozstrzeniowa (3), polimorficzny częstoskurcz katecholaminergiczny (3), stan po korekcji wady wrodzonej serca: tetralogia Fallota (1), anomalia Ebsteina (1); zespół Brugadów (1), skurcz naczyń wieńcowego z zawałem serca — zatrucie propan-butanem (1). Istotne upośledzenie czynności lewej komory stwierdzono u 19% chorych. U 45 osób defibrylator umieszczono w okolicy podobojczykowej z zastosowaniem elektrod przezżylnych, w 1 przypadku w powłokach brzusznych z elektrodą epikardialną. U większości pacjentów zastosowano układ jednojamowy (70%), zaś u 30% — typu DDD. Przeprowadzono analizę prawidłowych i nieuzasadnionych interwencji ICD oraz ocenę częstości powikłań w badanej grupie chorych.

Wyniki: W trakcie obserwacji przynajmniej 1 uzasadniona interwencja z powodu tachyarytmii (częstoskurcz komorowy lub migotanie komór) zweryfikowana zapisem holterowskim ICD wystąpiła u 11 spośród 46 (24%) chorych w badanej grupie. U 14 spośród 46 (30%) osób stwierdzono pojedyncze lub wielokrotne, nieuzasadnione interwencje. W większości przypadków były one wywołane sterowaniem załamkiem T (22%), tachykardią zatokową (4%) oraz migotaniem przedsionków (4%). Zmiany programu urządzenia: strefy rozpoznania migotania komór lub częstoskurczu komorowego, uruchomienie funkcji enhanced T-wave suppression (w ICD firmy Biotronik) lub decay delay: przynajmniej 60 ms oraz threshold start-min: 62,5% (w ICD firmy St. Jude Med.), wyeliminowały u wszystkich chorych dalsze nieuzasadnione interwencje. Powikłania okołoperacyjne wystąpiły u 2 osób (5%) — tamponada i reoperacja z powodu wysokiego progu defibrylacji. U 3 (7%) chorych obserwowano późne powikłania: infekcyjne zapalenie wsierdzia z kolonizacją elektrody ICD, infekcja łoża ICD z następowym usunięciem całego układu oraz erozja skóry nad urządzeniem leczona zachowawczo. U 7 (15%) pacjentów rozwinął się keloid. Problemy psychologiczne z akceptacją urządzenia, strach przed jego działaniem lub częściej z faktem licznych wyładowań wystąpiły u 9 chorych (21%).

Wnioski: Zastosowanie wszczepialnego kardiowertera-defibrylatora jest skuteczną i bezpieczną metodą leczenia dzieci i młodych dorosłych zagrożonych nagłym zgonem sercowym. Powikłania chirurgiczne w badanej grupie występują często (12% osób). Problemy natury psychologiczno-psychiatrycznej stwierdza się u ok. 1/4 chorych. Nieuzasadnione interwencje w tej grupie pacjentów występują często, w większości przypadków są spowodowane sterowaniem załamkiem T, w związku z czym konieczne jest rutynowe włączanie programu zabezpieczającego przed taką formą nadczułości ICD. (Folia Cardiol. 2005; 12: 842–851)

implantowalny kardiowerter-defibrylator (ICD), kardiologia pediatryczna

Piśmiennictwo

1. Silka M.J., Kron J., Dunnigan A., Dick II M. Sudden cardiac death and the use of implantable cardioverter-defibrillators in pediatric patients. *Circulation* 1993; 87, 3: 800–807.
2. Shannon K.M. Use of implantable cardioverter-defibrillators in pediatric patients. *Curr. Opin. Cardiol.* 2002; 17: 280–282.
3. Fischbach P., Law I.H., Dick II M., Leroy S., Mosca R., Serwer G.A. Use of single coil transvenous electrode with abdominally placed implantable cardioverter-defibrillator in children. *Pace* 2000; 23: 884.
4. Silka M.J. Implantable cardioverter-defibrillators in children. A perspective on current and future uses. *J. Electrocardiol.* 1996; 29 (supl.): 223–225.
5. Gradaus R., Hammel D., Kotthoff S., Bocker D. Non-thoracotomy implantable cardioverter-defibrillator in children: use of subcutaneous array leads and abdominally placed implantable cardioverter-defibrillator in children. *J. Cardiovasc. Electrophysiol.* 2001; 12: 356–360.
6. Stefanelli C.B., Bradley D.J., Leroy S., Dick II M., Serwer G.A., Fischbach P.S. Implantable cardioverter-defibrillators. Therapy for life-threatening arrhythmias in young patients. *J. Intervent. Cardiac. Electrophysiol.* 2002; 6: 235–244.
7. Hazekamp M.G., Blom N.A., Schoof P.H., Schalij M.J., Dion R. Implantation of cardioverter device in young children: The perirenal approach. *Ann. Thorac. Surg.* 2001; 71: 1382–1383.
8. Chatrath R., Porter C.J., Ackerman M.J. Role of transvenous implantable cardioverter-defibrillators in preventing sudden cardiac death in children, adolescents, and young adults. *Mayo Clin. Proc.* 2002; 77: 226–231.
9. Zareba W., Moss A.J., Daubert J.P., Hall W.J., Robinson J.L., Andrews M. Implantable cardioverter-defibrillator in high-risk long QT syndrome patients. *J. Cardiovasc. Electrophysiol.* 2003; 14: 337–341.
10. Corrado D., Buja G., Basso C., Thiene G. Clinical diagnosis and management strategies in arrhythmogenic right ventricular cardiomyopathy. *J. Electrocardiol.* 2000; 33 (supl.): 49–55.
11. Dyga-Konarska M., Bieganowska K. Jakość życia dzieci i młodzieży ze stymulatorem serca w ocenie pacjentów. *Folia Cardiol.* 2003; 10: 809–816.
12. Kowalski O., Kalarus Z., Prokoczuk J. i wsp. Przewidywalna implantacja stymulatora serca u dzieci. *Folia Cardiol.* 2002; 9: 459–463.
13. Drago F., Silvetti M.S. Pacing in children. Progress on Diagnosis and Treatment of Cardiac Arrhythmias. Proceedings of the VII Southern Symposium on Cardiac Pacing. Taormina, October 2002; 428–434.
14. Connolly S.J., Kerr C.R., Gent M. i wsp. Effects of physiologic pacing versus ventricular pacing on the risk of stroke and death due to cardiovascular causes. *N. Engl. J. Med.* 2000; 342: 1385–1391.
15. Wilkoff B.L., Cook J.R., Epstein A.E. i wsp. Dual Chamber and VVI Implantable Defibrillator Trial Investigators. Dual chamber pacing or ventricular backup pacing in patients with an implantable defibrillator: the Dual Chamber and VVI Implantable defibrillator (DAVID) trial. *JAMA* 2002; 288: 315–323.
16. Do current dual chamber cardioverter defibrillators have advantages over conventional single chamber cardioverter defibrillators in reducing inappropriate therapies. A randomised, prospective study. *J. Cardiovasc. Electrophysiol.* 2001; 12: 134–142.
17. Gasparini M., Manitca M., Galimberti P., Coltorti F., Ceriotti C., Priori S.G. Inferior vena cava loop of the implantable cardioverter-defibrillator endocardial lead: a possible solution of the growth problem in pediatric implantation. *Pacing Clin. Electrophysiol.* 2001; 24: 1706–1708.
18. Werner B., Przybylski A., Kucińska B., Lewandowski M., Szwed H., Wróblewska-Kaluzewska M. Wszczepialne kardiowertery-defibrylatory u dzieci. *Kardiol. Pol.* 2004; 60: 243.
19. Przybylski A., Kucińska B., Grabowski K., Sterliński M., Wróblewska-Kaluzewska M., Szwed H. Wszczepienie kardiowertera-defibrylatora u małych dzieci. Znaczenie współpracy pomiędzy zespołem elektrofizjologicznym i pediatrycznym. *Kardiol. Pol.* 2004; 61: 59–61.
20. Link M.S., Hill S.L., Cliff D.L. i wsp. Comparison of frequency of complications of implantable cardioverter-defibrillators in children versus adults. *Am. J. Cardiol.* 1999; 83: 263–266.
21. Love B., Barrett K., Alexander M. i wsp. Supraventricular arrhythmias in children and young adults with implantable cardioverter-defibrillators. *J. Cardiovasc. Electrophysiol.* 2001; 12: 1097–1101.
22. Sears S.F., Burns J.L., Handberg E., Sotile W.M., Conti J.B. Young at heart: Understanding the unique psychosocial adjustment of young implantable cardioverter defibrillators recipients. *PACE* 2001; 24: 1113–1117.
23. Berul C.L., Triedman J.K., Forbess J. i wsp. Minimally Invasive Implantable Cardioverter-Defibrillator implantation for children: an animal model and pediatric case report. *Pacing Clin. Electrophysiol.* 2001; 24: 1789–1794.
24. Molina J.E. Undertreatment and overtreatment of patients with infected antiarrhythmic implantable devices. *Ann. Thorac. Surg.* 1997; 63: 504–509.
25. Trappe H.J., Pfitzner P., Klein H., Wenzlaff P. Infections after cardioverter-defibrillator implantation: observations in 335 patients over 10 years. *Br. Heart J.* 1995; 73: 20–24.
26. Etheridge S.P. Inappropriate Defibrillator Therapy in Young Patients: Are Dual-chamber Devices and Complex Algorithms Necessary? *J. Cardiovasc. Electrophysiol.* 2001; 12: 1102–1103.