

Niskoenergetyczna przezpręłykowa kardiowersja migotania przedsionków

Część I: Założenia teoretyczne

Fryderyk Prochaczek, Maynard Ramsey¹, Jerzy Gałęcka²

I Klinika Chorób Wewnętrznych Śląskiej Akademii Medycznej w Katowicach,

¹CardioCommand ARZCO, Tampa, Stany Zjednoczone, ²Instytut Techniki i Aparatury Medycznej w Zabrze

Patofizjologia migotania przedsionków to zwykle 3–6 krążących fal mikroreentry wyłączających nie tylko mechaniczną pracę przedsionków, ale także powodujących zaburzenie racjonalnego sterowania częstością serca [1–4]. Według Waldo [5] w zapisie dwubiegunowego odprowadzenia wewnątrzsercowego lub przezpręłykowego można wyodrębnić 4 typy migotania przedsionków istotnie różniących się stopniem zorganizowania pobudzenia elektrycznego (ryc. 1–4).

Przywrócenie rytmu zatokowego dokonuje się poprzez usunięcie fal mikroreentry. Umożliwia to węzłowi zatokowemu ponowne przejęcie kontroli nad rytmem serca. Do wygaszenia fal mikroreentry dochodzi najczęściej samoistnie dzięki własnym możliwościom serca lub z pomocą farmakologiczną (ryc. 5). Potwierdzili to Wang i wsp., wykazując po podaniu flekainidu, propafenonu lub prokainamidu zmniejszenie ilości krążących fal mikroreentry tuż przed ustąpieniem migotania przedsionków [6]. Samoistne lub farmakologiczne wygaszenie krążących fal mikroreentry dokonuje się w trudnym do określenia terminie [7–10]. Natychmiastowe wygaszenie krążących fal mikroreentry można uzyskać kardiowersją elektryczną serca, wykonaną impulsem prądu jednokierunkowego [11–13]. Kardiowersja elektryczna wprowadza nagle w stan depolaryzacji większość migoczących komórek przedsionków jednocześnie. Usuwa to fale mikroreentry, przywracając tym samym kontrolę węzła zatokowego nad pracą przedsionków i komór serca. Ten ko-

rzystny efekt kardiowersji elektrycznej może być długotrwały, jeżeli przed kardiowersją oraz w dalszym postępowaniu wyeliminowane zostaną czynniki ułatwiające powstanie i utrzymywanie się migotania przedsionków [14, 15].


Dlaczego wykonuje się kardiowersję elektryczną migotania przedsionków?

Migotanie przedsionków stanowi zagrożenie dla zdrowia z kilku powodów. Pierwszy, najczęstszy, ale niegroźny, związany jest z uczuciem kołatania oraz generowanego przez kołatanie lęku. Pozostałe powody mają już większe znaczenie dla zdrowia chorego.

Powód hemodynamiczny związany jest z brakiem udziału przedsionków w aktywnym wypełnianiu komór w czasie rozkurczu. Ważną rolę odgrywa skrócenie czasu szybkiego biernego napełniania, a także nieregularność przyspieszonego rytmu komór. W konsekwencji prowadzi to do zmniejszenia objętości wyrzutowej serca [16–20]. Mechanizm ten ma szczególne znaczenie u osób z istniejącą już, w momencie wystąpienia migotania przedsionków, upośledzoną podatnością rozkurczową komór i z szybką, w czasie migotania, akcją komór. Ponieważ upośledzenie podatności rozkurczowej serca towarzyszy wadom zastawkowym, chorobie niedokrwiennej serca oraz przerostowi mięśnia sercowego, w tej grupie osób migotanie przedsionków może prowadzić do załamania hemodynamiki. W tym pierwotnym załamaniu hemodynamiki dochodzi do spadku ciśnienia tętniczego, zastoju w krążeniu płucnym; pacjent odczuwa osłabienie, duszności lub ból w klatce piersiowej. Istnieją również migotania przedsionków, których kliniczną manifestacją jest utrata przytomności. W niestabilnym hemodynamicznie migotaniu przedsionków, jedyną formą leczenia pozostaje szybkie wygaszenie migotania przedsionków kardiowersją elektryczną.

Adres: Prof. Fryderyk Prochaczek
I Klinika Chorób Wewnętrznych ŚLAM
ul. Reymonta 8, 40–029 Katowice.
Nadesłano: 11.01.1999 r. Przyjęto do druku: 10.02.1999 r.

Praca zrealizowana w latach 1994–1996, w ramach programu badawczego PB 0262/S5/94/06 finansowanego przez KBN.




Ryc. 1. Jednoczesny zapis II odprowadzenia powierzchniowego oraz dwubiegunowego odprowadzenia przelykowego w czasie migotania przedsionków. W odprowadzeniu przelykowym z poziomu lewego przedsionka widoczny typ I migotania przedsionków, określany przez zmienną morfologię dających się wyodrębnić załamków P z linią izoelektryczną pomiędzy nimi. Szybkość zapisu 50 mm/s.

Fig. 1. Simultaneous record of II surface lead and bipolar esophageal lead during atrial fibrillation. In esophageal lead from the left atrium level type I of atrial fibrillation is visible determined by variable morphology of P waves being possible to separate, having isoelectric line between them. Recording speed — 50mm/s.



Ryc. 2. Układ odprowadzeń zapisu jak na rycinie 1. Zapis przelykowy przedstawia typ II migotania przedsionków, określany przez dające się wyodrębnić załamki P o różnej morfologii z oscylacjami pomiędzy nimi.

Fig. 2. Leads arrangement of the record as in Fig. 1. The esophageal record shows type II of atrial fibrillation determined by P waves possible to separate with different morphology and with oscillations between them.



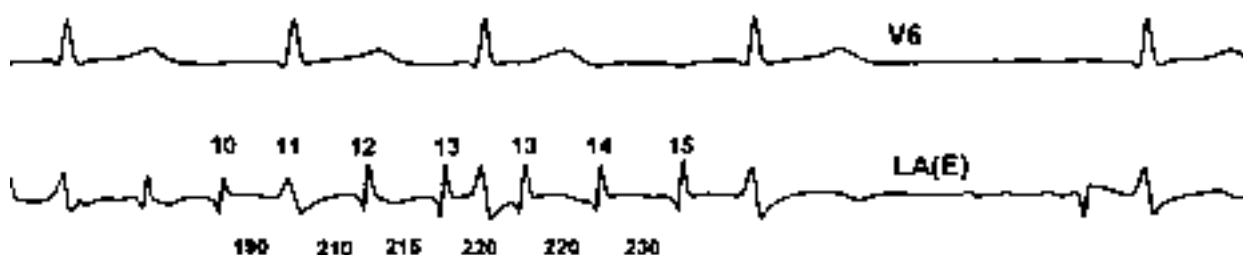Ryc. 3. Układ odprowadzeń zapisu jak na rycinie 1. Zapis przelykowy przedstawia typ III migotania przedsionków, reprezentowany przez bezładne co do czasu pojawiania się i kształtu wychylenia.

Fig. 3. Leads arrangement of the record as in Fig. 1. The esophageal record shows type III of atrial fibrillation represented by the deflections chaotic in time and shape.



Ryc. 4. Układ odprowadzeń zapisu jak na rycinie 1. Zapis przełykowy przedstawia typ IV migotania przedsionków, stanowiący połączenie typu I i III migotania przedsionków. W pierwszej części bezładne wychylenia przechodzące w wyraźnie wyodrębnione załamki P, z linią izoelektryczną pomiędzy nimi.

Fig. 4. Leads arrangement of the record as in Fig. 1. The esophageal record shows type IV of atrial fibrillation being a combination of types I and III of atrial fibrillation. In the first part, there are chaotic deflections passing to distinctly separated P waves with the isoelectric line in between.



Ryc. 5. Zapis momentu samoistnego ustąpienia migotania przedsionków poprzedzony przejściem w bardziej zorganizowaną postać migotania przedsionków (wzrost amplitudy P, wydłużenie cyklu, pojawienie się wyraźnej linii izoelektrycznej pomiędzy załawkami P). Szybkość zapisu 50 mm/s.

Fig. 5. Record of the moment of idiopathic (self) termination of atrial fibrillation preceded by passing into more organized form of this fibrillation (increase of P-wave amplitude, cycle elongation, appearance of distinct isoelectric line between P waves). Recording speed — 50 mm/s.

Początkowo stabilne hemodynamicznie migotanie przedsionków może przejść w stan niestabilności. Powodem tej wtórnej niestabilności hemodynamicznej mogą być działające inotropowo ujemnie leki antyarytmiczne, stosowane w celu przywrócenia rytmu zatokowego [7–10]. Innym mechanizmem prowadzącym do wtórnej niestabilności hemodynamicznej jest tworzenie się pod wpływem migotania przedsionków tachykardiomiopatii [21–23]. Do jej powstania dochodzi już po kilku dniach. W czasie trwania migotania przedsionków wyczerpują się rezerwy wysokoenergetycznych fosforanów oraz dochodzi do aktywacji układu współczulnego lub układu renina-angiotensyna. Zużyte zostają ostatnie rezerwy czynnika natriuretycznego, w sercu

powstaje niedokrwienie, a w konsekwencji rozwija się jego niewydolność. Groźba wystąpienia tachykardiomiopatii jest szczególnie wyraźna u tych osób z migotaniem przedsionków, u których akcja komór w ciągu dnia i nocy jest szybsza od 120–130 /min. Objawy tachykardiomiopatii są na szczęście odwracalne i zwykle ustępują po przywróceniu rytmu zatokowego [25–27]. Wystąpienie wtórnej niestabilności hemodynamicznej podczas migotania przedsionków zmienia podejście do leczenia. Ponieważ dotychczasowa terapia farmakologiczna próbująca przywrócić rytm zatokowy lub zoptymalizować częstość akcji serca doprowadziła do jej wystąpienia, należy rytm zatokowy przywrócić kardiowersją elektryczną. Takie postępowania daje szansę odwró-

cenia niekorzystnych zmian wytworzonych w sercu przez migotanie przedsionków.

Obserwuje się, że kardiowersja elektryczna jest mniej skuteczna, gdy wykonywana jest u osób z przetrwałym migotaniem przedsionków, dlatego zaleca się szybkie przywrócenie rytmu zatokowego [21–24].

W miarę trwania migotania przedsionków wytwarzają się zmiany określane remodelingiem elektrycznym, anatomicznym i neurohormonalnym. Zmiany te nie ułatwiają przywrócenia rytmu zatokowego. Podkreśla się również, że im wcześniej zostanie przywrócony rytm zatokowy, tym dłużej może się on utrzymać po kardiowersji.

Dodatkowym argumentem przemawiającym za wykonaniem kardiowersji elektrycznej migotania przedsionków jest formowanie się pod jego wpływem skrzeplin w sercu. Zagroza to embolią mózgową, która może prowadzić do zgonu bądź też większego lub mniejszego kalectwa mózgowego [28]. Stanowi to istotny czynnik, który powinien stanowić dla lekarza dodatkową motywację do podjęcia elektrycznej próby przywrócenia rytmu zatokowego.

Podsumowując, należy podkreślić istnienie wielu silnych argumentów przemawiających za częstszym niż dotychczas stosowaniem defibrylacji elektrycznej w przywróceniu rytmu zatokowego.

Skutki uboczne kardiowersji elektrycznej serca

Kardiowersja migotania przedsionków jest najskuteczniejszą metodą przywrócenia rytmu zatokowego. Klasyczną kardiowersję wykonuje się impulsem prądu jednokierunkowego, z elektrod przykładanych na powierzchnię klatki piersiowej. Używa się dużych energii, zwykle powyżej 100 J, gdyż zazwyczaj takie są skuteczne [29, 30].

W kardiowersji z elektrod przykładanych do klatki piersiowej tylko około 25% wyzwolonej energii przechodzi przez serce [31, 32]. Około 75% energii pochłaniają tkanki otaczające serce, co między innymi wywołuje potężny skurcz mięśni szkieletowych. Na szczęście po takim wyładowaniu elektrycznym tylko sporadycznie opisywane są uszkodzenia mięśni szkieletowych, aorty i innych tkanek otaczających serce [33, 34]. Wyjaśnienie tych obserwacji znajdujemy w badaniach eksperymentalnych, gdzie mikroskopowe uszkodzenia we włóknach mięśniowych stwierdzano przy energiach dopiero 20-krotnie przekraczających wielkość ładunku defibrylującego [35].

Należy jednak pamiętać, że nawet najniższa skuteczna energia wyładowania kardiowersyjowego prowadzi do powstania widocznych w mikroskopie elektronowym ogniskowych uszkodzeń błony komórkowej, zaburzających funkcjonowanie połączeń międzykomórkowych. Sytuacja taka utrudnia przewodzenie, ale zwykle ustępuje po około 2 s.

Szkodliwy wpływ wyładowania kardiowersyjowego na serce nasila się wraz ze wzrostem wielkości wyzwolonej energii. Zbyt duża energia prowadzi do hamownia oddychania komórkowego. Dzieje się tak wskutek powstającego uszkodzenia mitochondriów. Doprowadza to do wzrostu metabolizmu beztlenowego [36–38]. Powstające uszkodzenie jest szczególnie wyraźne, gdy kardiowersja jest u danego pacjenta powtarzana wielokrotnie. Krótki odstęp pomiędzy wyładowaniami zwiększa bowiem stopień uszkodzenia. Dlatego zaleca się powtarzanie wyładowań w odstępach co najmniej 3-minutowych.

Kardiowersja elektryczna z elektrod przykładanych do klatki piersiowej wymaga użycia dużych energii ze względu na bardzo małą precyzję w kierowaniu wytwarzanego pola elektrycznego w stronę przedsionków. Jest to związane z bardzo różnorodną opornością tkanek znajdujących się pomiędzy elektrodami defibrylującymi [39]. Wytworzone pole elektryczne ma szeroki zasięg i nie omija stref w sercu szczególnie wrażliwych na uszkodzenie. Uwaga ta dotyczy okolicy węzła zatokowego, łączy przedsionkowo-komorowego, a także mięśnia komór serca [37, 38]. Konsekwencją tego braku precyzji klasycznej kardiowersji są podefibrylacyjne arytmie komorowe, zahamowania zatokowe i przejściowe bloki przedsionkowo-komorowe.

Pod wpływem kardiowersji dochodzi również do przejściowego ogłuszenia przedsionków. Może to prowadzić do powstania rozkojarzenia elektryczno-mechanicznego w przedsionkach. Ustępowanie tych zmian jest zwykle rozciągnięte w czasie. Z tego powodu hemodynamiczne korzyści z przywrócenia rytmu zatokowego u niektórych osób pojawiają się dopiero po kilku tygodniach.

Uszkodzenie powstające pod wpływem kardiowersji (ogłuszenie) dotyczy także uszka lewego przedsionka — zmniejsza się jego szybkość napełniania i opróżniania. W badaniach echokardiograficznych wykazano po kardiowersji około 30-procentowy wzrost spontanicznego echokardiograficznego kontrastu, będącego istotnym wskaźnikiem gotowości do formowania skrzeplin [40, 41]. Tak więc, chociaż przywrócenie rytmu zatokowego zmniejsza ryzyko powikłań zatorowych, to jednak kardiowersja elektryczna przejściowo niesie także takie ryzyko.

Oprócz wczesnopodefibrilacyjnych objawów, w późniejszym, bo 3–4-tygodniowym, okresie może się rozwijać proces włóknienia w mięśniu sercowym [38]. Rezultaty przedstawionych uprzednio badań wskazują na niebezpieczeństwo powstania uszkodzenia serca, szczególnie gdy kardiowersję serca wykonuje się, wykorzystując duże energie. Stało się to podstawą opracowania techniki kardiowersji migotania przedsionków z użyciem małej energii, a więc bezpieczniejszej dla serca.

Lokalna, niskoenergetyczna kardiowersja migotania przedsionków

Lokalna kardiowersja migotania przedsionków to wyładowanie energii w kierunku serca z jego wnętrza lub z bezpośredniego sąsiedztwa. Pierwszą udaną, lokalną niskoenergetyczną kardiowersję migotania przedsionków już w 1966 roku przeprowadził McNally [31]. Osiągnął to, lokalizując jedną (–) elektrodę kardiowertującą w przelyku na wysokości lewego przedsionka. W tym miejscu elektroda znajduje się zaledwie kilka milimetrów od tylnej ściany lewego przedsionka [42–44]. Drugą elektrodę (+) umieszczono na przedniej powierzchni klatki piersiowej. Takie rozmieszczenie elektrod doprowadziło do 60-procentowego zmniejszenia energii potrzebnej do kardiowersji w porównaniu z wynikami osiągniętymi w wypadku elektrod przykładowych do klatki piersiowej.

W następnych latach pojawiło się kilka dalszych prac potwierdzających obserwacje poczynione przez McNally'ego, w tym także praca polskiego badacza Lorkiewicza [42, 45, 46]. Skuteczną kardiowersję migotania przedsionków uzyskiwano energiami w przedziale 43–79 J. Tak dobre rezultaty uzyskano dzięki elektrodom o dużej powierzchni, średnio 6 cm² (3–19 cm²), umieszczanym w przelyku. Duże powierzchnie elektrod optymalizowały nie tylko gęstość prądu potrzebną do kardiowersji, ale także zmniejszały niebezpieczeństwo powstania uszkodzenia przelyku w czasie kardiowersji.

Prace omawianego okresu wykazały wyraźną przewagę niskoenergetycznej przezprzelykowej kardiowersji migotania przedsionków nad wysokoenergetyczną kardiowersją z elektrod przykładowych do klatki piersiowej. Przewaga ta wyrażała się nie tylko mniejszą energią potrzebną do kardiowersji, ale także większą jej skutecznością. Metoda przezprzelykowej kardiowersji migotania przedsionków poszła jednak w zapomnienie, gdyż w tym okresie uznawano skuteczność klasycznej kardiowersji za dobrą, natomiast nie w pełni zdawano sobie sprawę z potrzeby ochrony serca i otaczają-

cych tkanek przed uszkodzającym wpływem wywołanej energii elektrycznej.

Koncepcja lokalnej kardiowersji migotania przedsionków ponownie odżyła w 1988 roku, kiedy to Levy udowodnił większą skuteczność wysokoenergetycznej (200–300 J) wewnątrzsercowej kardiowersji przewlekłego migotania przedsionków w porównaniu z kardiowersją z elektrod przykładanych do klatki piersiowej [47]. Keane [48] 5 lat później przedstawił założenia lokalnej wewnątrzsercowej niskoenergetycznej kardiowersji migotania przedsionków. Niskie wartości energii potrzebnej do wewnątrzsercowej kardiowersji migotania przedsionków uzyskiwano przy położeniu jednej elektrody w uszku prawego przedsionka, zaś drugiej — pod uszkiem lewego przedsionka (z dotarcia przez zatokę wieńcową). Zdaniem Coopera [37] takie rozmieszczenie elektrod zapewnia w czasie wyładowania równomierne pole elektryczne w obu przedsionkach, bez niepotrzebnych strat w komorach serca oraz w tkankach otaczających serce. Dzięki temu już małe energie wystarczają do wygaszenia krążących fal mikroentry. Energia potrzebna do kardiowersji wynosiła średnio $2,5 \pm 1,4$ J. Następne badania na zwierzętach i ludziach wykazały możliwość uzyskiwania progów defibrilacji znajdujących się także poniżej 1 J, to jest na poziomie dobrze tolerowanym przez przytomnego pacjenta [50–58].

Przezprzelykowa kardiowersja migotania przedsionków ponownie zaczęła się rozwijać w 1996 roku. Pojawiły się prace poruszające duży zakres zagadnień z nią związanych [49, 60–66]. Szczególnie badania Poleszaka i wsp., wykorzystujące duży i stale zwiększany materiał, wykazały wyższą skuteczność przezprzelykowej kardiowersji (97%) w porównaniu z kardiowersją klasyczną (87%). Warto podkreślić fakt uzyskania lepszej skuteczności przy prawie 3,5-krotnie mniejszej energii potrzebnej do jej przeprowadzenia w porównaniu z kardiowersją klasyczną.

Bezpieczeństwo lokalnej, przezprzelykowej kardiowersji migotania przedsionków

Lokalna kardiowersja migotania przedsionków, w której energia podawana jest na przedsionki od strony przelyku z ominięciem komór, okazała się bezpieczna dla przelyku chorego. Dotychczas opisano tylko niewielkie uszkodzenia śluzówki przelyku. Już McNally opisał podrażnienia śluzówki przelyku, z płytkimi nadżerkami włącznie [31]. Nadżerki czasami powodowały niewielkie dolegliwo-

ści podczas połknięcia i ustępowały po kilku dniach stosowania środków alkalizujących. Podobne obserwacje poczynili także inni badacze [28, 46, 49, 62, 63]. Przeprowadzone badania wykazały zależność występowania zmian w przełyku od dostarczonej w kolejnych wyładowaniach sumarycznej energii. Według Cohena i wsp. zmiany makroskopowe w przełyku pojawiają się dopiero po przekroczeniu 600 J łącznie dostarczonej energii [59]. Natomiast niewielkie zmiany mikroskopowe mogą występować już wcześniej.

Wykorzystując własny materiał pierwszych 10 przezprzełykowych kardiowersji wykonanych elektrodą o 5 płaskich biegunach, odizolowanych od stroiny kręgosłupa, stwierdziliśmy poprzez badanie fiberoskopowe u 3 spośród 10 badanych pojedyncze liniowe nadżerki pod płaskimi biegunami defibrylującymi [61]. Problem ten zniknął u następnych osób po wprowadzeniu elektrody pierścieniowej, wysyłającej ładunek elektryczny w kierunku dwóch elektrod powierzchniowych, położonych po obu stronach mostka. Prawdopodobnie elektroda pierścieniowa i dwie elektrody powierzchniowe wytwarzają bardziej równomierny rozkład kardiowertującego pola elektrycznego. Pozwala to uniknąć jego zagęszczenia w miejscu zetknięcia z powierzchnią przełyku. Nadmierne zagęszczenie pola elektrycznego prowadzi bowiem do powstania wysokiej temperatury i termicznego uszkodzenia tkanki.

Zjawisko termicznego uszkodzenia przy wyładowaniu prądu jednokierunkowego występuje szczególnie wyraźnie wtedy, gdy elektrody ściśle przylegają do tkanki pobudzanej. Dlatego defibrylujące elektrody nasierdziowe powodują zdecydowanie większe uszkodzenia niż elektrody wewnątrzsercowe. W tych ostatnich największa gęstość pola elektrycznego wytwarza się w kilkumilimetrycznym oddaleniu od wsierdza, co jest powodem mniejszego podefibrylacyjnego uszkodzenia mięśnia sercowego. W czasie wyładowania elektrycznego we krwi otaczającej elektrody wewnątrzsercowe wytwarza się dodatkowo pęcherzyk gazu, który na zasadzie nagłego wzrostu ciśnienia działa uszkadzająco na mięsień sercowy (barotrauma). Przełykowe elektrody defibrylujące o powierzchni najczęściej 6 cm² przylegają do śluzówki przełyku, ale oddzielone są od niego cienką warstwą płynu wytwarzanego przez śluzówkę przełyku. Warunki te predysponują więc zarówno do termicznego, jak i ciśnieniowego uszkodzenia przełyku. We własnych, dotąd niepublikowanych badaniach z użyciem elektrod pierścieniowych o powierzchni 6 cm², nie obserwowaliśmy makroskopowych zmian. Natomiast Lach i wsp. [49], stosując elektrodę pierścieniową o powierzchni 12 cm², wy-

kazali po kardiowersji u 4 spośród 24 osób (17%) obrączkowate przekrwienie śluzówki przełyku, obejmujące cały obwód. Potwierdzenie lub wykluczenie zmian w śluzówce przełyku nie wyklucza jednak wytworzenia się podefibrylacyjnych zmian w głębszych warstwach przełyku, a także zmian mikroskopowych. Sugeruje to poszukiwanie nowych rozwiązań chroniących przełyk przed uszkodzeniem w czasie kardiowersji. Jest to tym bardziej istotne, że ostatnio opisano przypadek podefibrylacyjnego krwiaka w przełyku u pacjenta przygotowywanego przez 4 tygodnie leczeniem przeciwzakrzepowym [34].

W kardiowersji przezprzełykowej, podobnie jak w kardiowersji przezklatkowej, elektrody nie przylegają bezpośrednio do serca, co chroni przedsionki przed szkodliwym zagęszczeniem pola elektrycznego oraz zupełnie eliminuje uszkodzenie ciśnieniowe. Pewne negatywne, aczkolwiek przemijające zmiany, mogą jednak wystąpić, na co wskazują wyniki badań Coopera i wsp. [37].

W badaniach tych (wykonanych na świniach) obserwowano występowanie kilkusekundowych, podefibrylacyjnych bloków zatokowo-przedsionkowych lub przedsionkowo-komorowych i to już nawet po małych energiach defibrylujących. Nie wykazano jednak zmian morfologicznych w mięśni przedsionków.

Lokalna kardiowersja migotania przedsionków, zarówno wewnątrzsercowa, jak i przezprzełykowa, musi zapewnić ochronę chorego przed wyzwoleniem migotania komór serca. Taką skuteczną ochroną jest wysyłanie ładunku elektrycznego tuż po załamku R elektrokardiogramu. Badania Ayersa i wsp. wskazują jednak na pojawienie się niebezpieczeństwa wyzwolenia migotania komór, gdy akcja komór serca, tuż przed zsynchronizowanym wyładowaniem, jest równa lub szybsza od 200/min [67]. Niebezpieczeństwo to, chociaż małe, bo tylko nieznacznie przekraczające 1% wszystkich wyładowań, wymaga takiego zaprogramowania produkowanych defibrylatorów, aby wyzwolenie ładunku kardiowertującego uruchamiane było przez załamek R tylko przy częstości akcji serca wolniejszej od 200/min. Dlatego obecnie, gdy jeszcze nie dysponujemy defibrylatorami z nowym algorytmem wyzwolenia ładunku elektrycznego, tuż przed wyładowaniem należy zwolnić akcję komór, na przykład niewielką dawką werapamilu lub sotalolu [69].

Pojęcie bezpieczeństwa chorego w czasie lokalnej, przezprzełykowej kardiowersji obejmuje również jego ochronę przed bólem związanym z wyładowaniem elektrycznym. Bezpieczeństwo takie uzyskuje się poprzez krótkie uspienie w wyniku dożylnego podania hepnomidate lub metoheksytalu (Brietal).

Trwają badania nad tolerancją kardiowersji wewnątrzsercowej oraz przezprzelykowej przez przytomne osoby. Przeprowadzone dotychczas badania wykazały zależność doznań bólowych nie tyle od wielkości wyzwolonej energii, ale także od szybkości narastania wy-

zwolonego wyładowania. O szybkości narastania decyduje kształt wyładowania elektrycznego. Jak na razie, pomimo wysiłków, nie udało się uzyskać tak niskich progów przezprzelykowej kardiowersji, aby można ją było rutynowo wykonywać bez potrzeby uspienia chorego.

Piśmiennictwo

1. Allesie M.A., Konings K., Kirchhof C. Mapping of atrial fibrillation. W: Olsson B., Allesie M.A., Campbell R.W. red. Atrial fibrillation. Futura Publishing Company Inc. Armonk, New York 1994: 37–49.
2. Allesie M.A., Kirchhof C.J., Konings K.T., Smeets J.R., Penn O.C., Wellens H.J. Mapping and pacing of atrial fibrillation. W: Camm A.J., Lindemans F.W. red. Transvenous defibrillation and radiofrequency ablation. Futura Publishing Company Inc. Armonk New York 1995: 1–10.
3. Chen P.S., Garfinkel A., Weiss J.N., Karaguezian H. Spiral, chaos, and new mechanisms of wave propagation. PACE 1997; 20: 414–421.
4. Gallagher M.M., Camm A.J. Classification of atrial fibrillation. PACE 1997; 20: 1603–1606.
5. Waldo A.L. Atrial fibrillation following open heart surgery: mechanisms and treatment. W: Olsson B., Campbell R.W. red. Atrial fibrillation. Mechanisms and therapeutic strategies. Futura Publishing Comp. Inc, Armonk, New York 1994: 211–223.
6. Wang Z., Page P., Nattel S. Mechanism of flecainide's antiarrhythmic action in experimental atrial fibrillation. Circulation 1993; 88: 736–749.
7. Puech P., Gagnol J.P. Clas IC drugs: propafenon and flecainide. Cardiovascular Drugs and therapy 1990; 4: 549–554.
8. Reimold S.C., Cantillon C.O., Friedman P.L., Antman E.M. Propafenone versus sotalol for suppression of recurrent symptomatic atrial fibrillation. Am. J. Cardiol. 1993; 71: 558–563.
9. Martin D., Mandelsohn M.E., John R.M., Loscalzo J. Pharmacologic treatment. Atrial Fibrillation. Blackwell Scientific Publications, Boston 1994: 35–42.
10. Grant A.O. Mechanisms of action of antiarrhythmic drugs: from ion channel blockage to arrhythmia termination. PACE 1997; 20: 432–444.
11. Lown B., Neuman J., Amarasingham R., Berkovits B.V. Comparison of alternating current with direct current electroshock across the closed chest. Am. J. Cardiol. 1962; 19: 223–233.
12. Lown B. „Cardioversion” of arrhythmias (I). Modern concepts of cardiovascular disease. Monthly Scientific Publication of the American Heart Association 1964; 23: 863–867.
13. Ideker R.E., Cooper R.A., Walcott K.T. Comparison of atrial ventricular fibrillation and defibrillation. PACE 1994; 17: 1034–1042.
14. Levy S. Factors predisposing to the development of atrial fibrillation. PACE 1997; 20: 2670–2674.
15. Van Gelder I.C., Grijns H.J. Cardioversion of atrial fibrillation and subsequent maintenance of sinus rhythm. PACE 1997; 20: 2675–2683.
16. Benhimol A. Significance of the contribution of atrial systole to cardiac function in man. Am. J. Cardiol. 1969; 23: 568–571.
17. Linde-Edelstam C.M., Juhlin-Dannfelt A., Nordlander R., Pehrsson S.K. The hemodynamic importance of atrial systole: a function of the kinetic energy of blood flow. PACE 1992; 15: 1740–1749.
18. Chlebus M. Wpływ migotania przedsionków na czynność hemodynamiczną serca. W: Opolski G., Torbicki A. red. Migotanie przedsionków. Warszawa 1993: 28–32.
19. Martin D., Mandelsohn M.E., John R.M., Loscalzo J. Atrial Fibrillation. Blackwell Scientific Publications, Boston 1994: 42–59.
20. Capucci A., Villani G.Q., Aschieri D. Risk of complications of atrial fibrillation. PACE 1997; 20: 2684–2691.
21. Peters K., Kienzle M. Severe cardiomyopathy due to chronic rapidly conducted atrial fibrillation: Complete recovery after restoration of sinus rhythm. Am. J. Med. 1988; 85: 242–244.
22. Wellens H.J., Rodriguez L.M., Smeets L.R., Cherieux E.C., Pieters F., Dulk K. Tachycardiomyopathy in patients with supraventricular tachycardia with emphasis on atrial fibrillation. W: Olsson B., Allesie M.A., Campbell R.W. red. Atrial fibrillation. Mechanisms and Therapeutic Strategies. Futura Publishing Company Inc. Armonk, New York 1994: 333–342.
23. Fenelon G., Wijns W., Andries E., Brugada P. Tachycardiomyopathy: mechanisms and clinical implications. PACE 1996; 19: 95–105.
24. Alt E., Ammer R., Schmitt C., Padquantonio J., Evans F. Repeated internal low-energy cardioversion of atrial fibrillation. J. Am. Coll. Cardiol. 1996; 27: 302A (streszczenie).

25. White CW., Kerber RE., Weiss H.R., Marcus M.L. The effects of atrial fibrillation on atrial pressure-volume and flow relationships. *Circ. Res.*1982; 51: 205–215.
26. Anselme F., Frederiks J., Boyle N.G., Papageorgiou P., Josephson M.E. An unusual cause of tachycardia induced myopathy. *PACE* 1996; 19: 115–119.
27. Ruffly R., Arnaudov N., Pilossov V. Rapid regression of dilated cardiomyopathy after radiofrequency catheter ablation of life-long tachycardia in a 9 year old child: *EUR JCPE*1996; 6: 62–64.
28. Kalman J.M., Tonkin A.M. Atrial fibrillation: epidemiology and the risk and prevention of stroke. *PACE* 1992; 15: 1332–1346.
29. Resnekov L., McDonald L. Appraisal of electroconversion in treatment of cardiac dysrhythmias. *Br. Heart J.*1968; 30: 786–811.
30. Dalzell G.W., Anderson J., Adgey AA. Factors determining success and energy requirements for cardioversion of atrial fibrillation: revised version. *Quarterly Journal of Medicine, New Series* 1991; 78: 85–95.
31. McNally E.M., Meyer E.C., Langendorf R. Elective countershock in anesthetized patients with use of an esophageal electrode. *Circulation* 1966; 33: 124–127.
32. Geddes L.A. Electrodes for transchest and ICD defibrillation and multifunctional electrodes. W: Tacker W.A. Jr. red. *Defibrillation of the heart. ICDs, AEDs, and Manual.* Mosby — Year Book Inc. St Louis 1994: 82–118.
33. Martin D., Mandelsohn M.E., John R.M., Loscalzo J. *Atrial Fibrillation.* Blackwell Scientific Publications Boston 1994: 42–60.
34. Hess U., Brucher B.L., Cavallaro A., Hannig C., Stein H.J., Ott R. *Dis Esophagus* 1977; 10: 225–228.
35. Babbs C.F. Therapeutic indices for damped sinusoidal defibrillator shocks: effective, damaging, and lethal electrical doses. *Am. Heart J.* 1980; 99: 734 (streszczenie).
36. Tacker W.A., Guinn G.A., Geddes L.A., Bourland J.D., Korompai F.L., Rubio P.A. The electrical dose for direct ventricular defibrillation in man. *The C.V. Mosby Co* 1978; 75: 224–226.
37. Cooper R., Alferness C.A., Smith W.M.A., Ideker R. Internal cardioversion of atrial fibrillation in sheep. *Circulation* 1993; 87: 1674–1686.
38. Van Vleet J.F. Cardiac damage from transchest and ICD defibrillators shocks. In: Tacker A. Jr: *Defibrillation of the heart. ICDs, AEDs, and Manual.* Mosby — Year Book Inc, St Louis 1994: 259–299.
39. Geddes L.A., Baker L.E. The specific resistance of biological material — a compendium of data for the biomedical engineer and physiologist. *Med. & Biol. Engng.* 1967; 5: 271–293.
40. Grimm RA., Stewart WJ., Maloney J.O., Cohen G.I., Pearce G., Soliedo E.E., Klein A.L. Impact of electrical cardioversion for atrial fibrillation on left atrial appendage function and spontaneous echo contrast, characterisation by simultaneous transoesophageal echocardiography. *J. Am. Coll. Cardiol.* 1993; 22: 1359–1366.
41. Zapolski T., Wysokiński A. Rodzaj kardiowersji elektrycznej stosowanej w celu umiarowienia migotania przedsionków a stopień ogłuszenia uszka lewego przedsionka, oceniane metodą echokardiografii przezprzelykowej. *ESS* 1998; 5: 91–146.
42. Binkley P.F., Bush C.A., Kolibash A., Magorien R.D., Hamlin R.L., Leier C.V. The anatomic relationship of the esophageal lead to the left atrium. *PACE* 1982; 5: 853–861.
43. Crawford T.M., Dick M. Transesophageal atrial pacing: importance of the atrial-oesophageal relationship. *Med. Instrum.* 1986; 20: 40–44.
44. Jadvar H., Arzbaeher R. Temporary esophageal pacing. W: Bartecchi C.E., Mann D.E. red. *Temporary Cardiac Pacing.* Precept Press Inc. Chicago 1990: 147–181.
45. Lorkiewicz Z., Szelałowicz B., Gracz-Krysiewicz K. Kardiowersja bez znieczulenia ogólnego za pomocą impulsów o niskiej energii. *Kardiol. Pol.* 1968; 11: 125–128.
46. Lukoseviciute A.J., Peculiene I.R. Transesophageal cardioversion of resistant atrial arrhythmias. *Resuscitation* 1980; 8: 159–165.
47. Levy S., Lacombe P., Cointe R., Bru P. High energy transcatheter cardioversion of chronic atrial fibrillation. *J. Am. Coll. Cardiol.*1988; 12: 514–518.
48. Keane D., Sulke N., Cooke R. Endocardial cardioversion of atrial flutter and fibrillation in humans. *PACE* 1993; 17: I–592.
49. Lach H., Poleszak K., Kutarski A., Słomka M. Makroskopowe zmiany w przełyku u pacjentów po kardiowersji przezprzelykowej. *ESS* 1998; 5: 79 (streszczenie).
50. Kumagai K., Yananouchi Y., Tashiro N., Hiroki T., Arakawa K. Low energy synchronous transcatheter cardioversion of atrial flutter/fibrillation in the dog. *J. Am. Coll. Cardiol.* 1990; 16: 497–501.
51. Scott S., Accorti P., Callaghan F., Abels D., Boveja B. Ventricular and atrial defibrillation using new transvenous tripolar and bipolar leads with 5 French electrodes and 8 french subcutaneous catheters. *PACE* 1991; 14: 1893–1898.
52. Powel A.C., Garan H., McGovern B.A., Fallon J.T., Krishnan S.C., Ruskin J.N. Low energy conversion of atrial fibrillation in the sheep. *J. Am. Coll. Cardiol.* 1992; 20: 707–711.

53. Yamanouchi Y., Kumagai K., Tashiro N., Hiroki T., Arakawa K. Transesophageal low — energy synchronous cardioversion of atrial flutter/fibrillation in the dog. *Am. Heart. J.* 1992; 123: 417–420.
54. Cooper R.A., Alferness C.A., Smith W.M., Ideker R.E. Internal cardioversion of atrial fibrillation in sheep. *Circulation* 1993; 87: 1673–1686.
55. Murgatroyd F.D., Johnson E.E., Cooper R.A., Lau C.P., Kappenburger L.J., Camm A.J., Wharton J.M. Safety of low energy transvenous atrial defibrillation — world experience. *Circulation* 1994; 90: 1–14.
56. Kalman J.M., Jones E.F., Doolan L., Oliver L.E., Power J.M., Tonkin A.M. Low energy endocardial cardioversion of atrial arrhythmias in humans. *PACE* 1995; 18: 1869–1875.
57. Murgatroyd F.D., Slade A.K., Sopher S.M., Rowland E., Ward D.E., Camm A.J. Efficacy and tolerability of transvenous low energy cardioversion of paroxysmal atrial fibrillation in humans. *J. Am. Coll. Cardiol.* 1995; 25: 1347–1353.
58. Heisel A., Jung J., Stopp M., Sen S., Schieffer H., Ozbek C. Low energy transvenous cardioversion of short duration atrial tachyarrhythmias in humans using a single lead system. *PACE* 1997; 20: 65–71.
59. Cohen T.J., Chin M.C., Oliver D.G., Scheinman M.M., Griffin J.C. Transesophageal defibrillation: animal studies and preliminary clinical observation. *PACE* 1993; 16: 1285–1292.
60. Poleszak K., Kutarski A., Koziara D., Markiewicz M. Kardiowersja przetykowa i przezklatkowa w różnych typach migotania przedsionków. *ESS* 1996; 3: 40 (streszczenie).
61. Prochaczek F., Surma I., Galecka J., Konczakowski P. Próg defibrylacji migotania przedsionków w czasie kardiowersji przezprzetykowej. *Doniesienie wstępne. ESS* 1996; 5: 37 (streszczenie).
62. Poleszak K., Kutarski A., Koziara D. Dwukierunkowa kardiowersja przezprzetykowa w migotaniu przedsionków. *ESS* 1997; 4: 136 (streszczenie).
63. Poleszak K., Kutarski A., Koziara D., Oleszczak J., Baszak J. Czy czas trwania przewlekłego migotania przedsionków i rodzaj kardiowersji elektrycznej wpływają na wielkość skutecznej energii? *ESS* 1997; 4: 137 (streszczenie).
64. Poleszak K., Kutarski A., Koziara D., Baszak J., Oleszczak K. Does the change of the polarity of electrodes influence the results of transesophageal bidirectional DC cardioversion? *PACE* 1998; 21: 176–180.
65. Poleszak K., Kutarski A., Widomska-Czekajska T., Koziara D. Losy chorych z przewlekłym migotaniem przedsionków umiarowionych kardiowersją elektryczną. *ESS* 1998; 5: 44 (streszczenie).
66. Zapolski T., Wysokiński A., Poleszak K., Kutarski A. Wpływ różnych metod kardiowersji elektrycznej na wybrane parametry dotyczące funkcji lewej komory serca. *ESS* 1998; 5: 43 (streszczenie).
67. Ayers G.M., Alferness C.A., Ilina M., Wagner D.O., Sirokman W.A., Adams J.M. Ventricular proarrhythmic effects of ventricular cycle length and shock strength in a sheep model of transvenous atrial defibrillation. *Circulation* 1994; 89: 413–422.
68. Kumagai K., Niwano S., Ayers G.M., Waldo A.L. Effects of preceding R-R interval on safety of atrial defibrillation via transvenous catheter electrodes in the sterile pericarditis model. *J. Am. Coll. Cardiol.* 1995; 25: 15 (streszczenie).
69. Lok N.S., Lau C.P., Tang Y.W., Sai Wah D. Effect of sotalol on transvenous atrial defibrillation for acute and chronic atrial fibrillation. *J. Am. Coll. Cardiol.* 1995; 25: 109A (streszczenie).