

Wrodzone zwężenia drogi odpływu lewej komory serca

Lesław Szydłowski

Klinika Kardiologii Dziecięcej Wydziału Lekarskiego Uniwersytetu Jagiellońskiego w Krakowie

Wstęp

Jedno ze znaczących doniesień dotyczących zwężenia wypływu z lewej komory serca (LVOTO, *left ventricular outflow tract obstruction*) ukazało się w 1957 roku, kiedy Brock opisał zaciskające pasmo mięśniowe pod zastawką aorty u pacjenta z kardiomiopatią przerostową [1]. Od tego czasu zaczęto szczególnie badać kardiomiopatie i wyróżniać postacie z zawężaniem i bez zawężania drogi wypływu z komory lewej (LV, *left ventricle*). W 1973 roku Williams opisała rozwój podzastawkowego zwężenia aorty w idiopatycznej kardiomiopatii przerostowej u 10-letniej dziewczynki [2]. Kardiomiopatia przerostowa jako wrodzona postać LVOTO u dzieci należy do rzadkości i zwykle stwierdza się ją jako postać rodzinną. Wskazywać na nią mogą objawy kliniczne lub obciążający wywiad (np. nagłe zgony młodych osób w rodzinie czy też stwierdzona rodzinną idiopatyczną kardiomiopatią przerostową).

Znacznie liczniejszą grupę stanowią wrodzone nieprawidłowości, powstające wskutek zaburzonego rozwoju opuszki serca lub poduszczynek wsierdziowych, do których zalicza się według klasyfikacji Edwardsa z 1965 roku zwężenia mogące występować na trzech poziomach:

- zastawkowe;
- podzastawkowe;
- nadzastawkowe.

Istnieją również postaci mieszane, występujące najczęściej jako składowe złożonych wad wrodzonych serca, nie są one jednak tematem niniejszego doniesienia.

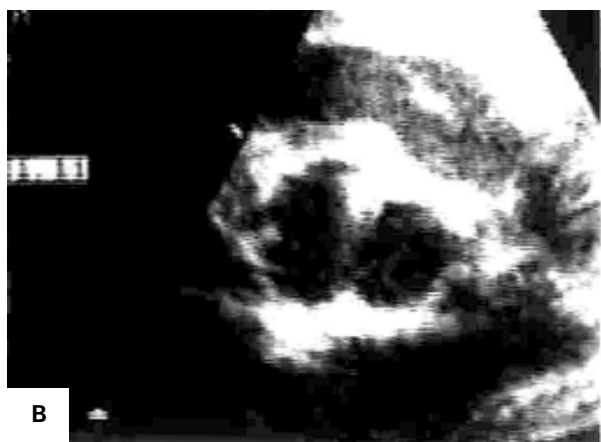
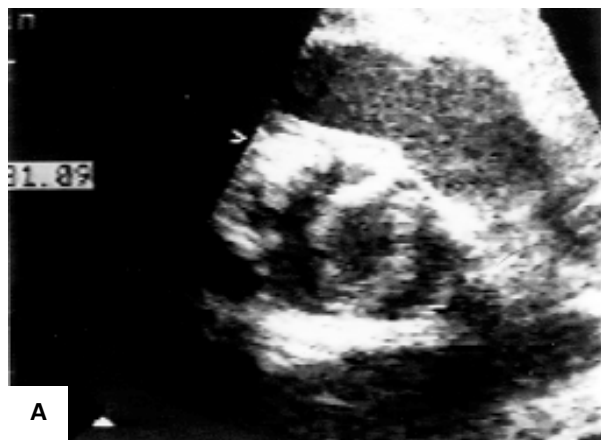Najczęstszą wadą jest wrodzone izolowane zwężenie zastawki aorty, dotyczące ok. 5% wszystkich wad wrodzonych serca (CHD, *congenital heart disease*) [3, 4]. Zdarzają się również wrodzone izolowane zwężenia zastawki aortalnej z niedomykalnością, jednak w wieku noworodkowym i dziecięcym należą one do rzadkości.

Zastawkowe zwężenie aorty (AvS, *aortic valve stenosis*) stanowi ok. 70–75% przypadków LVOTO. Jego najważniejsze cechy:

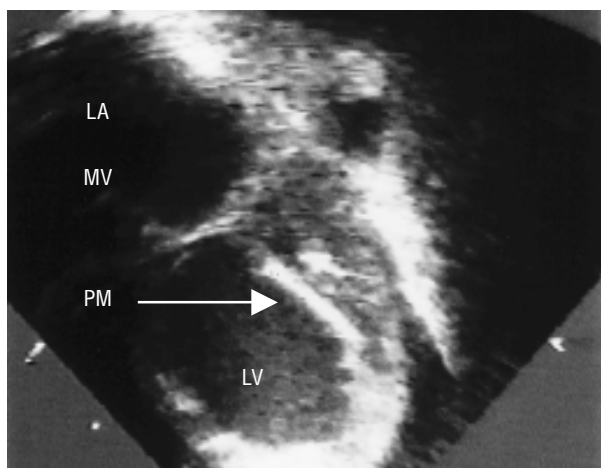
- najczęściej podłożem jest zastawka 2-płatkowa (ryc. 1).
- jest przeważnie wadą izolowaną, chociaż czasami współistnieje z koarktacją aorty;
- charakteryzuje ją inny przebieg kliniczny u noworodków (szczególnie postać krytycznego zwężenia w którym często obecne są cechy fibroelastozy wsierdza) (ryc. 2), niemowląt (ryc. 3) i dzieci starszych (ryc. 4);
- stopień zwężenia może zmieniać się wraz z wiekiem dziecka.

W zastawkowym zwężeniu aorty ciśnienie w LV jest 1,5–2,5 razy większe od prawidłowego, ponieważ konieczne jest utrzymanie ciśnienia w aorcie wstępującej. W konsekwencji następuje koncentryczny przerost serca i tworzy się dysproporcja między masą mięśnia sercowego a przepływem wieńcowym, co doprowadza do powstania przewlekłego niedokrwienia. Ponadto, zwiększona fala szybkości przepływu krwi uszkadza zastawkę, sprzyjając jej wtórnemu wapnieniu, co przyspiesza rozwój stenozy. Sprzyja to infekcji bakteryjnej wokół zwężenia z możliwością bakteryjnego zapalenia wsierdza. Turbulencją przepływającej krwi powoduje natomiast postenotyczne poszerzenie aorty wstępującej. Charakterystycznym objawem klinicznym AvS u dzieci (których rozwój fizyczny jest zwykle prawidłowy) jest szmer skurczowy z drżeniem w drugiej prawej przestrzeni międzybrowej w linii przymostkowej [5, 6].

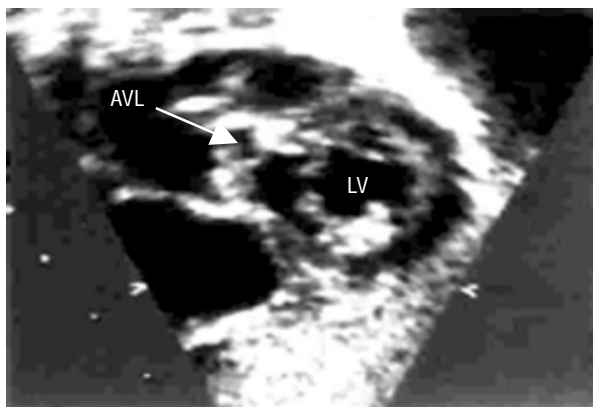
Adres do korespondencji: Dr hab. med. Lesław Szydłowski
Klinika Kardiologii Dziecięcej
Wydziału Lekarskiego UJ w Krakowie
ul. Wielicka 265, 30–665 Kraków



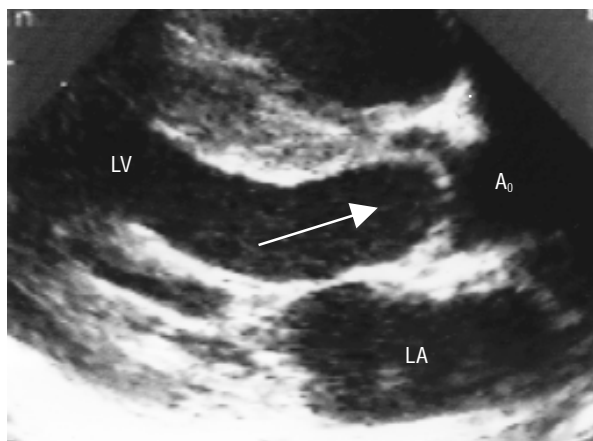
Ryc. 1. Zastawka dwupłatkowa. Płatki znacznie pogrubiałe, które podczas otwarcia (A) i zamknięcia (B) przypominają obraz zastawki dwudzielnej w osi krótkiej. Projektcja przymostkowa.



Ryc. 2. Krytyczne zwężenie dwupłatkowej dysplastycznej zastawki aortalnej u 1-dniowego noworodka. Cechy fibroelastozy wsierdca. Bardzo słaba kurczliwość lewej komory serca (LV). Powiększony lewy przedsionek (LA); MV (*mitral value*) — zastawka dwudzielna; PM (*papillary muscle*) — mięsień brodawkowy zastawki dwudzielnej.

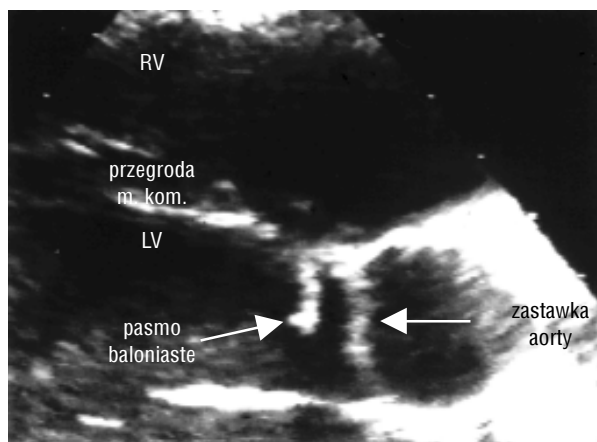


Ryc. 3. Zwężenie zastawki aorty u 4-miesięcznego niemowlęcia. Zastawka trójplatkowa, płatki bardzo pogrubiałe i zniekształcone. Przerośnięta ściana lewej komory (LV) serca; AVL (*aortic valve leaflets*) — płatki zastawki aortalnej.

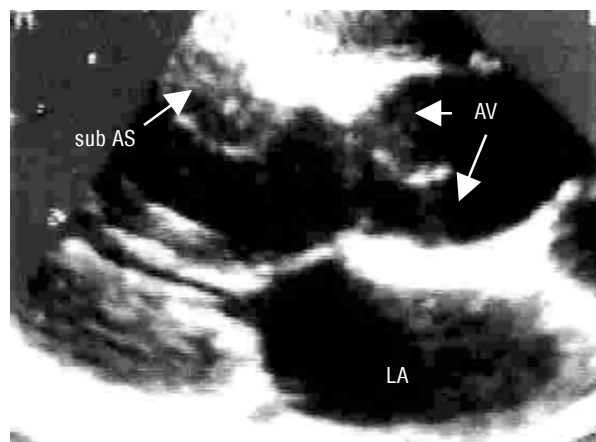


Ryc. 4. Zwężenie zastawki aortalnej u 5-letniego dziecka. Zastawka trójplatkowa, domykalna, wpuklająca się w skurczu komory do aorty wstępującej (strzałką zaznaczono kopulaste ustawienie płatków zastawki). Wyraźny przerost przegrody międzykomorowej i wolnej ściany lewej komory (LV). Projektcja przymostkowa w osi długiej lewej komory.

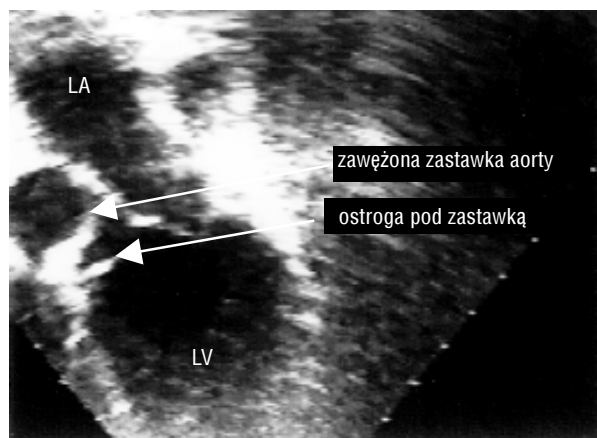
Znajomość historii naturalnej AvS jest ważna, gdyż wada ta wiąże się z ryzykiem nagłego zgonu z powodu migotania komór oraz ryzykiem wspomnianego wyżej bakteryjnego zapalenia wsierdca [5, 6]. W większości przypadków objawy kliniczne narastają wraz z wiekiem, z wyjątkiem dysplastycznej zastawki aortalnej, gdzie zwężenie ma zwykle tzw. „krytyczną” postać (u ok. 10%). Oznacza to, że wada ujawnia się w okresie wczesnonoworodkowym i przeważnie wymaga zastosowania prostaglandyn w celu utrzymania drożności przewodu tętniczego, co umożliwi przepływ systemowy. Ta postać AvS prawie zawsze dotyczy chłopców [5, 7, 8].



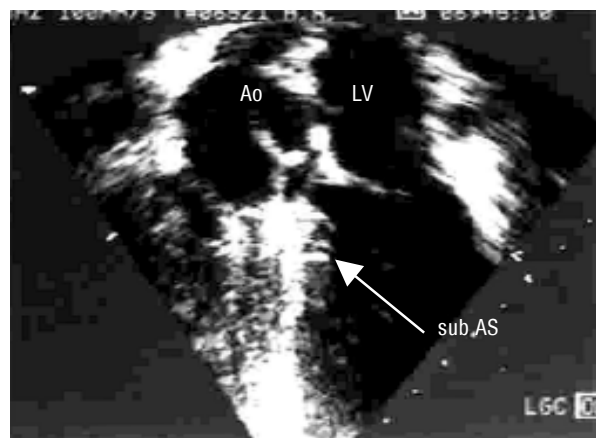
Ryc. 5. Zwężenie podzastawkowe błoniaste. Widoczne jest silnie echogenne pasmo błoniaste wpuklające się w drogę odpływu lewej komory (LVOT). Zastawka aorty niedomykalna. Projekcja przymostkowa w osi długiej lewej komory.



Ryc. 7. Podzastawkowe mięśniowe (wtórne) zwężenie aorty (sub. AS). Początkowo zwężona była jedynie zastawka. Projekcja przymostkowa w osi długiej lewej komory; AV (*aortic valve*) — zastawka aorty.



Ryc. 6. Zwężenie podzastawkowe błoniaste (ostroga), współistniejące ze zwężeniem zastawki aortalnej. Zastawka aorty znacznie pogrubiała, zniekształcona i niedomykalna. Umiarkowany przerost lewej komory (LV). Projekcja koniuszkowa.



Ryc. 8. Podzastawkowe mięśniowe zwężenie aorty (sub. AS). Strzałka pokazuje wpuklające się w LVOT pasmo mięśniowe. Zastawka aorty trójłatkowa, pogrubiała. Projekcja trójramowa koniuszkowa.

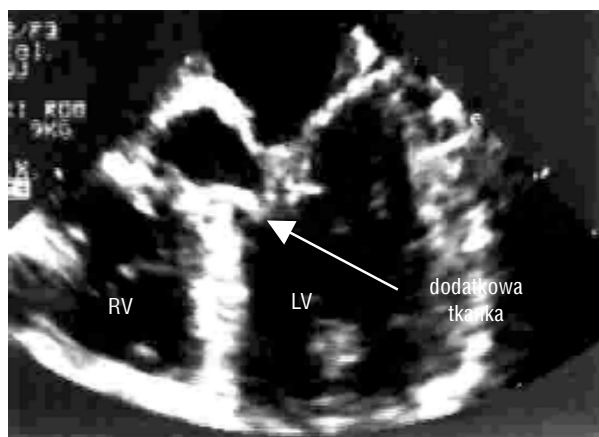
Podzastawkowe zwężenia aorty (sub. AS, *subvalvular aortic stenosis*) stanowi ok. 20–25% przypadków LVOTO. Rodzaje:

- najczęściej jest to zwężenie błoniaste, zwykle narastające z wiekiem, czasami współistniejące z zastawką dwupłatkową [6, 9]. Prawie zawsze obecna jest wtórna niedomykalność zastawki aorty, która powstaje wskutek jej uszkodzenia przez strumień krwi o bardzo szybkim przepływie (ryc. 5, 6);
- zwężenie podzastawkowe przerostowe mięśniowe (czasami współistnieje ze zwężeniem zastawkowym) (ryc. 7, 8).

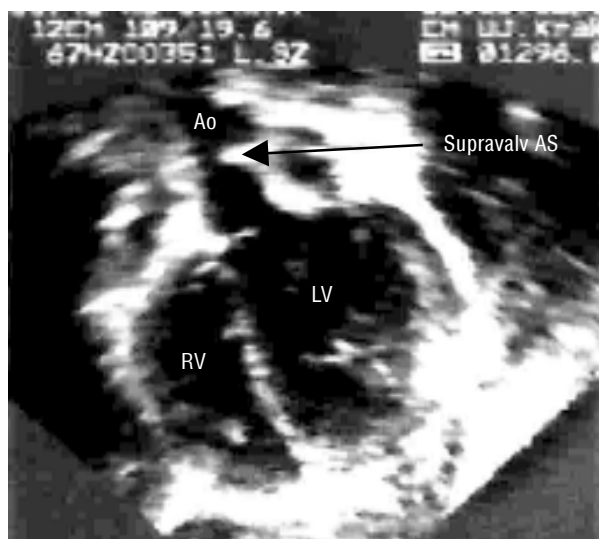Inne postaci:

- rozlane lub wielogniskowe przerosty lewej komory, np. wskutek odkładania się złogów glikogenowych w typie II glikogenozy (choroba Pompe) z tworzeniem sub. AS;
- dodatkowa tkanka włóknista aparatu zastawki dwudzielnej wpuklająca się w LVOT (bardzo rzadka postać u dzieci) (ryc. 9).
- guzy serca (u dzieci bardzo rzadko dotyczą drogi wypływu z lewej komory serca).

Z wymienionych powyżej postaci na uwagę zasługuje mięśniowy sub. AS, który jest specyficzną formą LVOTO. W rozkurczu komory nie ma zwężenia



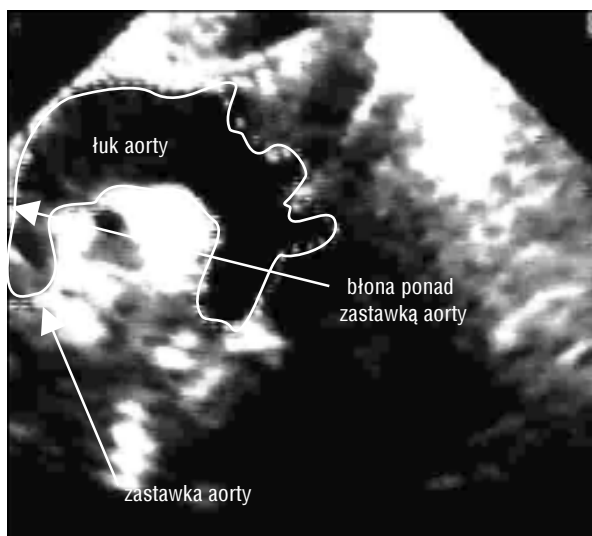
Ryc. 9. Tkanka dodatkowa zastawki dwudzielnej, która spowodowała istotne zwężenie drogi wypływu z lewej komory serca. Projekcja koniuszkowa czterojamowa.



Ryc. 10. Zwężenie nadzastawkowe aorty (supravalv. AS) u 4-letniego dziecka z rozpoznanym zespołem Wiliamsa. Wyraźne wcięcie w aorcie wstępującej tuż powyżej zastawki. Umiarkowany przerost lewej komory serca. Projekcja podmostkowa.

nia, natomiast wraz ze zwiększeniem napięcia skurczowego tworzy się przewężenie powodujące, że ciśnienie w LV nadal rośnie, a krew jest „wyciskana” przez zwężenie. Wyrzut krwi napotyka zatem stale narastający w skurczu opór, który w krańcowych przypadkach i zaawansowanej postaci wady może niemal całkowicie zastopować przepływ krwi [1, 2, 6, 9, 10].

Nadzastawkowe zwężenie aorty (supravalv. AS, *supravalvular aortic stenosis*) stanowi ok. 1–2% LVOTO. Występuje jako:



Ryc. 11. Obraz tego samego dziecka co na ryc. 10. Strzałką zaznaczono zwężenie ponad zastawką aorty. Poza zwężeniem aorta na całym odcinku prawidłowa. Nie stwierdzono również zwężeń naczyń płucnych. Projekcja z wycięcia jarzmowego.

- błoniaste;
- tubularne z hipoplazją aorty wstępującej;
- często współistnieje z obwodowym zwężeniem tętnicy płucnej lub/i gałęzi oraz typowymi rysami twarzy jak w zespole hiperkalcemii (zespół Williams-Beuren) (ryc. 10, 11).

Nadzastawkowe zwężenie aorty nie jest w rzeczywistości prawdziwą wadą anatomiczną serca, lecz nieprawidłowością naczyniową, która dotyczy często oprócz aorty także innych naczyń, np. tętnicy płucnej czy naczyń nerkowych. Prawdopodobnie istnieje związek tworzenia się tych zwężeń ze stwierdzaną u dzieci hiperkalcemią. Jeżeli zwężenie jest składową zespołu Williamsa, wówczas może występować rodzinnie.

Badanie echokardiograficzne jest najlepszą nieinwazyjną metodą rozpoznawania, kontrolowania oraz oceny wyników leczenia wrodzonego zwężenia drogi wypływu z lewej komory [10–16]. Czasami niezbędne jest poszerzenie klasycznego badania o metodę przezprzelykową, szczególnie u dzieci starszych i otyłych lub z wrodzonymi zniekształceniami klatki piersiowej. Pozwala to lepiej ocenić morfologię samej zastawki aorty, jak też drogi wypływu z lewej komory.

U dzieci wrodzone zwężenia drogi odpływu z komory lewej mają swoją specyfikę — różnią się od podobnych nieprawidłowości stwierdzanych u dorosłych. Istotne znaczenie ma czas, w jakim

pojawiają się pierwsze objawy wady. Należy podkreślić, że żadna z tych nieprawidłowości nie ma istotnego negatywnego wpływu na rozwijający się płód, dlatego noworodki takie zwykle są donoszone, charakteryzują się prawidłową masą ciała i oceną według skali Apgar. Najcięższą postacią LVOTO jest opisane powyżej krytyczne zwężenie zastawki aorty, którego objawy gwałtownie narastają zaraz po urodzeniu. Jeżeli wada nie zostanie rozpoznana w przeciągu kilku/kilkunastu godzin po urodzeniu, noworodek może umrzeć w wyniku spontanicznego zamykania się przewodu tętniczego [3, 7, 8, 13, 15]. Utrzymanie jego drożności (ciągły wlew Prostinu VR) znacznie zwiększa szansę na przeżycie, chociaż należy pamiętać, że często istniejąca fibroelastoza wsierdza upośledza podatność LV, co może być złym czynnikiem rokowniczym mimo podjęcia właściwego postępowania, jakim jest operacyjne lub balonikowe poszerzenie zastawki. Pozostałe postaci LVOTO u dzieci zwykle wymagają interwencji w późniejszym okresie. Konieczna jest natomiast systematyczna kontrola takich pacjentów z pełną echokardiograficzną oceną stopnia zaburzeń hemodynamicznych i ustalenia, czy, kiedy i w jaki sposób należy poszerzyć zwężenie [17–19]. Nie mniej ważnym problemem jest ustalenie optymalnego trybu życia rosnącego i rozwijającego się dziecka z wrodzonym zwężeniem drogi odpływu z lewej komory.

Piśmiennictwo

1. Brock R. Functional obstruction of the left ventricle: Acquired aortic subvalvular stenosis. *Guys Hosp. Rep.* 1957; 106: 221–238.
2. Williams R.G., Ellison R.C., Nadas A.A. Development of left ventricular outflow obstruction in idiopathic hypertrophic subaortic stenosis. *N. Engl. J. Med.* 1973; 288: 868–871.
3. Huhta J.C., Latson L.A., Gutgesell H.P. Echocardiography in the diagnosis and management of symptomatic aortic valve stenosis in infants. *Circulation* 1984; 70: 438–444.
4. Szydłowski L., Popczyńska-Markowa M., Jawień A., Rudziński A., Pitak M. Analiza typów wad wrodzonych serca (WWS) u noworodków leczonych ze wskazań życiowych w latach 1973–1992. *Przegl. Ped.* 1993; 23, 83: (supl. 1).
5. Campbell M. The natural history of congenital aortic stenosis. *Br. Heart J.* 1968; 30: 514–526.
6. Hoffman M., Rydlewska-Sadowska W., Rużyło W. *Wady serca PZWL*, Warszawa 1989.
7. Kawalec W., Mirkowicz-Małek M., Dłużewska J., Kowalik G., Kubicka K., Stodulski J., Maruszewski B., Burczyński P. Diagnostyka i leczenie krytycznej stenozы aortalnej u noworodków i niemowląt. *Przegl. Ped.* 1993; 23 (supl. D): 115–119.
8. Mirkowicz-Małek M. Krytyczne zwężenie zastawki aortalnej u noworodków i niemowląt. *Postępy w pediatrii. Chris. Comp.* Warszawa 2000.
9. Schmidt A.C., Zung G., Vogt P., Turina M. Congenital subaortic stenosis by accesory mitral valve tissue, recognition and management. *Eur. J. Cardiovasc. Surg.* 1999; 15 (4): 542–544.
10. Dall'Agata A., Dijkhus A.H., Meijboom F.J. Use of three dimensional echocardiography for analysis of outflow obstruction in congenital heart disease. *Am. J. Cardiol.* 1999; 83 (6): 921–925.
11. Di Sessa T.G., Friedman W.F. Echocardiography in congenital heart disease. *Cardiovasc. Clin.* 1983; 13: 41–65.
12. Hoffman P., Rydlewska-Sadowska W. Przydatność echokardiograficznych projekcji podmostkowych w diagnostyce chorób serca. *Doświadczenia własne. Kardiol. Pol.*, 1987; 12: 773–782.
13. Moreau G.A., Graham T.P. Echocardiographic estimation of critical left ventricular size in infants with isolated aortic valve stenosis. *JACC* 1991; 18: 1049–1055.
14. Popczyńska-Markowa M., Jawień A., Załuska B., Król-Jawień W., Szydłowski L., Pietrucha B. Zespół niedorozwoju lewego serca (HLHS) — analiza morfologii i przebiegu klinicznego wady. *Kardiol. Pol.* 1996; 65 (supl. 1): 332.
15. Popczyńska-Markowa M., Szydłowski L., Rudziński A. Zastosowanie metod echokardiograficznych w przedoperacyjnej diagnostyce wad wrodzonych serca wiodących do zagrażających życiu zaburzeń u najmłodszych dzieci. *Przegl. Ped.* 1994; 24, 4: 469–477.
16. Szydłowski L. Rozwój przedoperacyjnej diagnostyki echokardiograficznej w wadach wrodzonych serca u dzieci. *Przegl. Ped.* 1994; 24 (4): 375–383.
17. Brzezińska-Rajszyś G., Książyk J., Zubrzycka M., Dangel J., Maruszewski B., Burczyński P., Kansy A., Kawalec W., Kubicka K. Przezskórna plastyka balonowa zwężenia zastawki aortalnej u noworodków i niemowląt. *Doświadczenia własne. Kardiol. Pol.* 1997; 47: 26–34.
18. Jawień A., Szydłowski L., Kordon Z., Król W., Popczyńska-Markowa M. Skuteczność balonowej walwuloplastyki u dzieci ze zwężeniem zastawkowym aorty. *Kardiol. Pol.* 1995; 43 (supl. 1): 112.
19. Szydłowski L., Jawień A., Rudziński A., Król W., Kordon Z., Paruch K. Echokardiograficzna ocena wyników leczenia plastyką balonową (PB) zastawkowego zwężenia tętnicy płucnej i aorty u dzieci. *Przegl. Ped.* 1994; 24, 4: 491–497.

