

Zastosowanie kontrapulsacji wewnątrzaoortalnej — Kantrowitz Cardio VAD™ i kontrapulsacji zewnątrzaoortalnej w terapii mechanicznego wspomaganiania niewydolnego serca

The use of intra-aortic balloon counterpulsation, Kantrowitz Cardio VAD™ and extra-aortic balloon counterpulsation in mechanical support of heart failure

Agata Bielecka i Magdalena Wierzbicka

Klinika Kardiologii I Katedry Kardiologii i Kardiochirurgii Uniwersytetu Medycznego w Łodzi

Abstract

Congestive heart failure (CHF) is an imbalance in pump functions in which the heart fails to maintain the circulation of blood adequately. Prevalence of CHF is 1% of general population. Prevalence of CHF increases with increasing age and affects about 6–10% of the population over 65 years old. Despite the improvement in medical management there is still high mortality from advanced CHF (above 50%). The aim of the study was to present the application of intra-aortic balloon pump (IABP) and the other devices for mechanical circulation support. IABP is the most frequently used method of assisted circulation. This device is usually placed through the femoral artery. The immobilized patient's state increases leg complication's probability. The mortality risk of complications from IABP use (e.g. limb ischemia or bleeding) is $3 \pm 5\%$, and increases in long-term counterpulsation. The long-term IABP may provide circulation support during awaiting for transplantation. The prolonged counterpulsation in patients with CHF provides to the reversion of stunned myocardium and the development of collateral circulation. There is no need to immobilize patient in new mechanical circulation support devices what allows to avoid leg complications and to decrease mobility rate. New generation IABP provides the improvement of circulation and cardiac functions in CHF. (Folia Cardiol. 2006; 13: 108–114)

congestive heart failure, heart-assist device, aorta, balloon counterpulsation

Wstęp

Zastoinowa niewydolność serca (CHF, *congestive heart failure*) to stan, w którym następuje

Adres do korespondencji: Lek. Agata Bielecka
Klinika Kardiologii I Katedry Kardiologii i Kardiochirurgii UM
ul. Sterlinga 1/3, 91–425 Łódź
tel./faks (042) 636 44 71
e-mail: agatabiel7@poczta.onet.pl
Nadesłano: 28.11.2005 r. Przyjęto do druku: 9.01.2006 r.

upośledzenie funkcji serca jako pompy, powodujące zmniejszenie obwodowego przepływu krwi, które nie pokrywa zapotrzebowania metabolicznego tkanek. W następstwie rozwija się zespół objawów hemodynamicznych i mechanizmów kompensacyjnych. Częstość występowania CHF szacuje się na 5 mln chorych w samych Stanach Zjednoczonych, z czego 300 000 umiera każdego roku [1]. Stopniowo zwiększa się częstość hospitalizacji z powodu dekomensacji niewydolności serca oraz umieralność (od 1968 r.), mimo zmniejszenia całkowitej umieralności z powodu

chorób układu sercowo-naczyniowego. U pacjentów w wieku ponad 65 lat niewydolność serca jest najczęstszym powodem hospitalizacji [2]. Do szpitali przyjmuje się chorych z ostrą dysfunkcją lewokomorową w przebiegu zawału serca oraz schyłkową zdekompensowaną, przewlekłą niewydolnością serca. Aktualnym standardem leczenia skrajnej ostrej i przewlekłej niewydolności serca prowadzącej do hipoperfuzji tkankowej jest zastosowanie dożylnych leków inotropowych uzupełnione o kontrapulsację wewnątrzaoortalną przy nieskuteczności samej farmakoterapii.

Celem niniejszej pracy jest omówienie zastosowania kontrapulsacji wewnątrzaoortalnej oraz nowych urządzeń do krótko- i średnioterminowego częściowego wspomagania krążenia.

Kontrapulsacja wewnątrzaoortalna

Najpowszechniejszą metodą zwiększającą rozkurczowe ciśnienie systemowe jest kontrapulsacja wewnątrzaoortalna (IABP, *the intra-aortic balloon pump*). Według Datascope Corp. jest to najczęściej stosowany na świecie sposób wspomagania pracy serca wykorzystywany u ponad 100 000 chorych rocznie [3]. Kontrapulsację z użyciem wewnątrzaoortalnej pompy pierwszy raz zastosował klinicznie Kantrowitz w 1967 r. u pacjenta z ciężkim uszko-

dzeniem serca. Pierwsze eksperymentalne prace opublikowali Mouloupoulos i wsp. w 1962 r. [4]. Kontrapulsację wewnątrzaoortalną stosuje się najczęściej do leczenia wstrząsu kardiogenego, skrajnego niedokrwienia mięśnia sercowego do momentu wykonania rewaskularyzacji, w mechanicznych powikłaniach zawału serca oraz zespołach małego rzutu serca po operacjach kardiologicznych. Rzadszym wskazaniem jest zapalenie mięśnia sercowego, ostry odrzut przeszczepu bądź jako metoda wspomagająca krążenie podczas oczekiwania na transplantację serca. Wprowadzenie do praktyki klinicznej interwencyjnych metod leczenia ostrego zawału serca spowodowało coraz częstsze zastosowanie IABP u pacjentów z krytycznym zwężeniem pnia lewej tętnicy wieńcowej oraz u wybranych chorych leczonych interwencyjnie jako wspomaganie krążenia wieńcowego i systemowego w ciężkich zaburzeniach rytmu serca do momentu ustabilizowania [3, 5]. Wskazania i przeciwwskazania do zastosowania IABP zestawiono w tabeli 1.

Działanie IABP polega na inflacji balonu o pojemności ok. 40 ml umieszczonego wewnątrz aorty pacjenta zsynchronizowanego z pracą serca na podstawie zapisu EKG lub krzywej ciśnienia tętniczego [6]. Balon wypełnia się helem lub dwutlenkiem węgla synchronicznie z impulsem EKG i falą ciśnienia w aorcie.

Tabela 1. Wskazania i przeciwwskazania do zastosowania kontrapulsacji wewnątrzaoortalnej

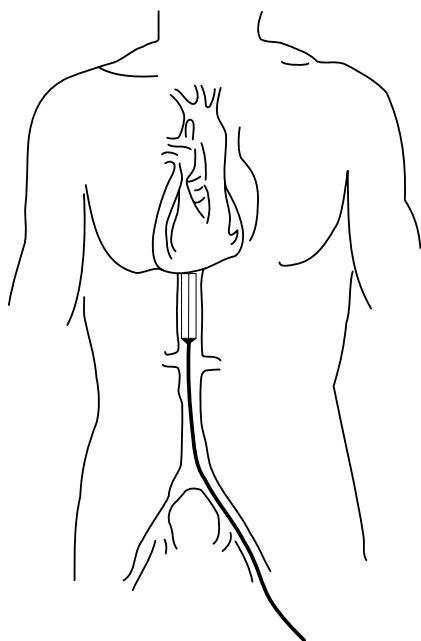
Table 1. Indications and contraindications for the intra-aortic balloon pump

Wskazania	Przeciwwskazania
Wstrząs kardiogeny	Istotna hemodynamicznie niedomykalność aortalna III/IV°
Mechaniczne powikłania zawału serca: ostra niedomykalność mitralna, pęknięcie przegrody międzykomorowej	Tętniak aorty
Pozawałowa złośliwa arytmia komorowa oporna na leki antyarytmiczne	Rozwarstwienie aorty
Krytyczne zwężenie pnia lewej tętnicy wieńcowej — wspomaganie krążenia wieńcowego do czasu wszczepienia pomostów aortalno-wieńcowych	Nieodwracalne uszkodzenie mózgu
Niestabilna dławica piersiowa oporna na farmakoterapię	Posocznica
Wspomaganie podczas przezskórnej interwencji wieńcowej u pacjentów wysokiego ryzyka	Ogólnoustrojowe zaburzenia krzepnięcia
Nieudana przezskórna interwencja wieńcowa	Przetrzywały przewod tętniczy Botalla
Terapia trombolityczna w ostrym zawałe serca	Ciężka choroba naczyń obwodowych
Nieemożność odłączenia bypassów sercowo-płucnych	
Zespół małego rzutu serca; stabilizacja pacjentów wysokiego ryzyka poddawanych ogólnemu znieczuleniu jako pomost do transplantacji; ogłuszenie miokardium	

Balon wewnątrzaoortalny wprowadza się przez tętnicę udową wspólną metodami chirurgicznymi — przezskórnie metodą Selingera poprzez nakłucie tętnicy udowej wspólnej lub śródoperacyjnie przez aortę wstępującą. Szczyt cewnika sięga tuż poniżej odejścia lewej tętnicy podobojczykowej. Sterowanie napełnianiem balonu zapewnia jego rozdęcie tuż po załamku dykrotycznym, a opróżnianie jest wyzwalane przez załamek R elektrokardiogramu. Schemat implantacji IABP przedstawiono na rycinie 1. Zastosowanie IABP pozwala obniżyć maksymalne ciśnienie w lewej komorze o 10–20% [4]. Wypełnienie balonu zaczyna się w momencie zamknięcia płatków zastawek półksiężycowatych aorty, co poprawia przepływ wieńcowy i mózgowy. Pozwala to na zwiększenie pojemności minutowej serca o 0,2–1 l/min oraz zmniejszenie ciśnienia w tętnicy płucnej o 5 mm Hg [7]. Zastosowanie IABP łączy się z pełną heparinizacją.

Udowodniono, że zastosowanie IABP w przewlekłej zdekompensowanej CHF zgodnie z prawem Franka-Starlinga przynosi korzyść hemodynamiczną, która może się utrzymywać także po usunięciu kontrapulsacji wewnątrzaoortalnej [3].

Efektywność stosowania IABP potwierdzono w badaniach klinicznych. W badaniu SHOCK [8] wykazano, że skojarzone zastosowanie trombolizy i IABP zmniejszyło śmiertelność szpitalną do 47%



Rycina 1. Schemat implantacji za pomocą kontrapulsacji wewnątrzaoortalnej

Figure 1. Diagram of the intra-aortic balloon pump implantation

w porównaniu z 77% u chorych leczonych konwencjonalnie bez użycia trombolizy i kontrapulsacji wewnątrzaoortalnej. Ponadto, uwzględniając wyniki odległe uzyskane w badaniu SHOCK po 6 i 12 miesiącach u pacjentów rewaskularyzowanych chirurgicznie w zawale serca powikłanym wstrząsem kardiogenym, wydaje się konieczne wczesne zastosowanie IABP przed zabiegiem i podczas operacji w celu ratowania życia tych chorych.

W badaniach klinicznych z zastosowaniem IABP u osób ze wstrząsem leczonych trombolitycznie wykazano poprzez zwiększenie ciśnienia perfuzji wzrost odsetka drożności tętnicy odpowiedzialnej za zawał po zastosowaniu reteplazy (r-TPA) i zmniejszenie prawdopodobieństwa reokluzji [9–13]. W *National Registry of Myocardial Infarction 2* [14] udokumentowano znaczącą redukcję śmiertelności (z 67% do 49%) u chorych ze wstrząsem kardiogenym jedynie w grupie osób leczonych fibrynolitycznie wraz z użyciem IABP. Zastosowanie IABP u pacjentów we wstrząsie kardiogenym poddanych zabiegowi angioplastyki tętnicy wieńcowej nie poprawiło istotnie przeżycia w porównaniu z chorymi leczonymi bez wspomaganie (45% vs. 47%) [14]. W opublikowanym w 2005 r. badaniu TACTICS [15] wykazano, że zastosowanie IABP razem z terapią fibrynolityczną poprawia nie tylko przeżycie fazy szpitalnej, ale także odległe przeżycie chorych w III/IV klasie Killipa-Kimballa. Przeżycie po 6 miesiącach w grupie osób leczonych fibrynolitycznie i wspomaganych IABP wyniosło 61% w porównaniu z 20% w grupie poddanej wyłącznie terapii fibrynolitycznej ($p = 0,05$).

Po uzyskaniu poprawy funkcji serca odstawia się IABP, początkowo przez zmniejszenia wskaźnika wspomaganie balonu [5]. Cewnik usuwa się, gdy ciśnienie krwi zapewnia jej systemowy przepływ. Urządzenie można utrzymywać kilka tygodni, ale czas ten jest limitowany z powodu unieruchomienia pacjenta podczas leczenia i wystąpienia powikłań. W trakcie wspomaganie krążenia IABP mogą wystąpić powikłania. Do najczęstszych z nich należą: niedokrwienie kończyny, zatorowość obwodowa, uszkodzenie ściany tętnicy, krwawienie wynikające z zaburzeń hemostazy i zakażenia. Ryzyko zgonu wiążącego się z powikłaniami IABP, w tym przede wszystkim z niedokrwieniem kończyny dolnej i krwawieniami, nie jest duże i wynosi 3–5% [16] oraz zwiększa się w przedłużonej kontrapulsacji wewnątrzaoortalnej. Według *U.S. Department of Health and Human Services* (marzec 1994 r.) IABP jest metodą wspomaganie krążenia stosowaną zazwyczaj do 24 godzin od momentu ustalenia wskazań; powinna być ona zastosowana najszybciej, nie później niż 6 godzin od początku objawów

hipoperfuzji tkankowej. W protekcji przedoperacyjnej udowodniono, że efektywność IABP jest większa, gdy wprowadza się ją na 2 godziny przed operacją w porównaniu z zastosowaniem IABP w momencie odłączenia pomostów sercowo-płucnych [17].

W pracy Lazara i wsp. [18] stosowanie IABP ponad 24 godziny określa się jako przedłużone. W dwóch pracach dostępnych w piśmiennictwie oceniano użycie przedłużonej IABP maksymalnie do 89 dni [19, 20].

Do najczęstszych powikłań przedłużonej IABP należą: niedokrwienia kończyn (32%), powikłania zapalne (6%) i krwawienia (4%). Manord i wsp. [19] oceniali długotrwałą terapię (3–89 dni) z użyciem IABP u 50 chorych. Istotnymi czynnikami powikłań (niedokrwienych, infekcyjnych i krwotocznych) była całkowita liczba dni wspomaganie IABP ($p < 0,0001$), wielokrotne zastosowanie IABP ($p < 0,0001$) i nieudane próby przezskórnego wprowadzenia balonu ($p < 0,001$). Obserwację przeżyło 64% pacjentów, a u 27 z nich wykonano przeszczep serca. W badaniu tym wykazano, że można z korzyścią dla chorych prowadzić przedłużoną IABP. W innym badaniu Freeda i wsp. [20] 27 chorych wspomaganie przedłużoną IABP przez 20–71 dni. Grupę kontrolną stanowiły osoby, u których użyto IABP przez mniej niż 20 dni. Powikłania naczyniowe, infekcyjne i incydenty krwawienia były istotnie częstsze w grupie chorych wspomaganych ponad 20 dni. W obu grupach uzyskano podobne przeżycie (63% vs. 57% w grupie kontrolnej). W badaniach tych udowodniono, że przedłużone wspomaganie IABP może przedłużyć życie pacjentów.

Zagrożenie stanowią jednak powikłania krwotoczne IABP, szczególnie u osób leczonych fibrynolitycznie. Użycie IABP okazało się niezależnym czynnikiem ciężkiego krwawienia z miejsca nakłucia tętnicy udowej w badaniu TAMI-1 [21] z zastosowaniem alteplazy i umiarkowanego krwawienia w badaniu GUSTO-1 [22]. Zmniejszenie powikłań krwotocznych w postaci krwawień tętnicznych z miejsca nakłucia próbowano osiągnąć poprzez zastosowanie balonów wprowadzanych przez mniejsze punkty, co teoretycznie zwiększało bezpieczeństwo zastosowania kontrapunktacji wewnątrzaoortalnej [23].

Korzystne rezultaty przedłużonej IABP wynikają z powrotu funkcji ogłuszonego mięśnia sercowego oraz stopniowego rozwoju krążenia obocznego do obszarów niedokrwienia. Przedłużona IABP ratuje bądź przedłuża życie i często umożliwia do oczekiwanie do przeszczepu serca.

Konieczność długoterminowego utrzymywania IABP z dostępu przez tętnicę udową i związane

z tym dostępem powikłania miejscowe skłoniły do poszukiwania metod eliminujących prawdopodobieństwo ich wystąpienia.

Kontrapunktacja wewnątrzaoortalna z dostępu przez lewą tętnicę pachową

W piśmiennictwie opublikowano wyniki zastosowania skutecznej, przedłużonej (12–70 dni) terapii IABP z dostępu przez tętnicę pachową u 4 chorych z niedokrwinną etiologią niewydolności serca w trakcie oczekiwania na zabieg transplantacji serca [24].

Kantrowitz Cardio VAD™ (KCV)

Poszukiwania metod analogicznych do IABP, ale eliminujących powikłania miejscowe dostępu tętniczego, skłoniły do konstrukcji balonu wspomagającego czynność rozkurczową, jednak implantowanego bezpośrednio do aorty metodą chirurgiczną. Korzystne wyniki IABP doprowadziły do prób stworzenia stałego urządzenia Kantrowitz Cardio VAD™ (KCV), które po raz pierwszy zastosowano klinicznie u 5 mężczyzn z krańcową CHF w latach 1997–2000 w *Wayne State University* w Detroit; pacjentów skutecznie leczono IABP przed zastosowaniem Kantrowitz Cardio VAD™ [25]. Kryteria włączenia do badania z zastosowania KCV zestawiono w tabeli 2.

Kantrowitz Cardio VAD™ jest zasilaną elektrycznie pneumatyczną pompą, która zapewnia

Tabela 2. Kryteria włączenia do zastosowania Kantrowitz Cardio VAD™

Table 2. Inclusion criteria to Kantrowitz Cardio VAD™

Kryteria włączenia do zastosowania Kantrowitz Cardio VAD™

Wiek 8–80 lat

Kardiomiopatia rozstrzeniowa (idiopatyczna, niedokrwienna lub spowodowana innymi nieodwracalnymi przyczynami)

Zastoinowa niewydolność serca III/IV klasy wg NYHA oporna na leczenie maksymalnymi dawkami diuretyków, digoksyny, inhibitorów ACE, β -blokerów lub leków inotropowo dodatnich

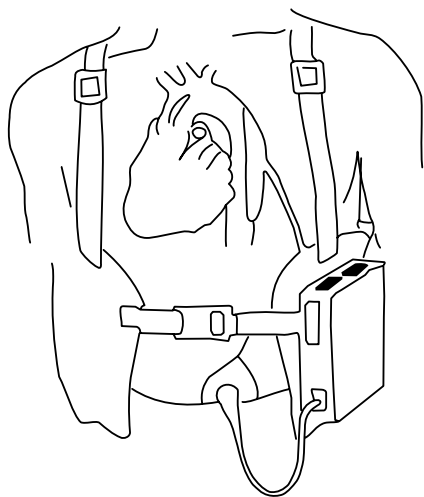
Wykluczenie organicznej wady zastawkowej w postaci krytycznej stenozy lub istotnej niedomykalności zastawek półksiężycowatych aorty

Wykluczenie niedawno przebytego (do 14 dni) zawału serca

Wykluczenie nieodwracalnej dysfunkcji nerek (w tym przewlekłe dializowanych), płuc lub wątroby

wspomaganie serca w rozkurczu w celu zmniejszenia skurczowego obciążenia uszkodzonego serca. Urządzenie to składa się z 60-mililitrowej pompującej komory, prześkórniego urządzenia kontroli i z zewnętrznego kontrolera zbudowanego z mikroprocesora automatycznie analizującego elektryczne sygnały z serca, uruchamiającego KCV.

Schemat urządzenia KCV przedstawiono na rycinie 2. Komora pompująca jest chirurgicznie implantowana do aorty piersiowej zstępującej z dojścia przez 5. lewe międzyżebro po podłączeniu pomostu sercowo-płucnego (CPB, *heart beating cardiopulmonary bypass*) po kaniulacji tętnicy i żyły udowej. Zakończona sukcesem implantacja KCV u pacjentów w krańcowym stadium kardiomiopatii rozstrzeniowej wskazała możliwość okresowego zastosowania tego urządzenia; udokumentowano hemodynamiczną i funkcjonalną poprawę stanu klinicznego tych chorych. Nowatorskość KCV w odniesieniu do IABP polega na braku potrzeby antykoagulacji (pacjenci otrzymywali tylko kwas acetylosalicylowy), prostocie i niezawodności konstrukcji (brak zastawek i wewnętrznej elektroniki), która mogłaby ulegać awariom i wymuszać wymianę KCV, prostocie algorytmu kontroli polegającym na zależności pracy KCV od własnej aktywności elektrycznej serca oraz braku ryzyka powikłań zatorowo-zatorowych. Kantrowitz Cardio VAD™, wspomagając serce tylko częściowo, zwiększa rzut serca o ok. 40%, zależnie jedynie od wpływu na obciążenie następcze. Nie można go stosować u chorych z dysfunkcją dwukomorową, niekontrolowanymi tachyarytmiami lub organicznymi wadami zastawek serca. Warunkiem użycia KCV jest zachowana



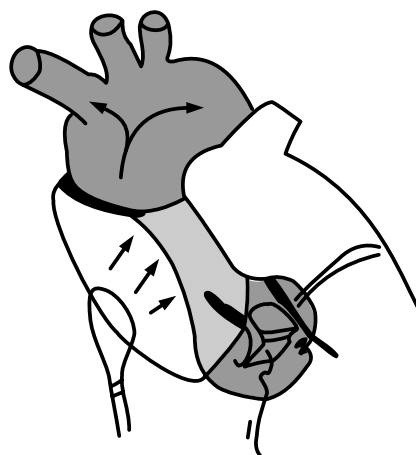
Rycina 2. Schemat urządzenia Kantrowitz Cardio VAD™

Figure 2. Diagram of Kantrowitz Cardio VAD™

czynność elektryczna serca. W porównaniu z wartościami przed implantacją po 30 dniach uzyskano poprawę klasy funkcjonalnej według NYHA z IV do II, wskaźnik sercowy wzrósł z 1,7 l/min/m² do 2,6 l/min/m², istotnie zmalało stężenie kreatyniny z 2,6 mg/dl do 1,5 mg/dl, zredukowano ciśnienie zaklinowania w tętnicy płucnej z 32 mm Hg do 14 mm Hg, a ciśnienie w prawym przedsionku — z 19 mm Hg do 9 mm Hg. Średni wzrost wskaźnika sercowego przy włączonym urządzeniu w porównaniu z wyłączonym wyniósł 0,53 l/min/m² (wzrost o 36%). Korzyść z zastosowania KCV przewyższała zastosowanie kontrapulsacji wewnątrz-aortalnej. Pierwsze próby kliniczne z KCV dają nadzieję, że jego wczesne użycie w leczeniu CHF u wybranych pacjentów przyniesie wynik kliniczny w postaci zmniejszenia prawdopodobieństwa kwalifikacji do przeszczepu serca [5]. Zastosowanie KCV u chorych z niewydolnością serca leczonych preparatami inotropowymi ocenia się w badaniu PIVOTAL [26].

Zewnątrzaortalna kontrapulsacja balonowa

Zewnątrzaortalna kontrapulsacja balonowa (EAB, *extra-aortic balloon*) jest nową metodą użytą u 6 chorych z zespołem małego rzutu serca po operacji pomostowania aortalno-wieńcowego w Auckland (Nowa Zelandia) wykorzystującą nadmuchiwany rękaw umieszczony chirurgicznie metodą sternotomii na zewnątrz wokół aorty wstępującej, połączony specjalnym przewodem z konsolą zewnętrzną, co przedstawiono na rycinie 3. W wyniku



Rycina 3. Wypełniony balon rękawa do kontrapulsacji zewnątrzaortalnej umieszczony wokół aorty wstępującej

Figure 3. Inflated extra-aortic balloon wrapped around the ascending aorta

zastosowania EAB zaobserwowano 67-procentowy wzrost rozkurczowego przepływu wieńcowego. W pomiarach wykonanych z użyciem echokardiografii przezprzełykowej przed zastosowaniem EAB i przy kontrapulsacji 1:1 wykazano 6-procentową redukcję objętości końcoworozkurczowej, 16-procentową redukcję objętości końcowoskurczowej ($p < 0,01$) i 31-procentowe zmniejszenie napięcia ścian lewej komory ($p < 0,05$) oraz poprawę frakcji wyrzutowej lewej komory o 13% ($p < 0,005$).

Zewnątrzaoortalna kontrapulsacja balonowa zwiększa przepływ wieńcowy i redukuje obciążenia następcze lewej komory. Nie zaobserwowano żadnych działań niepożądanych ani powikłań okołoperacyjnych. Brak badań oceniających długoterminowe użycie EAB w celu wspomaganie uszkodzonego serca bez kontaktu z krwią nie pozwala obecnie na jednoznaczną ocenę wyników klinicznych tego rodzaju wspomaganie [27].

Podsumowanie

Korzystne rezultaty przedłużonej IABP, wynikające z powrotu funkcji ogłuszonego mięśnia sercowego oraz stopniowego rozwoju krążenia obocznego do obszarów niedokrwienia, przekładają się klinicznie na uratowanie bądź przedłużenie życia chorych ze skrajną ostrą lub zdekompensowaną niewydolnością serca i często umożliwiają doczekanie do przeszczepu serca. Nowe urządzenia wspomagające czynność rozkurczową w analogicznym do IABP mechanizmie działania zmniejszają miejscowe powikłania krwotoczne, niedokrwienne i zapalne związane z dostępem przez tętnicę udową. W przyszłości będzie można określić, czy w wyniku wczesnego stosowania urządzeń wspomagających krążenie, takich jak IABP, KCV bądź EAB, w leczeniu niewydolności serca uda się zredukować liczbę chorych wymagających wykonania przeszczepu serca bądź implantacji sztucznego narządu.

Streszczenie

Zastoinowa niewydolność serca (CHF) to stan, w którym następuje upośledzenie funkcji serca jako pompy, powodujące zmniejszenie obwodowego przepływu krwi, która nie pokrywa zapotrzebowania metabolicznego tkanek. Częstość występowania CHF ocenia się na 1% populacji. Z wiekiem odsetek ten gwałtownie rośnie, sięgając 6–10% u osób powyżej 65. rz. Mimo istotnych postępów rokowanie jest niekorzystne, a w zaawansowanej fazie choroby roczna śmiertelność przekracza 50%. Celem niniejszej pracy jest omówienie zastosowania kontrapulsacji wewnątrzaoortalnej (IABP) i nowych urządzeń do krótko- i średnioterminowego częściowego wspomaganie krążenia. Kontrapulsacja wewnątrzaoortalna jest najczęściej stosowaną w praktyce klinicznej metodą wspomaganie krążenia. Balon do IABP zazwyczaj wprowadza się przez tętnicę udową; chory jest unieruchomiony, co zwiększa odsetek powikłań. Ryzyko zgonu związanego z powikłaniami IABP, w tym przede wszystkim niedokrwieniem kończyny dolnej i krwawieniami, wynosi 3–5% i zwiększa się w przedłużonej kontrapulsacji wewnątrzaoortalnej. Wykazano, że przedłużona IABP ratuje bądź przedłuża życie i często umożliwia doczekanie do przeszczepu serca. Korzystne rezultaty przedłużonej IABP wynikają z powrotu funkcji ogłuszonego mięśnia sercowego oraz stopniowego rozwoju krążenia obocznego do obszarów niedokrwienia. Wprowadzane do praktyki klinicznej nowe urządzenia do przedłużonej kontrapulsacji nie unieruchamiają chorych, pozwalają uniknąć powikłań, a także wpływają na poprawę hemodynamiczną i funkcjonalną niewydolnego serca. (Folia Cardiol. 2006; 13: 108–114)

zastoinowa niewydolność serca, urządzenie wspomagające pracę serca, aorta, kontrapulsacja balonowa

Piśmiennictwo

1. Hunt S.A., Baker D.W., Chin M.H. i wsp. ACC/AHA Guidelines for the Evaluation and Management of Chronic Heart Failure in the Adult: Executive Summary A Report of the American College of Cardiology/American Heart Association Task Force on Practice Guidelines (Committee to Revise the 1995

- Guidelines for the Evaluation and Management of Heart Failure): Developed in Collaboration With the International Society for Heart and Lung Transplantation; Endorsed by the Heart Failure Society of America. *Circulation* 2001; 104: 2996–3007.
2. Berry C., Murdoch D.R., McMurray J.J. Economics of chronic heart failure. *Eur. J. Heart Fail.* 2001; 3: 283–291.
 3. Kantrowitz A., Cardona R.R., Au J. i wsp. Intraaortic balloon pumping in congestive failure. W: Hosenpud J., Greenberg B. red. Congestive heart failure pathophysiology, diagnosis and comprehensive approach to management 1994; 28: 522–547.
 4. Mouloupoulos S., Strametelopoulos S. Intraaortic balloon assistance in intractable cardiogenic shock. *Eur. Heart J.* 1985; 7: 396–403.
 5. Overwalder P.J. Intra Aortic Balloon Pump (IABP). *Internet J. Thor. Cardiovasc. Surg.* 1999; 2: N2 (<http://www.ispub.com/journals/IJTCVS/Vol2N2/iabp.htm>).
 6. Sadowski J., Wierzbicki K., Kapelak B., Przybyłowski P. Chirurgiczne metody leczenia niewydolności serca. W: Dubiel J.S., Korewicki J., Grodzicki T. red. Niewydolność serca. Via Medica, Gdańsk 2004.
 7. Zembala M., Religa Z. Wstrząs kardiogeny. Chirurgiczna reperfuza mięśnia sercowego. *Kardiolog. Pol.* 1991; 11: 284–291.
 8. Sanborn T.A., Sleeper L.A., Bates E.R i wsp. Impact of thrombolysis, intra-aortic balloon pump counterpulsation, and their combination in cardiogenic shock complicating acute myocardial infarction: a report from the SHOCK Trial Registry. Should We Emergently Revascularize Occluded Coronaries for Cardiogenic Shock? *J. Am. Coll. Cardiol.* 2000; 36: 1123–1129.
 9. Prewitt R.M., Gu S., Schick U. i wsp. Intra-aortic balloon counterpulsation enhances coronary thrombolysis induced by intravenous administration of a thrombolytic agent. *J. Am. Coll. Cardiol.* 1994; 23: 794–798.
 10. Gurbel P.A., Anderson R.D., MacCord C.S. i wsp. Arterial diastolic pressure augmentation by intra-aortic balloon counterpulsation enhances the onset of coronary artery reperfusion by thrombolytic therapy. *Circulation* 1994; 89: 361–365.
 11. Ohman E.M., Georgie B.S., White C.J. i wsp. Use of aortic counterpulsation to improve sustained coronary artery patency during acute myocardial infarction: results of a randomized trial: the Randomized IABP Study Group. *Circulation* 1994; 90: 792–799.
 12. Kono T., Morita H., Nishina T. i wsp. Aortic counterpulsation may improve late patency of the occluded coronary artery in patients with early failure of thrombolytic therapy. *J. Am. Coll. Cardiol.* 1996; 28: 876–881.
 13. Stomel R.J., Rasak M., Bates E.R. Treatment strategies for acute myocardial infarction complicated by cardiogenic shock in a community hospital. *Chest* 1994; 105: 997–1002.
 14. Barron H.V., Every N.R., Lori S. i wsp. for the Investigators in the National Registry of Myocardial Infarction 2. The Use of Intra-Aortic Balloon Counterpulsation in Patients With Cardiogenic Shock Complicating Acute Myocardial Infarction: Data From the National Registry of Myocardial Infarction 2. *Am. Heart J.* 2001; 141: 933–939.
 15. Magnus Ohman E., Nanas J., Stomel R.J. i wsp. Thrombolysis and Counterpulsation to Improve Survival in Myocardial Infarction Complicated by Hypotension and Suspected Cardiogenic Shock or Heart Failure: Results of the TACTICS Trial. *J. Thromb. Thrombolysis* 2005; 19: 33–39.
 16. Magner J.J., Royston D. Heart failure. *Br. J. Anaesthesia* 2004; 93: 74–85.
 17. Marra C., De Santo L.S., Amarelli C. i wsp. Coronary artery bypass grafting in patients with severe left ventricular dysfunction: a prospective randomized study on the timing of perioperative intraaortic balloon pump support. *Int. J. Artif. Organs* 2002; 25: 141–146.
 18. Lazar H.L., Bokesch P.M., van Lenta F. i wsp. Cardiac Surgery Study Group. Soluble human complement receptor 1 limits ischemic damage in cardiac surgery patients at high risk requiring cardiopulmonary bypass. *Circulation* 2004; 110: 274–279.
 19. Manord J.D., Garrard C.L., Mehra M.R. i wsp. Implications for the vascular surgeon with prolonged (3 to 89 days) intraaortic balloon pump counterpulsation. *J. Vasc. Surg.* 1997; 26: 511–515.
 20. Freed P.S., Wasfie T., Zado B., Kantrowitz A. Intraaortic balloon pumping for prolonged circulatory support. *Am. J. Cardiol.* 1988; 61: 554–557.
 21. Ohman E.M., Califf R.M., George B.S. i wsp. The use of intraaortic balloon pumping as an adjunct to reperfusion therapy in acute myocardial infarction. The Thrombolysis and Angioplasty in Myocardial Infarction (TAMI) Study Group. *Am. Heart J.* 1991; 121: 895–901.
 22. Berkowitz S.D., Granger C.B., Pieper K.S. i wsp. Incidence and predictors of bleeding after contemporary thrombolytic therapy for myocardial infarction. The Global Utilization of Streptokinase and Tissue Plasminogen activator for Occluded coronary arteries (GUSTO) I Investigators. *Circulation* 1997; 95: 2508–2516.
 23. Goodwin M., Hartmann J., McKeever L. i wsp. Safety of intraaortic balloon counterpulsation in patients with acute myocardial infarction receiving streptokinase intravenously. *Am. J. Cardiol.* 1989; 64: 937–938.
 24. Cochran R.P., Starkey T.D., Panos A.L., Kunzelman K.S. Ambulatory intraaortic balloon pump use as bridge to heart transplant. *Ann. Thorac. Surg.* 2002; 74: 746–751.
 25. Jeevanandam V., Jayakar D., Anderson A.S. i wsp. Circulatory assistance with a permanent implantable IABP: Initial Human Experience. *Circulation* 2002; 106: 1831–1881.
 26. Gesler W., Smith R., DeDecker P.G. i wsp. Updated feasibility trial experience with the viaderm percutaneous access device. *ASAIO J.* 2004; 50: 349–353.
 27. Legget M.E., Peters W.S., Paget Milsom F. i wsp. Extra-aortic balloon counterpulsation. An Intraoperative Feasibility Study. *Circulation* 2005; 112: 126–131.