

Anatomiczny blok prawej odnogi pęczka Hisa u chorej z lewostronnym szlakiem przedsionkowo-komorowym o szybkim przewodzeniu

Franciszek Walczak¹, Artur Fuglewicz², Łukasz Szumowski¹,
Edward Koźluk¹, Waldemar Banasiak²

¹Samodzielna Pracownia Elektrofizjologii Klinicznej Instytutu Kardiologii w Warszawie,

²Klinika Kardiologii Wojskowego Szpitala Klinicznego we Wrocławiu

Anatomical right bundle branch block in patient with left free wall fast accessory pathway — brief case

Bundle branch block in patients with Wolff-Parkinson-White syndrome influences on ECG recordings during sinus rhythm and during atrio-ventricular tachycardia and increases hemodynamic disturbances. During orthodromic atrio-ventricular tachycardia with right bundle branch block and left free wall accessory pathway, local activation of left atrium appeared within QRS complex. Activation of the right ventricle still continues although the activation of the right atrium has already begun. (Folia Cardiol. 2000; 1: 77–82)

left free wall fast accessory pathway, right bundle branch block, ECG, electrograms, ablation

Wstęp

Współistnienie cech preekscytacji komór (zespół Wolffa, Parkinsona i White'a) i bloku odnogi pęczka Hisa (BBB, *bundle branch block*) nie jest częstym zjawiskiem [1]. W tych przypadkach rozprzestrzenianie się pobudzenia w obrębie komór zmienia się zarówno w następstwie przyspieszonego rozpoczęcia aktywacji z dodatkowego szlaku o szybkim przewodzeniu, jak i obecności bloku jednej z odnóg pęczka Hisa [2–4]. W czasie rytmu zatokowego kształt zespołu QRS zależy od położenia dodatkowego szlaku (prawostronny, przegrodowy, przyprzegrodowy lub lewostronny), położenia bloku odnogi w stosunku do umiejscowienia dodatkowego szlaku, szybkości przewodzenia i okresu re-

frakcji węzła przedsionkowo-komorowego oraz przewodzącej odnogi pęczka Hisa. Taki stan wpływa również na zapis lokalnej aktywacji z elektrody mapującej i ablacyjnej [5]. W czasie częstoskurczu ortodromowego może to prowadzić do „zniknięcia” załamki P' w obrębie szerokiego zespołu QRS i wtórnie zmienionego odstępu ST-T.

Opis przypadku

U 65-letniej kobiety z jawnym zespołem Wolffa, Parkinsona i White'a, napadami częstoskurczu przedsionkowo-komorowego ortodromowego (> 200/min) od 45 roku życia o morfologii bloku prawej odnogi pęczka Hisa (ryc. 1) ustalono wskazania do przezskórnej ablacji prądem RF dodatkowego szlaku górno-tylnego według ESCWGA/NASPE, a przednio-bocznego według Gallaghery [6, 7]. Farmakoterapia nie zapobiegała napadom częstoskurczu (propranolol, metoprolol, propafenon, amiodaron, werapamil) lub powodowała działania niepożądane (sotalol). Od 2 lat napady częstoskurczu

Adres do korespondencji: Dr Franciszek Walczak
Samodzielna Pracownia Elektrofizjologii Klinicznej IK
ul. Alpejska 42, 04-628 Warszawa
Nadesłano: 10.01.2000 r. Przyjęto do druku: 8.03.2000 r.

występowały częściej, 5-krotnie z epizodem utraty przytomności. Napady przerywano wstrzyknięciem dożylnym werapamilu, a ostatnio adenozyyny.

Na podstawie wykonanych badań (echokardiografia, koronarografia, całodobowe EKG) wykluczono obecność organicznej choroby serca.

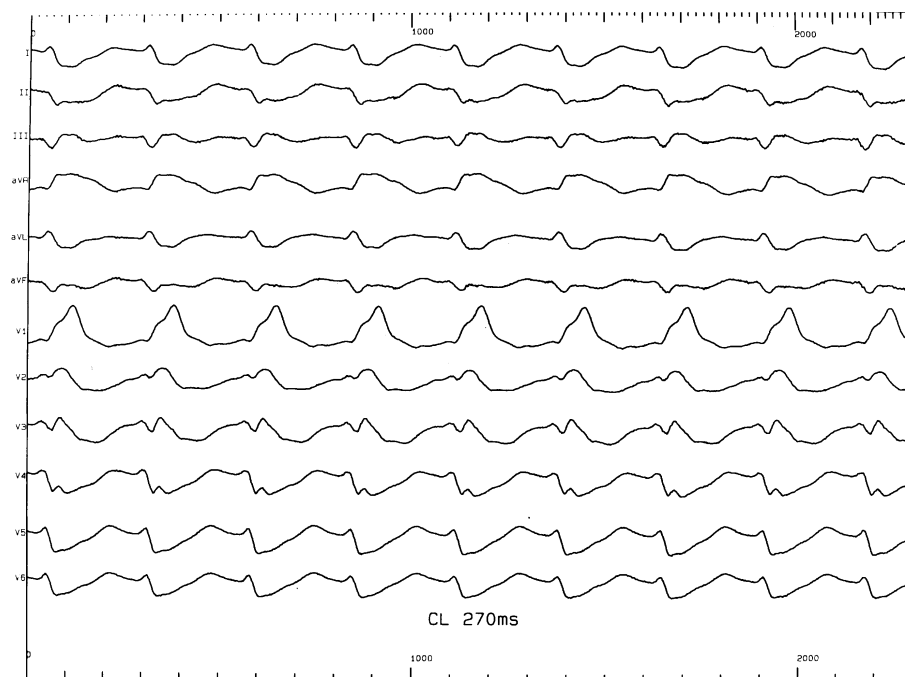
U chorej wykonano ablację RF ujścia komorowego dodatkowego szlaku łączącego wolną ścianę lewego przedsionka z lewą komorą, z dojścia transaortalnego. W miejscu skutecznej ablacji objawy przewodzenia przez dodatkowy szlak rozpoczynały się w 65 ms aktywacji mięśnia lewej komory. Dopiero w tym czasie rozpoczęła się aktywacja mięśnia prawej komory, która kończy się w 140 ms (ryc. 2). Skuteczność ablacji potwierdzono badaniem elektrofizjologicznym. Cechy przewodzenia przez dodatkowy szlak i napady częstoskurczu nie nawróciły w okresie 2-letniej obserwacji.

Dyskusja

U chorych z szybko przewodzącym dodatkowym szlakiem przedsionkowo-komorowym w kie-

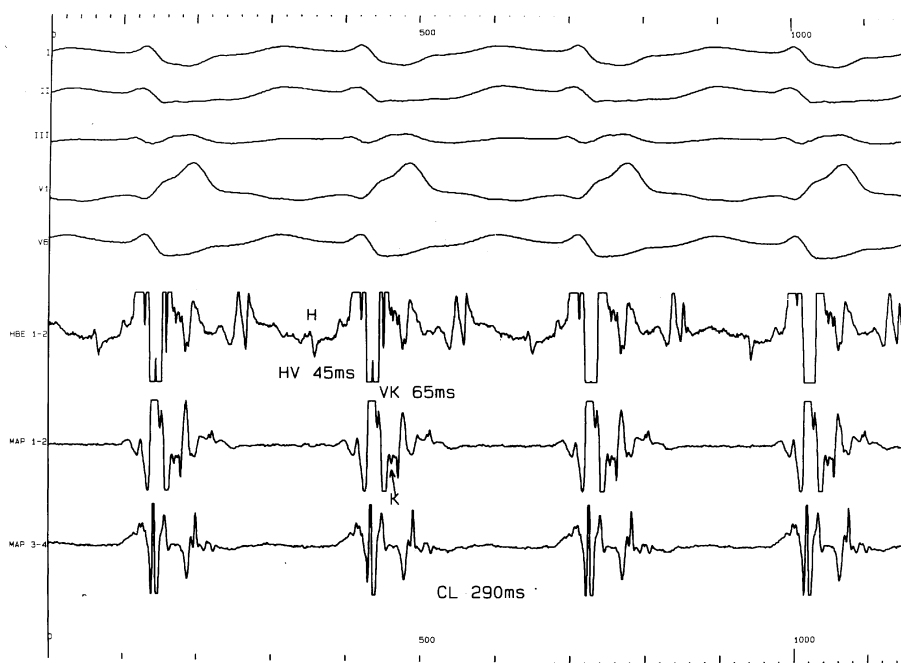runku zstępującym, prawidłowym węzłem przedsionkowo-komorowym, a bez anatomicznego bloku odnogi pęczka Hisa stopień preekscytacji zależy przede wszystkim od położenia dodatkowego szlaku. Pewien wpływ ma również zachowanie się układu autonomicznego. W przypadku szlaku prawostronnego górnego i przyprzegrodowego górnego (przedniego i przegrodowego przedniego wg Gallaghera) dominują cechy preekscytacji, a u chorego ze szlakiem lewostronnym tylnym (bocznym wg Gallaghera) zwykle dominuje przewodzenie przez fizjologiczne; cechy preekscytacji są niewielkie. W przypadku szlaku przyprzegrodowego dolnego (przegrodowego tylnego wg Gallaghera) i dolnego prawego (tylnego prawego wg Gallaghera) cechy preekscytacji są umiarkowane. Kierunek fali delta pozwala określić położenie dodatkowego szlaku.

Obecność trwałego bloku odnogi pęczka Hisa może utrudnić ocenę położenia dodatkowego szlaku (AP, *accessory pathway*) z powodu „podwójnie” zmienionego toru depolaryzacji mięśnia komór [5]. Stan ten nasuwa jednak pewne wnioski diagnostyczne. Współistnienie cech preekscytacji z cechami



Ryc. 1. Częstoskurcz przedsionkowo-komorowy ortodromowy (cykl 270 ms) o morfologii prawej odnogi pęczka Hisa. Niewidoczne załamki P'. Aktywacja lewego przedsionka odbywa się podczas aktywacji prawej komory, a aktywacja prawego przedsionka pogłębia zniekształcenie odcinka ST wywołane blokiem odnogi.

Fig. 1. Orthodromic atrio-ventricular tachycardia (CL 270 ms) with right bundle branch block. P' is within QRS complex. Left atrium activation begins during right ventricular activation. Right atrial activation increased abnormality of ST interval secondary to block of the bundle.



Ryc. 2. W czasie częstoskurczu przedsionkowo-komorowego ortodromowego (cykl 290 ms), z cechami bloku zupełnego prawej odnogi pęczka Hisa (QRS 140 ms), lokalna aktywacja lewego przedsionka wyprzedza aktywację prawej komory. Aktywacja lewego przedsionka poprzedza sygnał pęczka Kenta (K) w 65 ms. Aktywacja lewego przedsionka i przyprzegrodowej części prawego przedsionka poprzedza zakończenie aktywacji prawej komory (MAP i HBE).

Fig. 2. During orthodromic atrioventricular tachycardia (CL 290 ms) with right bundle branch block (QRS 140 ms) local activation of left atrium is earlier than the activation of the right ventricle. Signal of Kent bundle is seen. 65 ms after onset of left ventricle activation. Activation of the left atrium and region of the atrial septum was complete before ending of the right ventricle activation.

bloku odnogi pęczka Hisa świadczyć może o przeciwnym do lokalizacji bloku odnogi położeniu dodatkowego szlaku i określa również właściwości węzła przedsionkowo-komorowego. Wynika to z sekwencji pobudzenia mięśnia komór przy występowaniu takiego skojarzenia zaburzeń przewodzenia. Dotyczy to przede wszystkim stanu, w którym współlistnieje dodatkowy szlak lewostronny i blok prawej odnogi pęczka Hisa. Stopień preekscytacji zależy wtedy również od szybkości przewodzenia węzłem przedsionkowo-komorowym. W sytuacji kiedy węzeł przedsionkowo-komorowy jest prawidłowy (a nie nadsprawny) współlistnieje złożony obraz w EKG (preekscytacja i blok odnogi nakładają się). Jeżeli węzeł przedsionkowo-komorowy wykazuje tylko umiarkowaną sprawność przewodzenia, w obrazie EKG dominuje preekscytacja, mimo odległego od węzła zatokowo-predsionkowego szlaku łączącego tylną (boczną wg Gallaghera) ścianę lewego przedsionka z komorą. W przypadku zwolnionego przewodzenia przez węzeł przedsionkowo-

komorowy, preekscytacja dominuje mimo szlaku lewostronnego, niezależnie od stopnia sprawności przewodzenia w układzie His-Purkinje. Natomiast w wypadku szlaku prawostronnego i przyprzegrodowego górnego (przegrodowego przedniego wg Gallaghera) dominuje preekscytacja, która decyduje o obrazie EKG, nawet w przypadku sprawnego przewodzenia przez węzeł przedsionkowo-komorowy i układ His-Purkinje. W przypadku szlaku przegrodowego i przyprzegrodowego (przegrodowego tylnego wg Gallaghera) zwykle umiarkowane cechy preekscytacji mogą ulec dalszemu nasileniu, nawet jeżeli węzeł przedsionkowo-komorowy wykazuje tylko przeciętną sprawność.

W wątpliwych przypadkach, w diagnostyce pomagają: nasilenie cech preekscytacji wywołane adenozyzną, stymulacją programowaną lub stopniowaną, wyzwolenie częstoskurczu antydromowego i analiza załamka P' w częstoskurczu ortodromowym [8, 9]. W przypadkach, w których w czasie rytmu zatokowego dominują cechy preekscytacji obecność

trwałego bloku odnogi w czasie częstoskurczu sugeruje jego anatomiczne podłoże. Obraz bloku pozostaje wtedy po skutecznej ablacji dodatkowego szlaku. Ma to miejsce przede wszystkim u chorych z zespołem Ebsteina.

Diagnostyczne znaczenie ma również wystąpienie przemijającego, czynnościowego (zwykle zależnego od częstości rytmu i niejednorodnej refrakcji odnóg) bloku odnogi pęczka Hisa podczas częstoskurczu ortodromowego. Coumel i wsp. wskazali na znaczenie zwolnienia rytmu częstoskurczu podczas jego wystąpienia dla rozpoznania położenia dodatkowego szlaku po tej samej stronie co blok [2]. W kolejnych doniesieniach, po analizie wyników EPS, autorzy sprecyzowali różnicowanie lokalizacji dodatkowego szlaku na podstawie stopnia wydłużania czasu trwania cyklu częstoskurczu (ACL). Wydłużenie ACL > 35 ms przy wystąpieniu bloku odnogi wskazuje na położenie dodatkowego szlaku w obrębie wolnej [3, 8] ściany komory, w której pojawił się blok odnogi. W wypadku przegrodowej (wg Gallaghery) lokalizacji AP, podczas wystąpienia bloku odnogi wydłużenie cyklu zawiera się w granicach 10–25 ms. Pojawienie się bloku przedniej wiązki lewej odnogi pęczka Hisa w przypadku szlaku lewostronnego również wydłuża odstęp V-A', jednak wydłużenie to nie przekracza 35 ms [8]. W przypadku szlaku przyprzegrodowego górnego (przegrodowego przedniego wg Gallaghery) wystąpienie bloku prawej odnogi pęczka Hisa wydłuża cykl serca o 16 ± 9 ms, a blok lewej odnogi nie zmienia cyklu. Natomiast przy występowaniu szlaku przyprzegrodowego dolnego (przegrodowego tylnego wg Gallaghery) pojawienie się bloku prawej odnogi nie zmienia cyklu pracy serca, a blok lewej odnogi wydłuża cykl o 13 ± 8 ms [10].

Okazało się jednak, że istotna zmiana czasu trwania cyklu częstoskurczu może być również następstwem zmiany odstępu A-H, rzadziej odstępu H-V. U chorych z podwójnym przewodzeniem przez węzeł przedsionkowo-komorowy, w czasie refrakcji szlaku o szybkim przewodzeniu (i o dłuższym okresie refrakcji) może się rozpocząć przewodzenie szlakiem o wolnym przewodzeniu (i o krótkim okresie refrakcji), na skutek czego cykl częstoskurczu ulega zwolnieniu co najmniej o 40–50 ms. U chorego ze szlakiem lewostronnym pojawienie się w czasie częstoskurczu ortodromowego czynnościowego bloku lewej odnogi pęczka Hisa wydłuża odstęp V-A', opóźniając dotarcie krążącego pobudzenia do pęczka Kenta, a następnie do węzła przedsionkowo-komorowego. Opóźnienie to może być wystarczające, aby nastąpił powrót pobudliwości szlaku o szybkim przewodzeniu w węźle przedsion-

kowo-komorowym. Powoduje to sytuację, w której mimo wydłużenia czasu przewodzenia śródkomorowego (zwykle o 35–50 ms), pojawiające się przyspieszenie przewodzenia w węźle przedsionkowo-komorowym (przeważnie o 50 ms i więcej) przeciwdziała wydłużeniu cyklu częstoskurczu. Cykl pracy serca może także ulec skróceniu, jeśli stopień zmniejszenia odstępu A'-H będzie większy od stopnia wydłużenia odstępu V-A (właściwie odstępu H-V-A'). Zmiana przewodzenia i cyklu pracy serca może występować naprzemiennie (krótki odstęp A'-H < > długi odstęp A'-H). W sytuacji pojawienia się przewodzenia szlakiem wolnym i bloku odnogi pęczka Hisa po stronie dodatkowego szlaku, następuje znaczne wydłużenie cyklu pracy serca i znaczne ograniczenie częstoskurczu. Zmiana odstępu A'-H może również wystąpić w przypadku jednorodnego węzła przedsionkowo-komorowego, kiedy powrót krążącego pobudzenia nie następuje w okresie pełnej pobudliwości, ale w okresie względnej jego refrakcji [11] — w takich sytuacjach częstoskurcz może ustąpić spontanicznie.

Pojawienie się całkowitego bloku odnogi pęczka Hisa może przebiegać z wydłużeniem odstępu H-V (o 10–30 ms), co dodatkowo wpływa na wydłużenie cyklu pracy serca.

Rozważając podłoże elektrofizjologiczne częstoskurczu u chorych z AP, przebiegającego z szerokim zespołem QRS, należy brać pod uwagę także występujące w mniejszym stopniu przyczyny, takie jak częstoskurcz przedsionkowo-komorowy antydromowy (krótkim szlakiem przedsionkowo-komorowym o szybkim przewodzeniu w kierunku zstępującym, długim szlakiem przedsionkowo-pęczkowym lub krótkim szlakiem przedsionkowo-komorowym o wolnym przewodzeniu w kierunku zstępującym) czy częstoskurcz z wykorzystaniem dwóch dodatkowych szlaków [4, 8, 12].

U prezentowanej chorej, w czasie częstoskurczu przedsionkowo-komorowego i bloku prawej odnogi pęczka Hisa, opóźniona aktywacja prawej komory współistnieje z nieprawidłowym torem pobudzenia mięśnia przedsionków. W czasie rozwoju aktywacji mięśnia prawej komory pobudzany jest wstecznie pęczek przedsionkowo-komorowy (K), a następnie lewy przedsionek (MAP 1–2). Aktywacja z lewego przedsionka dociera do prawego przedsionka i okolicy pęczka Hisa bezpośrednio po zakończeniu aktywacji prawej komory. Sekwencja pobudzenia widoczna jest z elektrody mapującej, znajdującej się w obrębie ujścia komorowego dodatkowego szlaku lewostronnego, oraz elektrogramu z pęczka Hisa. W czasie częstoskurczu, blok prawej odnogi pogłębia zaburzenia hemodynamiczne —

skurcz przedsionków odbywa się w trakcie skurczu komór, a skurcz lewego przedsionka przebiega od pierścienia mitralnego do dachu przedsionka oraz w kierunku przegrody międzyprzedsionkowej w okresie opóźnionego pobudzenia prawej komory.

Współistnienie lewostronnego szlaku przedsionkowo-komorowego (przewodzącego np. w obu kierunkach) z anatomicznym RBBB łączy się z pewnymi implikacjami terapeutycznymi. Wystąpiły przypadki wywołania (przejściowego) całkowitego bloku przedsionkowo-komorowego podczas ablacji RF szlaku położonego w obrębie wolnej ściany lewej komory (prawdopodobnie wskutek mechanicznego uszkodzenia — „ogłuszenia” lewej odnogi). W tych przy-

padkach autorzy proponują przed rozpoczęciem ablacji RF zabezpieczenie chorych z RBBB i lewostronnym AP elektrodą dla czasowej stymulacji [13].

Wnioski

Pojawienie się u chorych z AP czynnościowych i anatomicznych zaburzeń przewodzenia w obrębie odnog pęczka Hisa pociąga za sobą wiele wniosków diagnostycznych i terapeutycznych, które należy brać pod uwagę, analizując zapisy powierzchniowego EKG oraz elektrogramów wewnątrzsercowych w czasie rytmu zatokowego i podczas częstoskurczu ortodromowego.

Streszczenie

Anatomiczny blok prawej odnogi pęczka Hisa

Blok odnogi pęczka Hisa u chorych z zespołem Wolffa, Parkinsona i White'a wywiera wpływ na zapis EKG zarówno w czasie rytmu zatokowego, jak i w czasie częstoskurczu przedsionkowo-komorowego oraz pogłębia zaburzenia hemodynamiczne. U chorego ze szlakiem lewostronnym, w czasie częstoskurczu przedsionkowo-komorowego ortodromowego z cechami bloku prawej odnogi, lokalna aktywacja lewego przedsionka pojawia się w obrębie zespołu QRS. Nawet kiedy trwa już pobudzenie lewego przedsionka, nadal odbywa się pobudzenie prawej komory. (Folia Cardiol. 2000; 1: 77–82)

lewostronny szlak przedsionkowo-komorowy, blok prawej odnogi pęczka Hisa, EKG, elektrogramy, ablacja

Piśmiennictwo

1. Kuga K., Yamaguchi I., Yoshizawa K., Kurusu T., Taga T., Sugishita Y. Unusual electrocardiographic findings associated with type A Wolff-Parkinson-White syndrome. *PACE* 1993; 16: 1892–1897.
2. Coumel P., Attuel P. Reciprocating tachycardia in overt and latent preexcitation. Influence of functional bundle branch block on the rate of tachycardia. *Eur. J. Cardiol.* 1974; 4: 423–436.
3. Kremers M.S., Wheclan K.R. The effect of fascicular block on ventriculo-atrial conduction during AV reentrant tachycardia. *PACE* 1987; 10: 916–923.
4. Liu P.H., Wang W. B., Wang D.J., Shich S.M., Sung P.K. Three types of atrioventricular reciprocating tachycardia using bilateral accessory pathways in a patient with Wolff-Parkinson-White syndrome. *J. Electrocardiol.* 1989; 22: 173–180.
5. Robinson K., Davies M. J., Krikler D.M. Type A Wolff-Parkinson-White syndrome obscured by left bundle branch block associated with vascular malformation of the coronary sinus. *Br. Heart J.* 1988; 60: 352–354.
6. Cosio F.G., Anderson R.H., Kuck K-H., Becker A., Benditt D.G., Bharati S., Borggreffe M., Campbell R.W.F., Gaita F., Guiraudon G.M., Haissaguerre M., Klein G., Langberg J., Marchliński F., Rupilanchas J.J., Saksena S., Thiene G., Wellens H.J.J. ESCWGA/NASPE/P. Experts Consensus Statement: Living anatomy of the atrioventricular junctions. A guide to electrophysiologic mapping. *J. Cardiovasc. Electrophysiol.* 1999; 10: 1162–1170.
7. Gallagher J.J., Kasell J., Sealy W.C., Pritchett E. L., Wallace A.G. Epicardial mapping in the Wolff-Parkinson-White syndrome. *Circulation* 1978; 57: 854–866.
8. Josephson M.E. *Clinical Cardiac Electrophysiology*. Lee and Febiger Philadelphia, London, 1993; Chapter 11. Preexcitation syndromes: 311–416.
9. Wojciechowski D., Pytkowski M., Kowalewski M., Suwalski K., Świdorski J., Stopczyk M., Sadowski Z. New algorithm for the noninvasive localisation of accessory pathways during orthodromic atrio-ventricular reentrant tachycardia. *Eur. JCPE* 1996; 6, 1: A–88.

10. Kerr C.K., Gallagher J.J., Gerson L.D. Changes in ventriculo-atrial intervals with bundle branch block aberration during reciprocating tachycardia in patients with accessory atrioventricular pathways. *Circulation* 1982; 66, 1: 196–201.
11. Kaźmierczak J. Ipsilateralny, czynnościowy blok lewej odnogi pęczka Hisa skraca cykl ortodromowego częstoskurczu nawrotnego u chorego z utajoną dodatkową drogą przedsionkowo-komorową. *ESS* 1998; 5: 45–49.
12. Walczak F. Miejsce przezskórnej ablacji prądem o częstotliwości radiowej w leczeniu zaburzeń rytmu serca. *Medical Science Review. Medical Journal for Continuous Education, Medical Science International*. H. Szwed. red. *Kardiologia*, wyd. II, 1999; 121–144.
13. Stamato N.I., Eddy S.L., Whiting D. J. Transient complete heart block during radiofrequency ablation of a left lateral by-pass tract. *PACE* 1996; 19: 1351–1354.