

Zastosowanie dwujamowej stymulacji serca w leczeniu kardiomiopatii przerostowej zawężającej — korzystny wpływ ablacji łącza przedsionkowo-komorowego

Alicja Dąbrowska-Kugacka, Ewa Lewicka-Nowak, Anna Baczyńska i Grażyna Świątecka

II Klinika Chorób Serca Instytutu Kardiologii Akademii Medycznej w Gdańsku

Dual chamber pacing in hypertrophic obstructive cardiomyopathy — beneficial effect of atrioventricular junction ablation for optimal ventricular capture and filling

We present a case report of a patient with hypertrophic obstructive cardiomyopathy treated with dual chamber pacing. After almost 3 years follow-up a significant functional improvement was obtained, as well as reduction of rest and dynamic left ventricular outflow tract gradient and abolishment of diastolic dysfunction. This beneficial clinical and hemodynamic effect was obtained not before atrio-ventricular junction ablation was performed, which permitted correct pacemaker programming. Optimal AV delay was established during Doppler-echocardiography on the basis of mitral inflow pattern. (Folia Cardiol. 2000; 7: 247–252)

hypertrophic obstructive cardiomyopathy, dual chamber pacing, atrio-ventricular radiofrequency junction ablation, atrio-ventricular delay, Doppler echocardiography

Wstęp

Według najnowszych metod postępowania w elektroterapii serca kardiomiopatia przerostowa z zawężeniem drogi odpływu lewej komory (HOCM, *hypertrophic obstructive cardiomyopathy*) stanowi nowe hemodynamiczne wskazanie do stałej stymulacji serca, jednak jej skuteczność nie została jeszcze ostatecznie określona (klasa II b — wskazanie dyskusyjne, raczej względne) [1, 2]. Stałą stymulację serca typu DDD proponuje się zamiast leczenia chirurgicznego chorym, u których farmakoterapia nie przyniosła zadowalających efektów. Stymulacja wierzchołka prawej komory zmienia przebieg depolaryzacji oraz skurczu serca, dzięki czemu można uzyskać zmniejszenie stopnia zawężenia drogi odpły-

wu lewej komory (LVOT). Warunkiem skuteczności leczenia HOCM za pomocą stymulacji jest prawidłowe zaprogramowanie opóźnienia przedsionkowo-komorowego (AVD, *AV delay*), które powinno zapewniać stałą preekscytację wierzchołka prawej komory, a jednocześnie nie upośledzać funkcji hemodynamicznej przedsionków. U chorych z szybkim przewodzeniem przedsionkowo-komorowym dopiero wykonanie ablacji łącza p-k umożliwia zaprogramowanie AVD spełniającego oba wymienione warunki.

Opis przypadku

Chora M.C. (historia choroby nr 379/97 i 1489/97) w wieku 52 lat, z rozpoznawaną od około 10 lat HOCM, z ujemnym wywiadem rodzinnym, została przyjęta do Kliniki Chorób Serca IK AM w Gdańsku w styczniu 1997 roku z powodu nasilenia objawów niewydolności serca. Wywiad wskazywał ponadto na wielokrotne zasłabnięcia (bez utrat przytomności), występujące zwłaszcza w czasie wysiłku fizycznego, oraz częste odczucie kołatania serca.

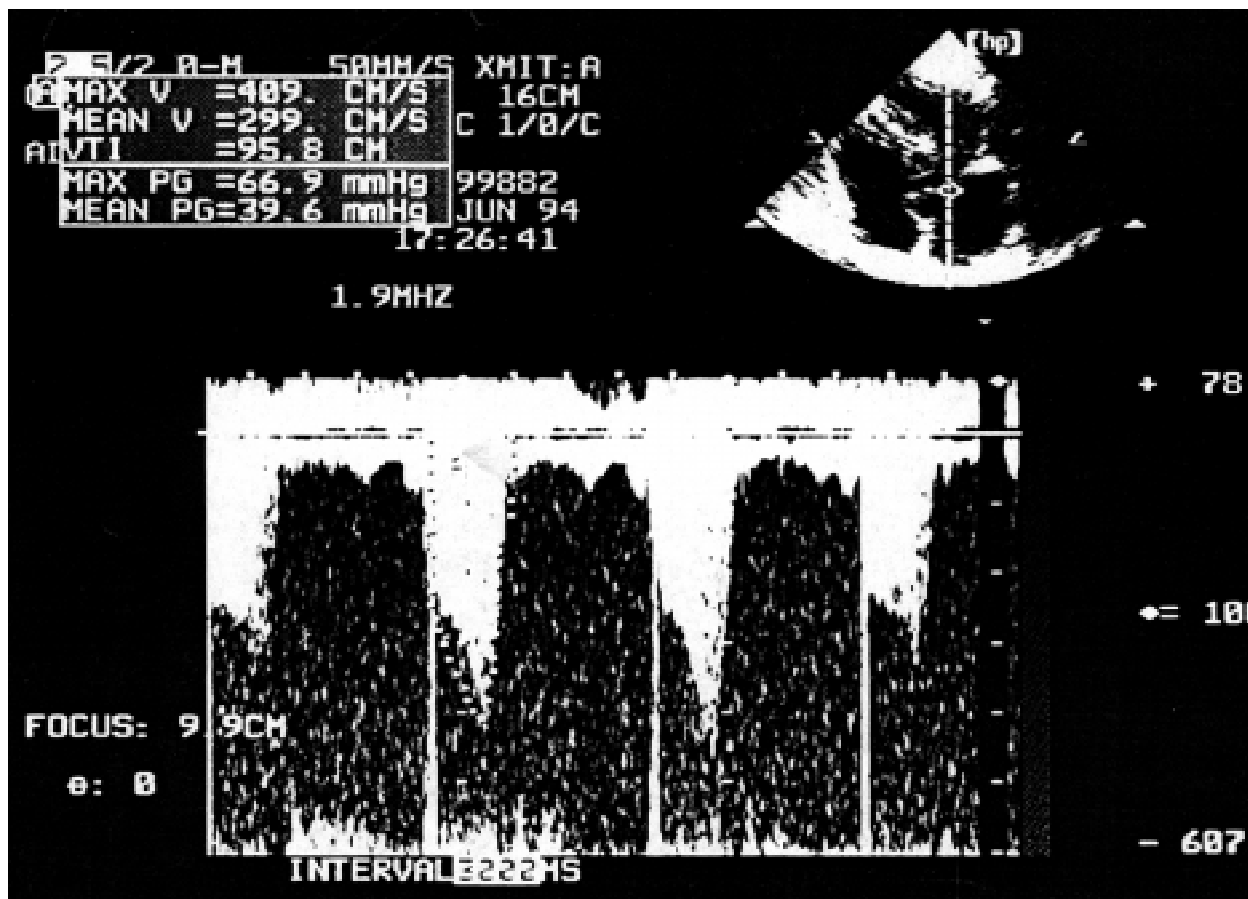
Adres do korespondencji: Dr Alicja Dąbrowska-Kugacka
II Klinika Chorób Serca AMG
ul. Kieturakisa 1, 80–742 Gdańsk
Nadesłano: 26.06.2000 r. Przyjęto do druku: 18.07.2000 r.

Pacjentka była wcześniej 2-krotnie hospitalizowana z powodu napadowego migotania przedsionków oraz kilkakrotnie — z powodu obrzęku płuc; ostatnio zaś przyjmowała diltiazem.

Przy przyjęciu do kliniki stopień niewydolności serca oceniono na klasę III według klasyfikacji NYHA (RR 110/70 mm Hg). W badaniu EKG zarejestrowano rytm zatokowy wynoszący 88/min, cechy przerostu i przeciążenia lewej komory, w RTG klatki piersiowej zaobserwowano powiększenie sylwetki serca i cechy zastoju w krążeniu płucnym. W badaniu echokardiograficznym stwierdzono asymetryczny przerost lewej komory (grubość przegrody międzykomorowej — 18 mm, a ściany tylnej — 13 mm), prawidłową wielkość jam serca (poza nieznacznie powiększonym lewym przedsionkiem — 45 mm), istotne zawężenie LVOT (gradient maksymalny — 67 mm Hg, średni — 40 mm Hg; ryc. 1) oraz upośledzenie funkcji rozkurczowej lewej komory (pseudonormalizacja napływu mitralnego; ryc. 2), przy jej prawidłowej funkcji skurczowej. Zastosowana terapia przyniosła poprawę wydolności serca.

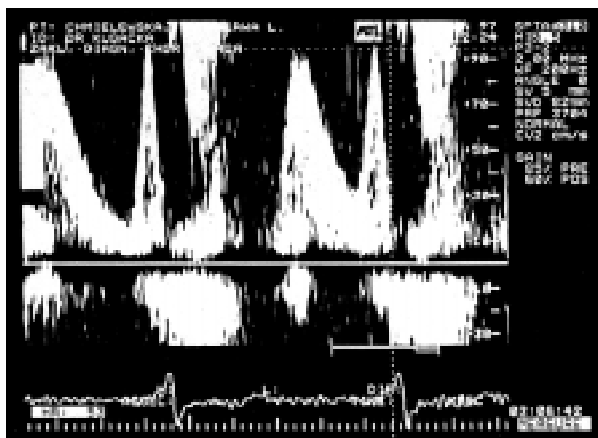
Wykonano badanie koronarograficzne, które nie wykazało zmian w naczyniach wieńcowych.

Dotychczasowy przebieg choroby predysponował pacjentkę do wszczęcia dwujamowego stymulatora serca (DDD) Physios 01, firmy Biotronik. Po zabiegu, na podstawie spoczynkowego badania echokardiograficznego i oceny profilu napływu mitralnego, zaprogramowano optymalne opóźnienie p-k (AVD) wynoszące 150 ms, wraz z dynamicznym jego skracaniem do 50 ms przy przyspieszeniu częstości rytmu zatokowego. Jednak szybkie przewodzenie p-k (odstęp PR w EKG w czasie rytmu zatokowego — 140 ms) powodowało, że najlepsze pod względem hemodynamicznym AVD wynoszące 150 ms nie zapewniało stałej preekscytacji prawej komory i dlatego skrócono je do 75 ms (z dalszym dynamicznym skracaniem do 50 ms). W dniu wypisu chorej ze szpitala, w 7. dobie po wszczęciu stymulatora, nie stwierdzono istotnego zmniejszenia gradientu w LVOT. W leczeniu farmakologicznym oprócz diltiazemu podawano również sotalol w celu zwolnienia przewodzenia p-k oraz zapobiegania nawrotom tachyarytmii nadkomorowych.



Ryc. 1. Zawężenie LVOT przed wszczęciem stymulatora serca (gradient maksymalny 67 mm Hg).

Fig. 1. LVOT obstruction before pacemaker implantation (peak gradient 67 mm Hg).



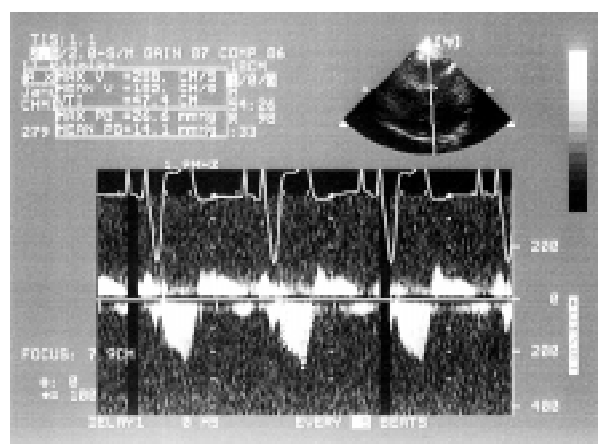
Ryc. 2. „Pseudonormalizacja” napływu mitralnego przed wszczepieniem stymulatora serca.

Fig. 2. Mitral inflow before pacemaker implantation („pseudonormal”).

Badanie kontrolne przeprowadzono w lipcu 1997 roku. Od czasu wszczepienia stymulatora nastąpiła poprawa samopoczucia oraz tolerancji wysiłku fizycznego (klasa II wg NYHA). Jednak od stycznia 1997 roku aż 4-krotnie wystąpiły incydenty utraty przytomności. W badaniu holterowskim nie stwierdzono żadnych istotnych komorowych zaburzeń rytmu serca, natomiast zarejestrowano kilkuminutowy napad częstoskurczu nadkomorowego o częstości 170/min, z subiektywnym odczuciem kołatania serca. Wykonano inwazyjne badanie elektrofizjologiczne, w czasie którego nie wyzwolono żadnych utrwalonych arytmii komorowych. W badaniach EKG nie stwierdzano istotnego wydłużenia przewodzenia p-k pod wpływem zastosowanego leczenia farmakologicznego. Przeprowadzone badanie echokardiograficzne potwierdziło, że zaprogramowane AVD nie zapewniało prawidłowego dopełnienia przedsionkowego (prędkość maksymalna fali A napływu mitralnego wynosiła 0,3 m/s, przy prędkości przed wszczepieniem równej 0,9 m/s). Wobec tego podjęto decyzję o przeprowadzeniu przezżylnnej ablacji prądem RF łączy p-k. Zabieg ten umożliwił wydłużenie AVD z 75 do 150 ms (wraz z dynamicznym jego skracaniem do 50 ms) i uzyskanie najlepszej pod względem hemodynamicznym funkcji lewego przedsionka. W kontrolnym badaniu echokardiograficznym gradient maksymalny w LVOT obniżył się jedynie nieznacznie (do 56 mm Hg). W czasie próby wysiłkowej (80% limitu tętna, obciążenie 8 METS) stwierdzono wzrost gradientu maksymalnego w LVOT po wysiłku do 70 mm Hg. Dynamiczne skracanie AVD ze 150 do 50 ms zapewniało całkowitą preekscytację prawej komory w czasie wysiłku.

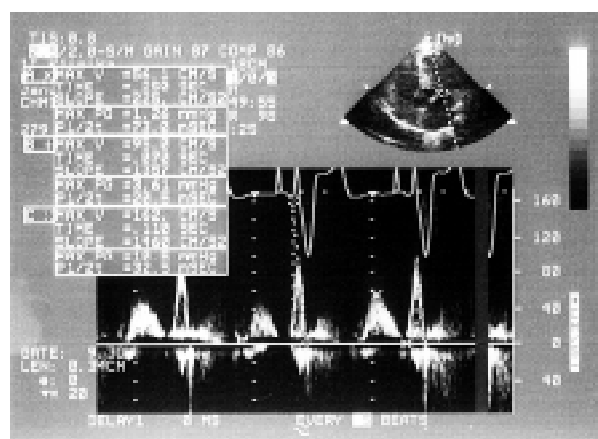
Chora zgłosiła się na badania kontrolne w czerwcu 1998 roku. W czasie ostatniego roku nie występowały u niej utraty przytomności i zasłabnięcia, utrzymywała się subiektywna poprawa samopoczucia i tolerancji wysiłku fizycznego (klasa II wg NYHA). W spoczynkowym badaniu echokardiograficznym gradient maksymalny w LVOT obniżył się do 26 mm Hg (ryc. 3). Ponadto stwierdzono istotną poprawę funkcji rozkurczowej lewej komory — napływ mitralny wykazywał profil charakterystyczny dla zwolnionej relaksacji (ryc. 4).

W czasie wizyty kontrolnej (w maju 1999 r.) w badaniu echokardiograficznym stwierdzono dalszą redukcję gradientu maksymalnego w LVOT (do



Ryc. 3. Zawężenie LVOT 1,5 roku po wszczepieniu stymulatora serca (gradient maksymalny 27 mm Hg).

Fig. 3. LVOT obstruction 1.5 year after pacemaker implantation (peak gradient 27 mm Hg).



Ryc. 4. Napływ mitralny 1,5 roku po wszczepieniu stymulatora serca (profil charakterystyczny dla zwolnionej relaksacji).

Fig. 4. Mitral inflow 1.5 year after pacemaker implantation (impaired relaxation).

14 mm Hg) oraz istotną poprawę funkcji rozkurczowej lewej komory (prawidłowy napływ mitralny). W czasie próby wysiłkowej (85% limitu tętna, obciążenie 10 METS) rejestrowano jedynie nieznaczny wzrost gradientu maksymalnego w LVOT (do 30 mm Hg).

Chora nadal pozostaje pod opieką przyklinicznej poradni kardiologicznej. W czasie ostatniej kontroli (w marcu 2000 r.) utrzymywała się subiektywna poprawa samopoczucia i nastąpił dalszy wzrost tolerancji wysiłku fizycznego. Sporadycznie pojawiały się krótkotrwałe zawroty głowy z towarzyszącym odczuciem kołatania serca, jednak nie występowały stany przedomdleniowe ani utraty przytomności. Kontrolne badania holterowskie wykazywały prawidłową stymulację w trybie VAT (70–122/min), bez istotnych komorowych zaburzeń rytmu serca, oraz stabilny (w porównaniu z badaniem sprzed 10 miesięcy) obraz echokardiograficzny.

Omówienie

Poprawa kliniczna stwierdzana u chorych z objawową postacią HOCM leczonych dwujamową stymulacją serca związana jest z obniżeniem gradientu w LVOT [1]. Dokładny mechanizm uzyskiwanej poprawy klinicznej nie został jeszcze do końca określony, ale prawdopodobnie wiąże się on ze zmianą przebiegu depolaryzacji i skurczu lewej komory, co powoduje zmniejszenie stopnia zawężenia LVOT. Jednak nie u wszystkich pacjentów z HOCM ta metoda leczenia przynosi poprawę.

Jak wspomniano, skuteczność leczenia HOCM za pomocą stymulacji zależy przede wszystkim od prawidłowego zaprogramowania AVD, które powinno zapewniać stałą preekscytację wierzchołka prawej komory (zarówno w spoczynku, jak i w czasie wysiłku), a jednocześnie nie upośledzać funkcji hemodynamicznej przedsionków. Stałą preekscytację prawej komory można uzyskać, gdy zaprogramowane AVD jest krótsze od czasu przewodzenia przez łącze p-k u danego pacjenta. Jednak przy szybkim przewodzeniu AVD zapewniające stałą preekscytację prawej komory, może okazać się zbyt „krótkie” dla zachowania funkcji hemodynamicznej lewego przedsionka w napełnianiu komór. Wówczas dochodzi do „obciążenia” fali przedsionkowej napływu mitralnego, co można zarejestrować podczas badania echokardiograficznego. Zjawisko to obserwowano u omawianej chorej. Najlepsze pod względem hemodynamicznym AVD wynoszące 150 ms nie zapewniało stałej preekscytacji prawej komory i dlatego skrócono je do 75 ms, co z kolei wyraźnie zmniejszyło prędkość maksymalną dopełnienia przedsionkowego (0,3 m/s vs 0,9 m/s przed wszczepieniem stymulatora serca). Według Jeanrenauda

i wsp. [3], różnica całki prędkości względem czasu (VTI, *velocity time integral*) dopełnienia przedsionkowego (ocenianego w czasie rytmu kardiopowego i podczas stymulacji dwujamowej ze zbliżoną częstością akcji komór) nie powinna przekraczać 30%. Jeśli AVD zapewniające stałą preekscytację wierzchołka prawej komory istotnie zmniejsza falę A napływu mitralnego, należy dążyć do wydłużenia przewodzenia p-k, stosując farmakoterapię (β -adrenolityki, antagoniści wapnia), a w wypadku ich nieskuteczności konieczna może być ablacja łącza p-k. W opisywanym przypadku maksymalne tolerowane przez pacjentkę dawki diltiazemu i sotalolu nie spowodowały pożądanego wydłużenia przewodzenia p-k. Dlatego przeprowadzono ablację łącza p-k, co pozwoliło na zaprogramowanie najbardziej korzystnego pod względem hemodynamicznym AVD. Aby stymulacja DDD u chorych z HOCM przyniosła korzyści, należy uzyskać preekscytację prawej komory zarówno w spoczynku, jak i podczas wysiłku. W tym celu programuje się funkcję dynamicznego AVD (*dynamic AV delay*), która zapewnia skracanie wyjściowego AVD wraz z przyspieszeniem częstości rytmu zatokowego, na przykład w czasie wysiłku. Zalecane jest przeprowadzenie próby wysiłkowej, aby ocenić, czy parametry funkcji dynamicznego AVD zostały ustalone prawidłowo (tj. wystarczająco „krótko”). Jeśli po wszczepieniu stymulatora u chorego z HOCM nadal występują utraty przytomności lub zasłabnięcia w czasie wysiłku, ich przyczyną może być sprawne przewodzenie przez łącze p-k pod wpływem stymulacji adrenergicznej, szybsze od zaprogramowanych parametrów dynamicznego skracania AVD [4].

Niektóre doniesienia potwierdzają, że nieprawidłowe zaprogramowanie AVD może być jedną z przyczyn nieskuteczności leczenia HOCM za pomocą stymulacji dwujamowej. Jeanrenaud i wsp. [3] opisywali 2 przypadki chorych z HOCM i wszczepionym stymulatorem DDD, u których dopiero po modyfikacji łącza p-k metodą ablacji prądem RF zmniejszył się gradient w LVOT i nastąpiła poprawa kliniczna. Autorzy zauważyli, że u obu chorych odstęp PR w EKG był krótszy niż 160 ms, podobnie jak w opisywanym przypadku chorej (140 ms). Gras i wsp. [4] również obserwowali, że u chorych z HOCM, u których po wszczepieniu stymulatora DDD redukcja gradientu w LVOT była < 50%, odstęp PR w EKG był istotnie krótszy niż w grupie chorych, u których zastosowanie stymulacji dwujamowej przyniosło natychmiastowe obniżenie gradientu o ponad 50%. U 5 chorych z początkowo niekorzystną pod względem hemodynamicznym stymulacją dopiero leczenie farmakologiczne (które spowodowało wydłużenie przewodzenia p-k) lub ablacja łącza p-k przyniosły istotne obniżenie gradientu w LVOT.

Przeprowadzenie modyfikacji lub ablacji łącza p-k do niedawna zalecane było jedynie u pacjentów z szybkimi tachyarytmiami nadkomorowymi opornymi na farmakoterapię. Wydaje się jednak, że zabieg ten jest wskazany również u tych chorych z HOCM, u których brak oczekiwanych korzyści po zastosowaniu stymulacji dwujamowej może wynikać z niemożności zapewnienia stałej preekscytacji prawej komory lub z utraty funkcji hemodynamicznej lewego przedsionka. Należy pamiętać, że w kardiomiopatii przerostowej dominującym zaburzeniem jest upośledzenie funkcji rozkurczowej oraz zmniejszona podatność lewej komory, a utrata dopełnienia przedsionkowego wiąże się z wyraźnym pogorszeniem hemodynamicznym [5].

W opisywanym przypadku chorej stymulacja dwujamowa z AVD równym 75 ms nie wpłynęła istotnie na obniżenie gradientu maksymalnego w LVOT w czasie półrocznej obserwacji. Dopiero wykonanie ablacji łącza p-k i wydłużenie AVD do 150 ms spowodowało zmniejszenie gradientu maksymalnego w LVOT z 70 do 56 mm Hg oraz dalszą jego redukcję do 26 i 14 mm Hg, odpowiednio po roku i po 2 latach od wykonania ablacji. Obserwacje te są zgodne z doniesieniami innych autorów, którzy wykazali, że dopiero najlepsze pod względem hemodynamicznym AVD powoduje istotne obniżenie gradientu w LVOT [3, 4]. Zwraca także uwagę sukcesywna redukcja stopnia zawężenia LVOT. Obecnie nie zaleca się już wykonywania próby czasowej stymulacji u chorych z HOCM w celu oceny stopnia redukcji gradientu w LVOT, gdyż wykazano, że uzyskiwane tu wyniki nie zawsze wiążą się z obniżeniem gradientu w obserwacji odległej [6]. U opisywanej chorej zawężenie LVOT uległo stopniowemu zmniejszeniu i to nie tylko w czasie spoczynku, ale także po wysiłku (z 70 do 30 mm Hg po 2 latach).

Ponadto w omawianym przypadku (w czasie 3-letniej obserwacji) u pacjentki stwierdzono znamienne poprawę funkcji rozkurczowej lewej komory, którą oceniano w badaniu echokardiograficznym na podstawie napływu mitralnego i napływu z żył płucnych. Przed wszczęciem stymulatora stwierdzono „pseudonormalny” typ napływu mitralnego, a na poziomie żył płucnych — falę skurczową o niższej prędkości maksymalnej niż prędkość fali rozkurczowej oraz dłuższy czas trwania fali przedsionkowej na poziomie żył płucnych niż na poziomie zastawki mitralnej. Po 1,5 roku napływ mitralny wykazywał profil charakterystyczny dla zwolnionej relaksacji, natomiast po 2,5 roku zarejestrowano prawidłowy napływ mitralny, z falą skurczową o wyższej prędkości maksymalnej niż prędkość fali rozkurczowej na poziomie żył płucnych oraz z jedna-

kowym czasem trwania fali przedsionkowej na poziomie żył płucnych i zastawki mitralnej. Zmiany w profilu napływu mitralnego i napływu z żył płucnych świadczą o stopniowej poprawie funkcji rozkurczowej lewej komory, którą uzyskano dzięki przeprowadzeniu ablacji łącza p-k i zastosowaniu stymulacji dwujamowej z optymalnym hemodynamicznie AVD. W swoim ostatnim doniesieniu Tascón i wsp. [7] potwierdzają korzystny wpływ stymulacji DDD u chorych z HOCM na funkcję rozkurczową lewej komory ocenianą w sposób inwazyjny.

Wyniki dotychczasowych badań dotyczących wpływu stymulacji dwujamowej na grubość lewej komory nie są jednoznaczne [6, 8]. Fananapazir i wsp. [8] opisali chorych, u których pod wpływem stymulacji typu DDD nastąpiło zmniejszenie grubości przegrody międzykomorowej nawet o ponad 1 cm. W omawianym przypadku u chorej w czasie 3-letniej obserwacji nie stwierdzono zmian grubości lewej komory ani wielkości jam serca. Nie oznacza to jednak niekorzystnego wpływu stymulacji, gdyż w kardiomiopatii przerostowej zmniejszenie grubości lewej komory może wskazywać na przejście tej choroby w bardzo niekorzystną rokowniczo fazę końcową — rozstrzeń serca.

W opisywanym przypadku zastosowane leczenie przyniosło znamienne poprawę kliniczną. Ustały utraty przytomności i stany przedomdleniowe, istotnie zwiększyła się tolerancja wysiłku fizycznego oraz wydolność serca. Towarzyszy temu znamienne poprawa samopoczucia. Sporadycznie występują kołatania serca, które należy wiązać prawdopodobnie z napadowymi tachyarytmiami nadkomorowymi, gdyż w żadnym z wielokrotnie powtarzanych badań EKG (w tym również metodą Holtera) nie zarejestrowano istotnych komorowych zaburzeń rytmu serca — z tego powodu chorej nie zakwalifikowano do wszczęcia kardiowertera-defibrylatora serca. Dotychczas brakuje doniesień na temat wpływu stymulacji dwujamowej u chorych z HOCM na występowanie zaburzeń rytmu serca.

Wnioski

Dwujamowa stymulacja serca okazała się skuteczną metodą leczenia pacjentki z HOCM, zapewniającą znamienne poprawę hemodynamiczną i kliniczną. Jednak efekt ten uzyskano dopiero po wykonaniu ablacji łącza p-k oraz po indywidualnym zaprogramowaniu parametrów stymulatora serca. Badanie echokardiograficzne z oceną napływu mitralnego okazało się bardzo przydatne dla ustalenia najkorzystniejszego pod względem hemodynamicznym opóźnienia p-k w stymulatorze DDD.

Streszczenie

Stymulacja DDD w kardiomiopatii przerostowej zawężającej

Przedstawiono historię choroby pacjentki z kardiomiopatią przerostową zawężającą leczoną za pomocą stymulacji dwujamowej serca. Zastosowane leczenie (w około 3-letniej obserwacji) przyniosło subiektywną poprawę samopoczucia, wzrost tolerancji wysiłku fizycznego, istotne obniżenie spoczynkowego i dynamicznego stopnia zawężenia lewej komory oraz poprawę jej funkcji rozkurczowej. Znamienną poprawę kliniczną i hemodynamiczną uzyskano dopiero po wykonaniu ablacji łącza przedsionkowo-komorowego (p-k), która umożliwiła zaprogramowanie najodpowiedniejszych parametrów stymulatora serca. W celu określenia najbardziej korzystnego pod względem hemodynamicznym opóźnienia p-k wykorzystano badanie echokardiograficzne z oceną napływu mitralnego. (Folia Cardiol. 2000; 7: 247–252)

kardiomiopatia przerostowa zawężająca, stymulacja dwujamowa serca, ablacja RF łącza przedsionkowo-komorowego, opóźnienie przedsionkowo-komorowe, badanie dopplerowskie

Piśmiennictwo

1. Świętecka G., Bieganowska K., Kargul W., Kornacewicz-Jach Z., Kutarski A., Lewicka-Nowak E., Lubiński A., Musiał W., Piwowarska W., Prochaczek F., Sadowski Z., Trusz-Głuza M., Walczak F., Wojciechowski D. Standardy postępowania w elektroterapii serca. Folia Cardiol. 1999; 1 (supl. I): 1–14.
2. Gregoratos G., Cheitlin M.D., Conill A., Epstein A.E., Fellows C., Ferguson T.B. Jr, Freedman R.A., Hlatky M.A., Naccarelli G.V., Saksena S., Schlant R.C., Silka M.J., Ritchie J.L., Gibbons R.J., Cheitlin M.D., Eagle K.A., Gardner T.J., Lewis R.P., O'Rourke R.A., Ryan T.J., Garson A. Jr. ACC/AHA guidelines for implantation of cardiac pacemakers and antiarrhythmia devices: a report of the American College of Cardiology/American Heart Association Task Force on Practice Guidelines (Committee in Pacemaker Implantation). J. Am. Coll. Cardiol. 1998; 31: 1175–1209.
3. Jeanrenaud X., Schläpfer J., Fromer M., Aebischer N., Kappenberger L. Dual chamber pacing in hypertrophic obstructive cardiomyopathy: Beneficial effect of atrio-ventricular junction ablation for optimal left ventricular capture and filling. PACE 1997; 20: 293–300.
4. Gras D., de Place C., Le Breton H., Leclercq C., Pailard F., Mabo P., Daubert C. L'importance du synchronisme auriculo-ventriculaire dans la cardiomyopathie hypertrophique obstructive traitée par stimulation cardiaque. Arch. Mal. Coeur. 1995; 88: 215–213.
5. Gross J.N., Keltz T.N., Cooper J.A., Breitbart S., Furman S. Profound „pacemaker syndrome” in hypertrophic cardiomyopathy. Am. J. Cardiol. 1992; 70: 1507–1511.
6. Maron B.J., Nishimura R.A., McKenna W.J., Rakowski H., Josephson M.E., Kievall R.S. for the M-PATHY Study Investigators. Assessment of permanent dual-chamber pacing as a treatment for drug-refractory symptomatic patients with obstructive hypertrophic cardiomyopathy. A randomized, double-blind, crossover study (M-PATHY). Circulation 1999; 99: 2927–2933.
7. Tascon J.C., Albarran A., Hernandez F., Alonso M., Andreu J., Coma R., Rodriguez J., Gascuena R., Lazaro M., Hernandez P. Acute improvement in diastolic function with DDD pacing in hypertrophic obstructive cardiomyopathy. E. Heart J. 1999; 20: 205 (streszczenie).
8. Fananapazir L., Epstein N.D., Curiel R.V., Panza J.A., Tripodi D., McAreavey D. Long-term results of dual-chamber (DDD) pacing in obstructive hypertrophic cardiomyopathy. Evidence for progressive symptomatic and hemodynamic improvement and reduction of left ventricular hypertrophy. Circulation 1994; 90: 2731–2742.