

# Ablacja prądem o częstotliwości radiowej u pacjenta z zespołem preekscytacji i typową formą nawrotnego częstoskurczu węzłowego

Radosław Lenarczyk, Zbigniew Kalarus, Oskar Kowalski, Janusz Prokopczuk i Stanisław Pasyk

I Katedra i Kliniczny Oddział Kardiologii Śląskiej Akademii Medycznej,  
Śląskie Centrum Chorób Serca w Zabrze

## Radiofrequency-current ablation in the treatment of patient with ventricular preexcitation and common form of atrioventricular nodal reentrant tachycardia

*Atrioventricular nodal reentrant tachycardia (AVNRT) and atrioventricular reentrant tachycardia (AVRT) are responsible for hospitalization of 60% and 30% of patients with narrow-QRS tachycardia, respectively. Introduced in the 80s method of radiofrequency catheter ablation (RFCA) allowed for the causative treatment of both the arrhythmias with high efficacy and low complication rate. Only few publications present the problem of coexistence of AVNRT and AVRT in one patient. 34-year old woman, with recurrent, symptomatic narrow-QRS tachycardia and signs of preexcitation in ECG was admitted to the Clinic in order to undergo the electrophysiological study (EPS) and RFCA. During EPS ventricular preexcitation corresponding with the left lateral accessory pathway was found and AVRT induced. Using transeptal approach RFCA was performed, which led to destruction of the accessory pathway and disappearance of preexcitation. Control stimulation revealed dual physiology of atrioventricular node and common form of AVNRT. RFCA of slow pathway based on the anatomical method for localization of target-sites for RF application was performed, which resulted in slow-pathway destruction and noninducibility of any tachycardia in the control stimulation. According to information acquired from the patient 1 month past RFCA, she is free of arrhythmia despite withdrawal of antiarrhythmic all drugs. Based on the above-specified case-report we conclude that patients who present with both AVRT and AVNRT can be treated successfully with RFCA during one session. (Folia Cardiol. 2001; 8: 591–596)*

## preexcitation syndrome, atrioventricular reentrant tachycardia, RF current ablation

### Wstęp

Nawrotny częstoskurcz węzłowy (AVNRT, *atrioventricular nodal reentrant tachycardia*) u pacjentów z rozszczepieniem łącza przedsionkowo-komorowe-

go (AV, *atrioventricular*) i ortodromowy częstoskurcz nawrotny przedsionkowo-komorowy (AVRT, *atrioventricular reentrant tachycardia*) u pacjentów z obecnością drogi dodatkowego przewodzenia AV należą do grupy najczęstszych tachyarytmii „nadkomorowych”, będąc przyczyną hospitalizacji odpowiednio 60 i 30% pacjentów z częstoskurczami o wąskich zespołach komorowych [1, 2]. Większą część chorych z AVNRT i AVRT stanowią ludzie młodzi, bez współistniejących innych chorób układu krążenia. Powstała w latach 80. metoda ablacji prądem o częstotliwości radiowej

Adres do korespondencji: Dr med. Radosław Lenarczyk  
I Katedra i Oddział Kliniczny Kardiologii  
Śląskiej Akademii Medycznej, Śląskie Centrum Chorób Serca  
ul. Szpitalna 2, 41–800 Zabrze  
Nadesłano: 9.06.2001 r. Przyjęto do druku: 7.08.2001 r.

(RFCA, *radiofrequency catheter ablation*) stworzyła możliwość przyczynowego leczenia pacjentów dotkniętych częstoskurczami nawrotnymi, poprzez zniszczenie drogi dodatkowego przewodzenia oraz modyfikację łącza AV. Wiele doniesień w piśmiennictwie wskazuje na wysoką skuteczność i niski odsetek powikłań zabiegów RFCA w leczeniu obu typów częstoskurczu [3–11]. Niewiele publikacji natomiast porusza problem współistnienia obu typów częstoskurczów u jednego pacjenta [12–14].

### Opis przypadku

Trzydziestoczteroletnią pacjentkę (B.Z.) przyjęto do kliniki w styczniu 2001 roku, w celu diagnostyki elektrofizjologicznej i leczenia nawracających, objawowych, opornych na farmakoterapię częstoskurczów z wąskimi zespołami komorowymi. W wywiadzie chora zgłaszała napadowe kołatania serca, występujące od 20. rż., trwające od kilkunastu minut do kilku godzin. Napady często wywoływał stres emocjonalny, sporadycznie wysiłek. Epizody ustępowały samoistnie bądź pod wpływem wykonywanych przez pacjentkę zabiegów wzmagających napięcie nerwu błędnego (manewr Valsalvy, odruch wymiotny), od około roku ich częstość wyraźnie się zwiększyła; częściej też, aby ją zakończyć, konieczna była interwencja lekarska (chorą hospitalizowano z tego powodu wielokrotnie). Poza uczuciem szybkiego bicia serca, od około roku epizody częstoskurczów wywoływały duszność i dyskomfort zlokalizowany zamostkowo o charakterze ucisku, a ostatni napad tachykardii spowodował utratę przytomności. Żaden ze stosowanych przez chorą od 5 lat leków (Atenolol, Metoprolol, Propafenon, Sotalol) nie spowodował istotnego ograniczenia częstości epizodów częstoskurczów. Pacjentka nie cierpiała na choroby współistniejące.

W badaniu przedmiotowym nie stwierdzono odchyżeń od stanu prawidłowego.

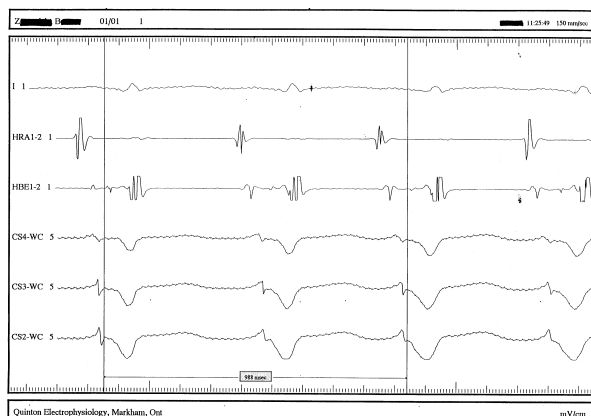
Wyniki rutynowych badań krwi zawierały się w granicach wartości prawidłowych, podobnie jak stężenie hormonów tarczycy w surowicy.

W spoczynkowym EKG stwierdzono rytm zatokowy, miarowy, o częstości 90/min, normogram, o czasie trwania PQ 0,1; QRS 0,14 i QT 0,38 s. Zespoły komorowe były zniekształcone przez zazębiecie na wstępującym ramieniu załamka R, dodatnie w odprowadzeniach II, III, aVF, V1–V4, ujemne w V5–V6 i położone w linii izoelektrycznej w I i AVL. Dostarczony przez pacjentkę zapis EKG wykonany podczas epizodu szybkiego bicia serca przedstawiał częstoskurcz z wąskimi zespołami QRS, o częstości 170/min, bez widocznych załamków P.

W badaniu echokardiograficznym stwierdzono: wymiary jam serca w normie, bez zaburzeń kurczliwości, ślad niedomykalności zastawki mitralnej, bez obecności płynu w worku osierdziowym.

Po poinformowaniu pacjentki o celowości, metodzie, skuteczności i możliwych powikłaniach zabiegu oraz po uzyskaniu pisemnej zgody na jego wykonanie, chorą poddano inwazyjnemu badaniu elektrofizjologicznemu (EPS, *electrophysiological study*). W znieczuleniu miejscowym, z dostępu przez żyły udowe prawą i lewą oraz żyłę szyjną wewnętrzną założono 4 elektrody diagnostyczne 6F, uzyskując zapisy dwubiegunowe z: uszka prawego przedsionka — HRA (*high right atrium*); okolicy pęczka Hisa — HBE (*His bundle electrogram*); prawej komory — RV (*right ventricle*); oraz zapisy jedno- i dwubiegunowe z zatoki wieńcowej — CS (*coronary sinus*)

W zapisach wewnątrzsercowych stwierdzono cechy spoczynkowej preekscytacji o lokalizacji drogi dodatkowego przewodzenia (AP, *accessory pathway*) przedsionkowo-komorowego lewostronnej bocznej (ryc. 1). W trakcie badania wykonywano stymulację programowaną przedsionków i komór według protokołów 8 + 1 i 8 + 2, z długością cyklu rytmu podstawowego równą 500 ms i stopniowo skraccanym czasem sprzężenia bodźca dodatkowego, oraz protokołu stymulacji ciągłej. Określony podczas stymulacji przedsionka okres efektywnej refrakcji AP w kierunku zstępującym wynosił 230 ms. W trakcie stymulacji programowanej wywołano ortodromowy nawrotny częstoskurcz AV o długości cyklu 352 ms (170/min) z najwcześniejszą wsteczną aktywacją przedsionka rejestrowaną przez dystalną elektrodę ułożoną w zatoce wieńcowej (ryc. 2). Z dostępu przez przegrodę międzyprzedsionkową, według opisanego wcześniej sposobu działania, wykonano RFCA ujścia przedsionkowego AP w trakcie ciągłej stymulacji komory, podczas którego zniszczono drogę dodatkową, uzyskując ustąpienie cech preekscytacji i niestymulowanie AVRT [15]. W trakcie stymulacji kontrolnej stwierdzono cechy rozszczepienia łącza AV i stymulowano typową formę nawrotnego częstoskurczu AV węzłowego o długości cyklu 346 ms (173/min) z najwcześniejszą wsteczną aktywacją przedsionka w zapisie elektrody ułożonej w okolicy pęczka Hisa (ryc. 3, 4). Obecność drugiej AP wykluczono przy użyciu bodźca dodatkowego stymulowanego w okresie refrakcji pęczka Hisa poprzez elektrodę umieszczoną w komorze. Stosując technikę „krok po kroku”, wykonano zabieg RFCA drogi o wolnym przewodzeniu w obrębie łącza AV, obserwując w trakcie aplikacji liczne pobudzenia węzłowe (ryc. 5). W stymulacji



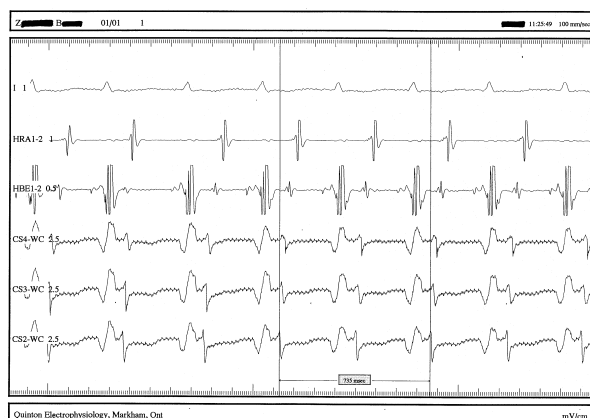
**Ryc. 1.** Pacjentka Z.B. Zapis w trakcie rytmu zatokowego. Cechy preekscytacji spoczynkowej odpowiadające lewostronnej bocznej lokalizacji drogi dodatkowego przewodzenia przedsionkowo-komorowego. Dystalna elektroda w zatoce wieńcowej rejestruje najwcześniejszą aktywację komory, która wyprzedza aktywację rejestrowaną w okolicy pęczka Hisa; I — zapis z elektrody rejestrującej kończynowe EKG; HRA — dwubiegunowy zapis z elektrody umieszczonej w uszku prawego przedsionka; HBE — dwubiegunowy zapis z elektrody ułożonej w okolicy pęczka Hisa; CS4, CS3, CS2 — jednobiegunowe zapisy z elektrody w zatoce wieńcowej (CS4 — pierścień w ujściu zatoki, CS2 — pierścień w dystalnym odcinku zatoki wieńcowej).

**Fig. 1.** Patient Z.B. Tracing during sinus rhythm exhibits signs of preexcitation with left-lateral localization of accessory pathway. The earliest activation of ventricle is recorded by the electrode in the coronary sinus and precedes ventricular depolarization recorded in His-bundle area; I — surface ECG limb lead; HRA — bipolar tracing from right atrium appendage; HBE — bipolar recording from electrode in His-bundle area; CS4, CS3, CS2 — unipolar tracings from electrode located in coronary sinus; CS4 — ring electrode located in the os of the coronary sinus, CS2 — distal ring electrode located in the coronary sinus.

kontrolnej nie stymulowano żadnego z częstoskurczów. Zabieg przebiegł bez powikłań. W 2. dobie po zabiegu pacjentkę wypisano do domu. Na podstawie informacji uzyskanej od chorej miesiąc po hospitalizacji wiadomo, że u pacjentki nie wystąpiły objawy, mimo iż nie przyjmuje ona leków antyarytmicznych.

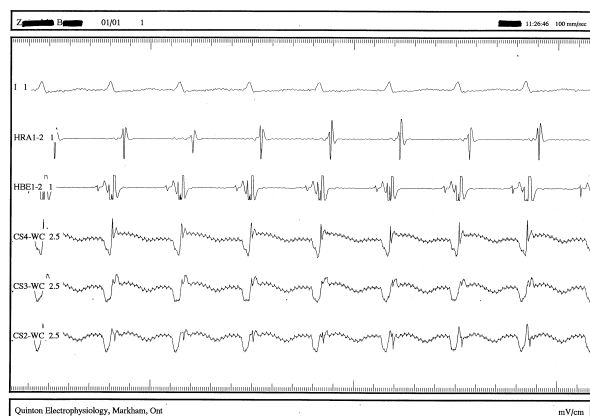
## Dyskusja

Występowanie cech rozszczepienia łączy AV udokumentowano u 84% pacjentów poddanych RFCA z powodu napadów AVRT w przebiegu zespołu preekscytacji, u których nie rejestrowano w trakcie badania AVNRT [8]. Być może zaskakują-



**Ryc. 2.** Pacjentka Z.B. Ortodromowy nawrotny częstoskurcz przedsionkowo-komorowy. Najwcześniejsza wsteczna aktywacja przedsionka jest rejestrowana w dystalnym odcinku zatoki wieńcowej, co wskazuje na lokalizację drogi dodatkowej lewostronnej bocznej. Objasnienia jak na ryc. 1.

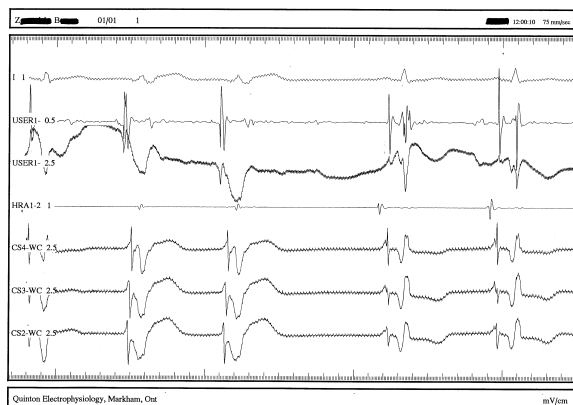**Fig. 2.** Patient Z.B. Orthodromic atrio-ventricular reentrant tachycardia. The earliest retrograde activation of the atrium is recorded in the distal part of coronary sinus, what suggests left-lateral localization of accessory pathway. Abbreviations as in Fig. 1.



**Ryc. 3.** Pacjentka Z.B. Typowa forma nawrotnego częstoskurczu przedsionkowo-komorowego węzłowego. Objasnienia jak na ryc.1.

**Fig. 3.** Patient Z.B. Common form of atrio-ventricular nodal reentrant tachycardia. Abbreviations as in Fig. 1.

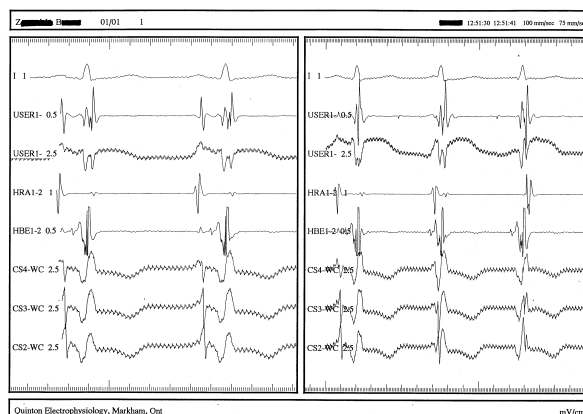
co wysoki odsetek pacjentów, u których stwierdzono podwójną fizjologię łączy, a którzy nie cierpieli na związane z nią arytmie, wynikał ze stłumienia wpływu układu autonomicznego poprzez zastosowaną w badaniach sedację i z „odblokowania” w ten sposób zamaskowanej drogi o wolnym przewodzeniu w obrębie węzła AV. Wywołuje to pytanie, czy obecność dwóch dróg, bądź — według nowszych badań — dwóch ujść przedsionkowo-węzłowych



**Ryc. 4.** Pacjentka Z.B. Zapis w trakcie aplikacji prądu RF o częstotliwości radiowej. Ustąpienie cech preekscytacji widoczne w czwartym pobudzeniu; USER 1–0,5 — dwubiegunowy zapis z elektrody ablacyjnej; USER 1–2,5 — jednobiegunowy zapis z elektrody ablacyjnej; pozostałe objaśnienia jak na ryc. 1.

**Fig. 4.** Patient Z.B. Tracing during application of RF-current. Disappearance of preexcitation in the fourth beat; USER 1–0.5 — bipolar recording from the ablation electrode; USER 1–2.5 — unipolar recording from the ablation electrode; other abbreviations as in Fig. 1.

o różnych właściwościach elektrofizjologicznych, nie jest wariantem normy występującym u znacznego odsetka populacji, który jedynie w przypadku istnienia ściśle określonej relacji szybkości przewodzenia i refrakcji obu dróg objawia się klinicznie pod postacią AVNRT [8]. U niewielkiej tylko części spośród chorych, u których współistnieją dwa potencjalne obwody fali nawrotnej (*reentry*), istnieją odpowiednie warunki elektrofizjologiczne do powstania obu typów arytmii. Dane z piśmiennictwa dowodzą, że jedynie u 7% chorych z zespołem preekscytacji stymuluje się w trakcie badania elektrofizjologicznego nawrotne częstoskurcze węzłowe [16]. Wobec potencjalnej różnorodności przebiegu aktywacji w obrębie dwóch obszarów *reentry*, w związku z możliwością występowania typowej oraz atypowej formy AVNRT oraz ewentualnością istnienia mnogich dróg dodatkowego przewodzenia AV, analiza EKG w trakcie częstoskurczów ma ograniczoną wartość w postawieniu diagnozy, chociaż obecność dwóch typów arytmii może sugerować występowanie tachykardii o różnych częstościach i relacjach odstępów P'Q–QP' (P' — wsteczny załamek P). Postawienie ostatecznej diagnozy możliwe jest jednak zazwyczaj dopiero podczas inwazyjnego badania elektrofizjologicznego połączonego z następnym zabiegiem RFCA, umożliwia-



**Ryc. 5.** Pacjentka Z.B. Lewy panel: Zapis z elektrody ablacyjnej uzyskany w miejscu skutecznej aplikacji podczas ablacji drogi o wolnym przewodzeniu. Stosunek amplitudy potencjału A (depolaryzacja przedsionka) do potencjału V (depolaryzacja komory) równy 0,5 w zapisie jednobiegunowym, zrównoważone potencjały A i V w zapisie dwubiegunowym z elektrody ablującej. Prawy panel: Zapis w trakcie aplikacji w obrębie drogi o wolnym przewodzeniu. Widoczne dwa pobudzenia węzłowe z zachowanym wstecznym przewodzeniem do przedsionka; USER 1–0,5 — dwubiegunowy zapis elektrody ablacyjnej; USER 1–2,5 — jednobiegunowy zapis elektrody ablacyjnej; pozostałe objaśnienia jak na ryc. 1.

**Fig. 5.** Patient Z.B. Left panel: Tracing from the ablation electrode located in the place of successful application during ablation of the slow-pathway. Unipolar recording from the ablation electrode shows A (atrial depolarization) to V (depolarization of the ventricle) ratio of 0.5 and equivalent amplitudes of A and V in bipolar recording. Right panel: Tracing during RF application within the slow-pathway. Two junctional ectopic beats with preserved retrograde conduction to the atrium are shown; USER 1–0.5 — bipolar tracing from the ablation electrode; USER 1–2.5 — unipolar recording from the ablation electrode; other abbreviations as in Fig. 1.

jącego przyczynowe leczenie chorych poprzez usunięcie substratów anatomicznych mnogich arytmii. Wydaje się, że chorych, u których podejrzewa się współistnienie różnych typów częstoskurczów, powinno się poddać inwazyjnemu badaniu elektrofizjologicznemu w celu ustalenia ich mechanizmu i następczej ablacji, z pominięciem prób leczenia farmakologicznego.

Na podstawie przedstawionego opisu przypadku autorzy stwierdzają, że chorych, u których współistnieją częstoskurcze uwarunkowane obecnością drogi dodatkowej i rozszczepienia węzła AV, można leczyć skutecznie za pomocą RFCA w czasie jednej sesji.

## Streszczenie

### Przeznaczeniowa ablacja u chorego z zespołem WPW i AVNRT

*Nawrotny częstoskurcz węzłowy (AVNRT, atrioventricular nodal reentrant tachycardia) i ortodromowy częstoskurcz nawrotny przedsionkowo-komorowy (AVRT, atrioventricular reentrant tachycardia) są przyczyną hospitalizacji pacjentów z częstoskurczami o wąskich zespołach komorowych odpowiednio w 60 i 30%. Powstała w latach 80. metoda ablacji prądem o częstotliwości radiowej (RFCA, radiofrequency current ablation) umożliwia przyczynowe leczenie obu typów częstoskurczu z wysoką skutecznością i niskim odsetkiem powikłań. Niewiele publikacji porusza problem współistnienia obu typów częstoskurczów u jednego pacjenta. Do kliniki przyjęto 34-letnią pacjentkę (B.Z.) z nawracającymi częstoskurczami o wąskich zespołach QRS i cechami preekscytacji w EKG spoczynkowym, w celu diagnostyki elektrofizjologicznej (EPS, electrophysiological study) i RFCA. W trakcie EPS stwierdzono cechy w spoczynkowym elektrokardiogramie odpowiadające lewostronnej bocznej preekscytacji lokalizacji drogi dodatkowego przewodzenia przedsionkowo-komorowego (AV, atrioventricular) oraz wywoływano w sposób powtarzalny AVRT. Z dostępu przez nakłucie przegrody międzyprzedsionkowej zniszczono drogę dodatkową, uzyskując ustąpienie cech preekscytacji. Podczas stymulacji kontrolnej stwierdzono cechy rozszczepienia łącza AV i wywołano typową formę AVNRT. Postępując się metodą anatomiczną, wykonano RFCA, niszcząc drogę o wolnym przewodzeniu. Po zabiegu wywołanie jakiegokolwiek częstoskurczu stało się niemożliwe. Według informacji uzyskanej od chorej, miesiąc po zabiegu nie wystąpiła u niej arytmia pomimo niestosowania farmakoterapii. Na podstawie przedstawionego opisu przypadku autorzy stwierdzają, że chorych, u których współistnieją częstoskurcze uwarunkowane obecnością drogi dodatkowej i rozszczepienia węzła AV, można leczyć skutecznie za pomocą RFCA w czasie jednej sesji. (Folia Cardiol. 2001; 8: 591–596)*

**zespół preekscytacji, nawrotny częstoskurcz węzłowy, ablacja prądem o częstotliwości radiowej**

## Piśmiennictwo

1. Wu D., Denes P., Amat-y-Leon F., Dhingra R., Wyndham C.R., Bauernfeind R. i wsp. Clinical electrocardiographic and electrophysiological observations in patients with paroxysmal supraventricular tachycardia. *Am. J. Cardiol.* 1978; 41: 1045–1051.
2. Josephson M.E. Paroxysmal supraventricular tachycardia: An electrophysiologic approach. *Am. J. Cardiol.* 1978; 41: 1123–1126.
3. Jackman W.M., Beckman K.J., McClelland J.H., Wang X., Friday K.J., Roman C.A. i wsp. Treatment of supraventricular tachycardia due to atrioventricular nodal reentry by radiofrequency catheter ablation of slow-pathway conduction. *N. Eng. J. Med.* 1992; 327: 313–318.
4. Kay G.N., Epstein A.E., Dailey S.M., Plumb V.J. Selective radiofrequency ablation of the slow pathway for the treatment of atrioventricular nodal reentrant tachycardia: Evidence for involvement of perinodal myocardium within the reentrant circuit. *Circulation* 1992; 85: 1675–1688.
5. Haissaguerre M., Gaita F., Fischer B., Commenges D., Montserrat P., d'Ivernois C. i wsp. Elimination of atrioventricular nodal reentrant tachycardia using discrete slow potentials to guide application of radiofrequency energy. *Circulation* 1992; 85: 2162–2175.
6. Kay G.N., Epstein A.E., Dailey S.M., Plumb V.J. Role of radiofrequency ablation in the management of supraventricular arrhythmias: Experience in 760 consecutive patients. *J. Cardiovasc. Electrophysiol.* 1993; 4: 371–389.
7. Calkins H., Langberg J., Sousa J., el-Atassi R., Leon A., Kou W. i wsp. Radiofrequency catheter ablation of accessory atrioventricular connections in 250 patients: Abbreviated therapeutic approach to Wolff-Parkinson-White syndrome. *Circulation* 1992; 85: 1337–1346.
8. Otomo K., Wang Z., Lazzara R., Jackman W.M. Atrioventricular nodal reentrant tachycardia: electrophysiological characteristics of four forms and implications for the reentrant circuit. W: Zipes D.P., Jalife J. red.

Cardiac Electrophysiology. From Cell to Bedside. W.B. Saunders Company, Philadelphia 2000; 504–521.

9. Scheinman M.M. Patterns of catheter ablation practice in the United States: Results of the 1992 NASPE survey. *Pacing Clin. Electrophysiol.* 1994; 7: 873–875.
10. Jackman W.M., Wang X.Z., Friday K.J., Roman C.A., Moulton K.P., Beckman K.J. i wsp. Catheter ablation of accessory atrioventricular pathways (Wolff-Parkinson-White syndrome) by radiofrequency current. *N. Engl. J. Med.* 1991; 324: 1605–1611.
11. Calkins H., Sousa J., el-Atassi R., Rosenheck S., de Buitelir M., Kou W.H. i wsp. Diagnosis and cure of the Wolff-Parkinson-White syndrome or paroxysmal supraventricular tachycardia during a single electrophysiologic test. *N. Engl. J. Med.* 1991; 324: 1612–1618.
12. Rosen K.M., Bauernfeind R.A., Strasberg B., Duffy E. Electrocardiographic diagnosis of dual AV nodal pathways complicating the Wolff-Parkinson-White syndrome. *Chest* 1982; 81: 639–642.
13. Amat-y-Leon F., Wyndham C., Wu D., Denes P., Dhingra R.C., Rosen K.M. i wsp. Participation of fast and slow A-V nodal pathways in tachycardias complicating the Wolff-Parkinson-White syndrome. *Circulation* 1977; 55: 663–668.
14. Pritchett E.L., Prystowsky E.N., Benditt D.G., Gallagher J.J. "Dual atrioventricular nodal pathways" in patients with Wolff-Parkinson-White syndrome. *Br. Heart J.* 1980; 43: 7–13.
15. Kalarus Z., Krupa H., Kowalski O., Prokopczuk J., Pasyk S. Safety and efficacy of radiofrequency ablation of left-sided accessory pathways using transseptal approach. *Kardiol. Pol.* 2000; 53: 1–5.
16. Josephson M.E. *Clinical Cardiac Electrophysiology, Techniques and Interpretations.* Lea & Febiger, Philadelphia 1993; 181–274.