

Nietypowe zabiegi interwencyjne z zastosowaniem stentów wewnątrznaczyniowych w leczeniu dzieci z zespołem niedorozwoju lewego serca

Uncommon stenting procedures in hypoplastic left heart syndrome treatment in children

Tomasz Moszura¹, Anna Mazurek-Kula¹, Paweł Dryżek¹,
Jadwiga Moll¹, Jacek Moll² i Andrzej Sysa¹

¹Klinika Kardiologii Instytutu „Centrum Zdrowia Matki Polki” w Łodzi

²Klinika Kardiologii Instytutu „Centrum Zdrowia Matki Polki” w Łodzi

Abstract

Hypoplastic left heart syndrome (HLHS) is one of the most common and severe cardiac malformations. Although the results of modified Norwood procedure have improved recently — this multistage surgical treatment is difficult and despite of new modifications mortality still remains high. We present two cases of infants with HLHS with stent implantation as a bridge procedure before and during multistage surgical treatment.

First case was an infant with HLHS and sepsis caused by Klebsiella pneumoniae. Due to poor clinical condition the baby was not qualified to Norwood operation. Banding of the pulmonary arteries resulted in short term improvement of respiratory and circulatory condition. Patient required long time intensive care treatment and during this period the patency of the arterial duct was maintained by prostaglandin E1 (Prostin VR) infusion. It is commonly known that prolonged use of prostaglandin E1 results in serious side effects so we decided to maintain the arterial duct patency by stenting it. We discussed stenting of the arterial duct, banding of the pulmonary arteries and balloon atrial septal angioplasty as the bridge palliative procedure before Norwood operation for critically ill neonates.

The second case was an infant with HLHS after Norwood procedure with restrictive atrial communication and hypoplastic left pulmonary artery. Due to intensive cyanosis and hypoxia patient required left Blalock-Taussig anastomosis and creation of unrestrictive atrial communication. We present stent implantation into atrial septal defect as a new technique for creation a large and unrestrictive atrial communication. (Folia Cardiol. 2005; 12: 790–797)

hypoplastic left heart syndrome, arterial duct, stent, patent ductus arteriosus, restrictive atrial communication, congenital heart defects

Wstęp

Adres do korespondencji: Dr med. Tomasz Moszura
Klinika Kardiologii, Instytut CZMP w Łodzi
ul. Rzgowska 281/289, 93–338 Łódź
tel. (0 42) 271 21 84, faks (0 42) 271 14 78
e-mail: tmoszura@wp.pl
Nadesłano: 18.02.2005 r.

Przyjęto do druku: 28.07.2005 r.

Zespół niedorozwoju lewego serca (HLHS, *hypoplastic left heart syndrome*) pozostaje jednym z najtrudniejszych wyzwań kardiologii i kardiologii dziecięcej. Schorzenie to stanowi 7–8% wszystkich wrodzonych wad serca stwierdzanych

w ciągu pierwszego roku życia oraz jest najczęstszą przyczyną zgonów noworodków z wrodzonymi wadami serca.

Zespół niedorozwoju lewego serca polega na nieprawidłowym wykształceniu struktur lewego serca. W rezultacie zarówno krążenie płucne, jak i systemowe oraz wieńcowe są zaopatrywane przez komorę prawą [1]. Życie noworodka z HLHS jest uzależnione od utrzymania drożności przewodu tętniczego Botalla oraz drożności otworu owalnego (*foramen ovale*) lub ubytku w przegrodzie międzyprzedsionkowej (ASD, *atrial septal defect*) [2]. Utrzymanie odpowiedniego przepływu przez przewód tętniczy warunkuje wystarczający przepływ systemowy, przy czym przepływ przez łuk aorty aż do ujścia naczyń wieńcowych jest „wsteczny”. Odpowiedni przepływ jest zapewniony przez ciągły dożylny wlew prostaglandyny E1. Swobodny lewo-prawy przeciek przez ASD warunkuje wystarczające mieszanie się krwi utlenowanej z krwią żylną obwodową.

Leczenie operacyjne HLHS jest wieloetapowe i wiąże się z wysokim odsetkiem zgonów. Pierwszy etap — operację Norwooda — przeprowadza się w okresie noworodkowym; kolejny — dwukierunkowy zabieg Glenna — około 4–6 miesiąca życia, a ostatni — operację Fontana — w 2.–3. roku życia.

Warunkiem powodzenia operacji dwukierunkowej Glenna oraz operacji Fontana jest odpowiednio niski opór płucny.

Komunikacja międzyprzedsionkowa po operacji Norwooda jest jednym z elementów warunkujących ciśnienie płucne: restrykcyjny przepływ międzyprzedsionkowy prowadzi do wstecznego nadciśnienia płucnego i uniemożliwia wykonanie kolejnych etapów leczenia operacyjnego.

Jak już wspomniano, leczenie operacyjne HLHS jest wieloetapowe i obarczone bardzo wysokim ryzykiem. Możliwość zabiegów interwencyjnych jest więc w tych przypadkach szczególnie istotna i pozwala uniknąć konieczności dodatkowego zabiegu operacyjnego oraz umożliwia stabilizację stanu dziecka i wydłużenie okresów pomiędzy poszczególnymi etapami leczenia operacyjnego.

W niniejszej pracy przedstawiono dwa przypadki niemowląt z HLHS leczonych interwencyjnie z zastosowaniem stentu wewnątrznaczyniowego. W obu przypadkach terapia miała na celu stabilizację stanu dziecka przed planowanym kolejnym etapem operacyjnym.

Opisy przypadków

Przypadek 1

Trzydniowego noworodka płci męskiej z rozpoznaną prenatalnie złożoną wadą serca w postaci

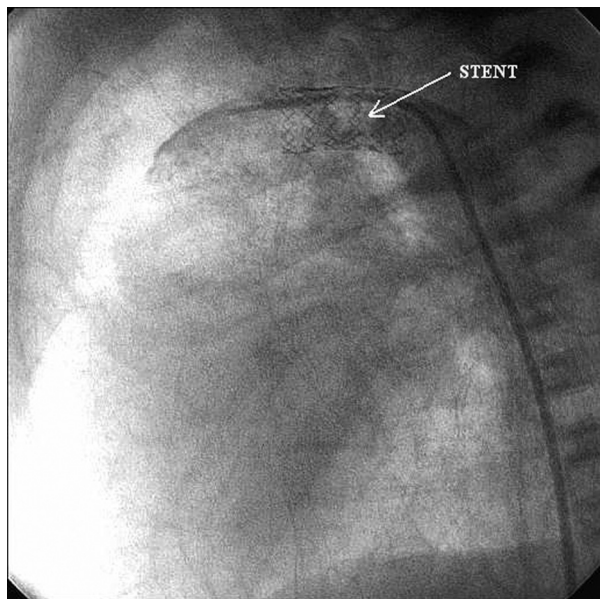
zespołu hipoplazji lewego serca przyjęto do kliniki w stanie ciężkim. Dziecko z ciąży i porodu pierwszego; urodzone siłami natury, o czasie (39 hbd), z masą ciała wynoszącą 3770 g i 7-punktową oceną według skali Apgar, wymagało zastosowania wentylacji zastępczej, stałego wlewu Prostinu VR w dawce 0,02 $\mu\text{g}/\text{kg mc.}/\text{min}$. Przy przyjęciu do kliniki stan dziecka był ciężki. Stwierdzono brak oddechu ssania, zmienne napięcie mięśniowe, sugerujące okołoporodowe uszkodzenie ośrodkowego układu nerwowego oraz hiperbilirubinemię: 11 mg/dl. W badaniu echokardiograficznym uwidocznił się typowy obraz anatomiczny zespołu niedorozwoju lewego serca z dobrą kurczliwością prawej komory, umiarkowaną niedomykalnością zastawki trójdziennej, szeroką komunikacją międzyprzedsionkową (10 mm) oraz szerokim przewodem tętniczym Botalla (8 mm). Zaobserwowano znacznego stopnia hipoplazję aorty wstępującej (średnica 2,7 mm) oraz szcawkowe zastawkę mitralną i lewą komorę. W kolejnych dobach uzyskano stopniową poprawę, pojawił się oddech ssania, ustąpiła hiperbilirubinemia, co pozwoliło na kwalifikację do operacji metodą Norwooda. Jednakże w kolejnych dobach stan dziecka ulegał stopniowemu pogorszeniu (narastała oliguria i niewydolność oddechowa), co wiązało się z oporną na farmakoterapię posoczną *Klebsiella pneumoniae*. W 3. tygodniu życia noworodek wymagał ponownie intubacji dotchawiczej z koniecznością prowadzenia oddechu wspomaganego i wlewu amin katecholowych. Biorąc po uwagę krytyczny stan dziecka, wykonano u niego zabieg paliatywny polegający na obustronnym przewężeniu gałęzi płucnych (21. doba życia), co pozwoliło na krótkotrwałą poprawę wydolności krążeniowo-oddechowej. W kontrolnym badaniu USG przezciemieniowym uwidocznił się cechy obustronnego krwawienia dokomorowego IV stopnia. Stwierdzono uogólnione obrzęki oraz zaburzenia koagulologiczne. W 5. tygodniu życia po dokładnym i szczegółowym przedstawieniu sytuacji rodzicom dziecka podjęto decyzję o implantacji techniki przezskórnej stentu do drożnego przewodu tętniczego Botalla (54. doba życia) i odstawieniu stałego wlewu Prostinu VR. Stan dziecka ulegał stopniowej stabilizacji. Tydzień po implantacji stentu zaobserwowano kolejne pogorszenie stanu małego pacjenta, z obecnością płynu w worku osierdziowym i jamach opłucnowych; echokardiograficznie stwierdzono restrykcję połączenia międzyprzedsionkowego. Wykonano w trybie pilnym późny zabieg atrioseptomii balonowej z użyciem cewnika Z 5 (63. doba życia), poszerzając połączenie międzyprzedsionkowe do 8 mm.

W kolejnych dobach nastąpiła stopniowa stabilizacja krążeniowa, powrót diurezy i zmniejszenie

parametrów wentylacji. Zredukowano wlew z amin katecholowych. Niestety, w kolejnych dobach pomimo wielokierunkowego leczenia stan dziecka uległ dalszemu pogorszeniu w wyniku postępującego uszkodzenia wielonarządowego; zaobserwowano ponownie dodatnie posiewy krwi. Ostatecznie dziecko zmarło w 78. dobie życia pomimo prawidłowego przepływu przez implantowany stent.

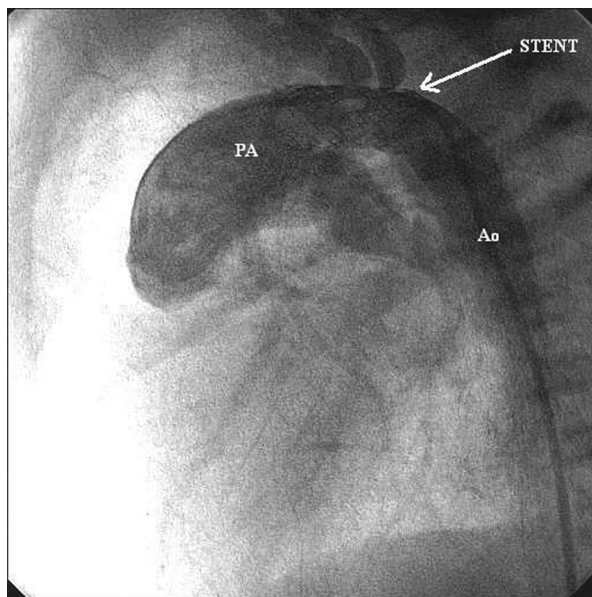
Metoda leczenia

W znieczuleniu ogólnym po chirurgicznym odsłonięciu lewej tętnicy udowej założono koszulkę wewnątrznaczyniową 6 F. Podano dożylnie 50 j./kg mc. heparyny. W projekcji bocznej wykonano angiografię z pnia płucnego. Dokładnie uwidoczniono szeroki (5,8 mm średnicy) przewód tętniczy Botalla (PDA, *patent ductus arteriosus*) o długości 15 mm. Techniką bezpośrednią (bez uprzedniej predylatacji) implantowano stent wewnątrznaczyniowy Genesis 8,4 × 17 mm, rozprężając balon do 8 barów (ryc. 1). Po zabiegu na podstawie kontrolnej angiografii wykazano prawidłową pozycję stentu w obrębie PDA, równomierne i niezaburzone wypełnianie się kontrastem łuku aorty przez oczka stentu (ryc. 2). Przez kolejne 3 doby po zabiegu stosowano podskórnie heparynę drobnocząsteczkową (1 mg/kg mc). W kontrolnych badaniach echokardiograficznych stwierdzono prawidłowy przepływ przez stent.



Rycina 1. Przypadek 1: angiografia w projekcji bocznej, widoczny stent wewnątrznaczyniowy implantowany do przetrwałego przewodu tętniczego

Figure 1. Case 1: Intravascular stent implanted in patent ductus arteriosus — lateral angiographic view



Rycina 2. Przypadek 1: angiografia w projekcji bocznej, widoczny swobodny przepływ kontrastu przez stent implantowany do przetrwałego przewodu tętniczego; PA — tętnica płucna; Ao — aorta

Figure 2. Case 1: Patent ductus arteriosus stent with regular contrast medium flow — lateral angiographic view; PA — pulmonary artery

Dyskusja

W opisanym przypadku ze względu na współistniejącą posocznicę (*Klebsiella pneumoniae*) pacjent wymagał długotrwałego leczenia z zastosowaniem antybiotyków o szerokim spektrum, koniecznością stosowania wentylacji zastępczej oraz wlewów amin katecholowych, co warunkowało długotrwałą podaż Prostinu VR w celu utrzymania drożności przewodu tętniczego Botalla. Wobec licznych objawów ubocznych spowodowanych przedłużonym stosowaniem prostaglandyny E1 [3–5] podjęto decyzję o implantacji stentu wewnątrznaczyniowego w celu podtrzymania drożności PDA oraz obustronnego przewężenia gałęzi płucnych, by uniknąć konsekwencji zbyt dużego przepływu płucnego. Dzięki przeprowadzonej atrioseptostomii balonowej metodą Rashkinda zapewniono swobodną komunikację międzyprzedsionkową.

Z chwilą zapoczątkowania przez Baileya i wsp. [6] w 1985 r. transplantacji serca u noworodków i niemowląt z HLHS zaistniała potrzeba utrzymania drożności PDA przez dłuższy czas — do momentu znalezienia odpowiedniego dawcy. Pojawiły się liczne doniesienia na temat ubocznych objawów długotrwałego podawania prostaglandyny E1 (gorączka, krwawienia do ośrodkowego układu nerwowego, bie-

gunka, nadmierny rozrost warstwy korowej kości długich, a przede wszystkim nieodwracalne zmiany w naczyniach płucnych) [2–5, 7]. W ten sposób powstała idea alternatywnej metody utrzymania drożności przewodu tętniczego Botalla. Pierwsze prace dotyczące implantacji stentu do PDA oparte na modelach zwierzęcych powstały na początku lat 90. [8–10].

Zabieg implantacji stentu do PDA u dzieci z HLHS oczekujących na transplantację serca po raz pierwszy opisali Ruiz i wsp. w 1993 r. [11]. Później zabieg implantacji stentu do przewodu tętniczego z wykonanym następnie przewężeniem gałęzi płucnych oraz atrioseptostomią balonową stał się często przeprowadzaną procedurą u dzieci z HLHS oczekujących na przeszczep serca [12]. W 2002 r. ukazała się praca Akintuerk i wsp. [13], w której zaprezentowano następujący schemat postępowania z noworodkiem z HLHS — implantacja stentu do przewodu tętniczego z jednoczesną atrioseptostomią balonową, wykonanie przewężenia obu gałęzi płucnych w ciągu 1–3 dni po zabiegu interwencyjnym, następnie po 3–6 miesiącach rekonstrukcja łuku aorty z jednoczesnym wykonaniem zespolenia Glenna. Przedstawione wyniki są zachęcające, a protokół leczenia operacyjnego HLHS pozwala na zredukowanie jednego etapu terapii wymagającego zastosowania krążenia pozaustrojowego. Obecnie zabieg implantacji stentu do PDA można wykonywać śródoperacyjnie, jednocześnie z przewężeniem obustronnym gałęzi płucnych [14].

W opisanym przypadku implantacji stentu dokonano z dostępu przez tętnicę udową, dobierając wielkość stentu do średnicy i długości przewodu tętniczego [13]. Ze względu na przebyte krwawienie do ośrodkowego układu nerwowego zmniejszono zalecany przez większość autorów wlew heparyny ze 100 j./kg mc. do 50 j./kg mc. Wdrożone postępowanie miało na celu stabilizację stanu ogólnego skrajnie chorego niemowlęcia, aż do momentu możliwości wykonania pierwszego etapu operacji Norwooda.

Przypadek 2

Sześciomiesięczne niemowlę z wrodzoną wadą serca w postaci zespołu niedorozwoju lewego serca po operacji metodą Norwooda wykonanej w 13. dobie życia przyjęto do Kliniki Kardiologii w celu kwalifikacji do kolejnego etapu leczenia operacyjnego. Na podstawie wywiadu ustalono, że dziecko pochodziło z ciąży i porodu pierwszego, zostało urodzone siłami natury, o czasie — w 41. tygodniu ciąży, z masą ciała wynoszącą 4 kg; z 10-punktową oceną według skali Apgar. Zespół niedorozwoju lewego serca rozpoznano w 2. dobie

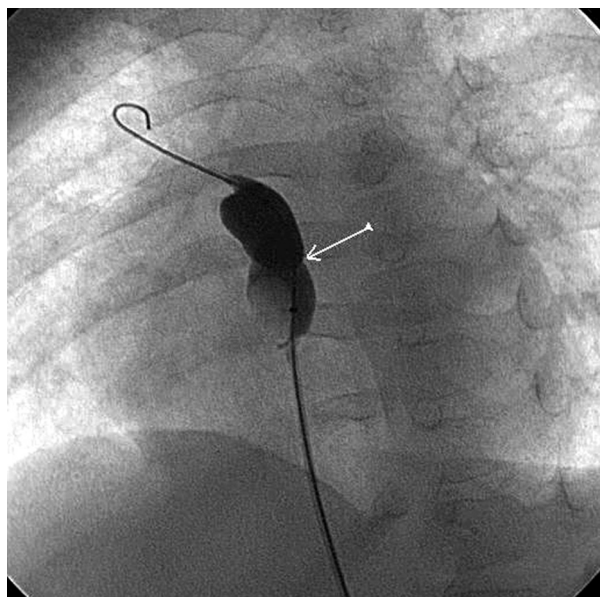
życia, zastosowano stały wlew Prostinu VR w dawce 0,025 $\mu\text{g}/\text{kg}/\text{min}$.

W 14. dobie życia przeprowadzono zmodyfikowaną operację Norwooda z wytworzeniem zespolenia pomiędzy prawą komorą a tętnicami płucnymi o średnicy 5 mm. Dziecko wypisano do domu w stanie ogólnym dość dobrym.

W wieku 6 miesięcy dziecko ponownie przyjęto do Kliniki Kardiologii w celu kwalifikacji do kolejnego etapu leczenia operacyjnego. Stan ogólny dziecka był średni. Stwierdzono niskie, ok. 60-procentowe poziomy saturacji krwi oraz nasiloną sinicę centralną. W badaniu echokardiograficznym uwidoczono struktury serca odpowiadające rozpoznaniu HLHS z prawidłową kurczliwością prawej komory, niewielką falą zwrotną na zastawce trójdzielnej, drożnym zespoleniem komorowo-płucnym oraz małym ASD z cechami restrykcji przepływu. W czasie cewnikowania serca stwierdzono krytyczne zwężenie lewej tętnicy płucnej w miejscu bifurkacji oraz potwierdzono restrykcyjne połączenie międzyprzedsionkowe z gradientem ciśnień pomiędzy lewym i prawym przedsionkiem, wynoszącym 10 mm Hg. Na podstawie pełnego obrazu klinicznego dziecko zakwalifikowano do zabiegu lewostronnego zespolenia systemowo-płucnego typu Blalock-Taussig. Miesiąc później wykonano zabieg implantacji stentu do ASD, uzyskując zmniejszenie gradientu pomiędzy lewym i prawym przedsionkiem z 10 mm Hg do 1 mm Hg oraz wzrost saturacji do 80%. W kontrolnym badaniu echokardiograficznym uwidoczono swobodny lewo-prawy przepływ przez poszerzony stentem ubytek międzyprzedsionkowy. Obecnie stan dziecka jest dobry, sinica niewielkiego stopnia, saturacja wynosi ok. 80%. Na najbliższe miesiące zaplanowano przeprowadzenie kompleksowych badań kardiologicznych oraz ponowną kwalifikację do operacji dwukierunkowej metodą Glenna.

Metoda leczenia

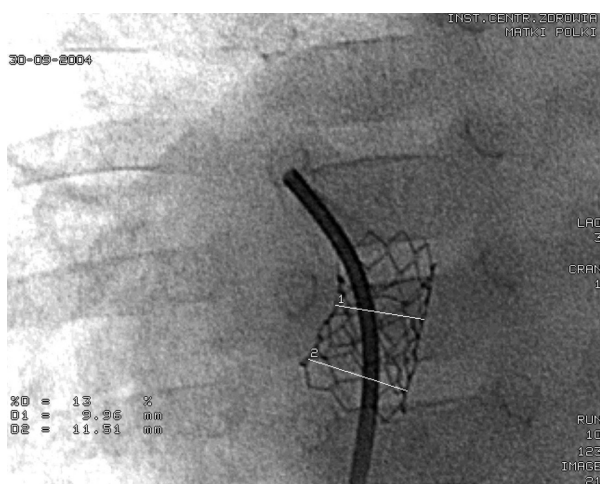
W znieczuleniu ogólnym z nakłucia prawej żyły udowej założono koszulkę wewnątrznacyniową 7 F i podano dożylnie 50 j./kg mc. heparyny. Po intubacji pacjentowi założono sondę echokardiograficzną przezprzełykową (Mini TEE Philips) w celu monitorowania zabiegu. Cewnik wieloczynnościowy 4 F wprowadzono przez restrykcyjne połączenie międzyprzedsionkowe do lewego przedsionka. Dokonano kaniulacji wstecznej żył płucnych, pozostawiono przewodnik 0,025 J w prawym żyłach płucnych. Następnie założono cewnik balonowy TYSHAK 12 \times 20 mm, kalibrując średnicę ubytku pod niskim ciśnieniem (ryc. 3). Po wykonaniu pomiaru „stretch”



Rycina 3. Przypadek 2: angiografia w projekcji skośnej lewej — kalibracja średnicy ubytku międzyprzedsionkowego cewnikiem balonowym (strzałka wskazuje przewężenie balonu w miejscu przegrody międzyprzedsionkowej)

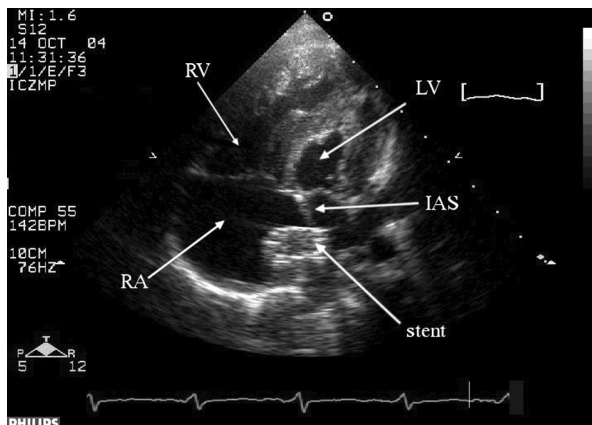
Figure 3. Case 2: Balloon calibration of the atrial septal defect diameter — left oblique angiographic view (arrow show the stretch diameter)

(pod kontrolą echokardiografii przezprzelykowej i skopii rentgenowskiej) wprowadzono stent PALMAZ LARGE 10 × 18 mm, dokonując jego implantacji w miejsce ubytku międzyprzedsionkowego (ryc. 4, 5). W końcowym etapie leczenia prze-



Rycina 4. Przypadek 2: obraz angiograficzny stentu implantowanego do ubytku międzyprzedsionkowego

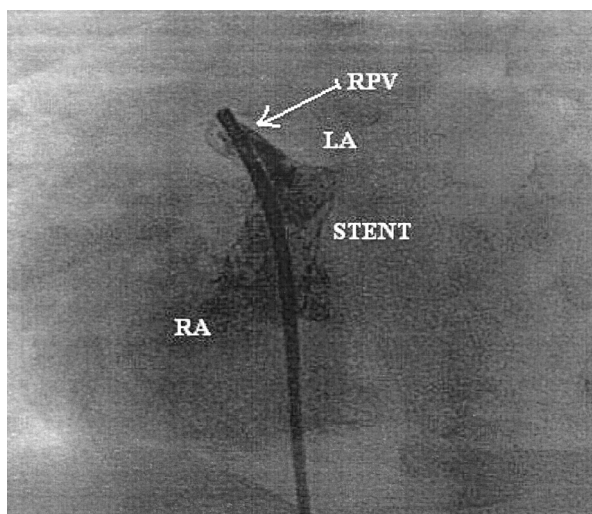
Figure 4. Case 2: Angiographic view of the stent implanted in the atrial septal defect



Rycina 5. Przypadek 2: obraz echokardiograficzny przezklatkowy implantowanego stentu w projekcji czterojamowej; RA — prawy przedsionek; LA — lewy przedsionek; RV — prawa komora; LV — lewa komora; IAS — przegroda międzyprzedsionkowa

Figure 5. Case 2: Transthoracic echocardiographic four chamber view of the implanted stent; RA — right atrium; LA — left atrium; RV — right ventricle; LV — left ventricle; IAS — intraatrial septum

prowadzono doprężenie końcówek stentu cewnikiem balonowym TYSHAK 12 × 20 mm pod ciśnieniem 4 barów. Po zabiegu wykonano kontrolną angiografię z lewego przedsionka i żył płucnych (ryc. 6)



Rycina 6. Przypadek 2: angiografia z żyły płucnej górnej prawej z widocznym przepływem kontrastu przez implantowany stent; RA — prawy przedsionek; LA — lewy przedsionek; RPA — prawa żyła płucna

Figure 6. Right pulmonary vein angiography with contrast medium flow trough the implanted stent; RA — right atrium; LA — left atrium; RPA — right pulmonary artery

oraz ciągle zapis pomiaru ciśnienia przy wycofywaniu cewnika z lewego do prawego przedsionka. Przez 3 doby po zabiegu stosowano heparynę drobnocząsteczkową (Clexane) w dawce 1 mg/kg mc. i kwas acetylosalicylowy (Acesan) — 2 mg/kg przez 6 miesięcy.

Dyskusja

Restrykcyjne połączenie międzyprzedsionkowe u pacjentów z HLHS w istotny sposób determinuje negatywny wynik leczenia operacyjnego. U chorych po I etapie leczenia metodą Norwooda swobodny przepływ międzyprzedsionkowy pośrednio wpływa na prawidłową wielkość ciśnienia w naczyniach płucnych i jest jednym z elementów decydujących o powodzeniu zabiegu dwukierunkowego Glenna.

W opisanym przypadku jako zabieg dekompresji lewego przedsionka zastosowano implantację stentu wewnątrznaczyniowego do ubytku w przegrodzie międzyprzedsionkowej. W piśmiennictwie rezultaty tej nowatorskiej metody opisuje się jako dobre, zapewniające długotrwały swobodny przepływ międzyprzedsionkowy [15–18]. Technika zabiegu była zgodna z opisem przedstawionym przez Gewilliga i wsp. [15], chociaż ze względu na małe wymiary lewego przedsionka i wynikające stąd trudności techniczne przy stabilizacji przewodnika w lewych żyłach płucnych użyto dłuższego stentu (Palmas Genesis 10 × 19 mm), fabrycznie montowanego na cewniku balonowym. Podobnie jak w opisach przedstawionych w piśmiennictwie, zastosowano doprężenie końcowe stentu do średnicy 12 mm. Pomimo dobrych rezultatów zabieg implantacji stentu typu *diablo* opisany przez Stumpera i wsp. [17] nie mógł być przeprowadzony ze względu na konieczność użycia dużej (11–14 F) koszulki wewnątrznaczyniowej.

Z uwagi na opisywaną w piśmiennictwie [16] istotną liczbę powikłań, w tym zgonów, u pacjentów poddanych atrioseptomii z wykorzystaniem ostrza Parka nie zastosowano tej techniki u pacjenta w wieku niemowlęcym.

Streszczenie

Zespół hipoplazji lewego serca jest jedną z najczęstszych wad wrodzonych serca, nadal stanowiącą trudny problem terapeutyczny. Pomimo znacznej poprawy wyników leczenia metodą Norwooda i wprowadzenia nowych modyfikacji tej metody całkowita śmiertelność jest wciąż wysoka. W niniejszej pracy przedstawiono dwa przypadki niemowląt z zespołem hipoplazji lewego serca, którym implantowano interwencyjnie stent wewnątrznaczyniowy w ramach leczenia wspomagającego zabieg kardiochirurgiczny.

Inną techniką stosowaną w nieoperacyjnym poszerzaniu połączenia międzyprzedsionkowego jest zabieg statycznej balonoplastyki. Uważa się ją za metodę skuteczną i bezpieczną [19–21], jednak jej nieskuteczność w części przypadków dotyczy głównie grupy dzieci wymagających dekompresji lewego przedsionka [16, 20]. Ponadto końcowy efekt zabiegu, zwłaszcza szerokość otrzymanego połączenia, jest w przypadku tej techniki trudny do obiektywnego przewidzenia [21, 22]. Podobne są również doświadczenia własne autorów — u 3 pacjentów, u których wykonano zabieg balonoplastyki statycznej przegrody międzyprzedsionkowej doszło w krótkim okresie do nawrotu restrykcji wymagającej leczenia operacyjnego.

Podsumowując, można stwierdzić, że zabieg przeszłokrojnej implantacji stentu do ubytku w przegrodzie międzyprzedsionkowej u chorego z zespołem hipoplazji lewego serca po zabiegu Norwooda może przyczynić się do trwałej dekompresji lewego przedsionka, zapewniając stabilizację pacjenta do czasu kolejnego etapu leczenia operacyjnego.

Wnioski

Zaprezentowane w niniejszej pracy interwencyjne zabiegi kardiologiczne z zastosowaniem stentu naczyniowego w leczeniu dzieci z HLHS pozwalają na stabilizację stanu pacjenta przed planowanymi procedurami kardiochirurgicznymi oraz wiążą się z nadzieją na zmniejszenie liczby zabiegów operacyjnych w tej szczególnej grupie pacjentów.

Leczenie interwencyjne przeprowadzono po szczegółowym poinformowaniu rodziców dzieci i Komisji Etyki Instytutu „Centrum Zdrowia Matki Polki” w Łodzi.

Podziękowania

Autorzy składają podziękowania pani dr hab. med. Grażynie Brzezińskiej-Rajszyś — kierownikowi Pracowni Cewnikowania Serca i Angiokardiografii Instytutu „Centrum Zdrowia Dziecka” w Warszawie — za pomoc przy wyborze stentu do implantacji do przetrwałego przewodu tętniczego.

Pierwszy przypadek dotyczy niemowlęcia z zespołem hipoplazji lewego serca i posocznicą Klebsiella pneumoniae, które z powodu ciężkości stanu klinicznego nie zostało zakwalifikowane do leczenia metodą Norwooda. U dziecka wykonano operacyjnie obustronne przewężenie tętnic płucnych, które poprawiło wydolność krążeniową i oddechową. Konieczność długotrwałego utrzymania drożności przewodu tętniczego poprzez stałą podaż prostaglandyny E1 (Prostin VR) i związane z tym działania niepożądane wpłynęły na podjęcie decyzji o implantacji stentu wewnątrznaczyniowego do przewodu tętniczego Botalla. Przedstawiono poglądy dotyczące przewężenia gałęzi płucnych, stentowania przewodu tętniczego i statycznej atrioseptomii balonowej jako metody wspomagającej leczenie operacyjne krytycznie chorych dzieci z zespołem hipoplazji lewego serca.

Drugi przypadek stanowi pacjent z zespołem hipoplazji lewego serca po operacji metodą Norwooda z restrykcyjnym połączeniem międzyprzedsionkowym i hipoplazją lewej tętnicy płucnej. Z powodu nasilonej sinicy centralnej niemowlę wymagało zabiegu lewostronnego zespolenia systemowo-płucnego w trybie pilnym oraz zapewnienia swobodnej komunikacji międzyprzedsionkowej. Przedstawiono zabieg implantacji stentu do ubytku międzyprzedsionkowego jako nową technikę pozwalającą na czasowe zapewnienie szerokiego, nierestrykcyjnego połączenia międzyprzedsionkowego. (Folia Cardiol. 2005; 12: 790–797)

zespół hipoplazji lewego serca, przewód tętniczy, stent, restrykcyjne połączenie międzyprzedsionkowe, wady wrodzone serca

Piśmiennictwo

1. Bailey L.L., Gundry S.R. Hypoplastic left heart syndrome. *Pediatr. Clin. North. Am.* 1990; 37: 137–150.
2. Yabek S.M., Mann J.S. Prostaglandin E1 infusion in the hypoplastic left heart syndrome. *Chest* 1979; 76: 330–331.
3. Lewis A.B., Freed M.D., Heymann M.A., Roehl S.L., Kensey R.C. Side effects of therapy with prostaglandin E1 in infants with critical congenital heart disease. *Circulation* 1981; 64: 893–898.
4. Ringel R.E., Brenner J.I., Haney P.J., Burns J.E., Moulton A.L., Berman M.A. Prostaglandin-induced periostitis: a complication of long-term PGE1 infusion in an infant with congenital heart disease. *Radiology* 1982; 142: 657–658.
5. Heffelfinger S., Hawkins E.P., Nihill M., Langston C. Pulmonary vascular changes associated with prolonged prostaglandin E1 treatment. *Pediatr. Pathol.* 1987; 7: 65–73.
6. Bailey L.L., Nehlsen-Cannarella S.L., Doroshov R.W. i wsp. Cardiac allotransplantation in newborns as therapy for hypoplastic left heart syndrome. *N. Engl. J. Med.* 1986; 315: 949–951.
7. Issekutz A.C., Movat H.Z. The effect of vasodilator prostaglandins on polymorphonuclear leukocyte infiltration and vascular injury. *Am. J. Pathol.* 1982; 107: 300–309.
8. Rosenthal E., Qureshi S.A., Kakadekar A.P., Tabatabaie A.H., Baker E.J., Tynan M. Comparison of stent implantation and balloon dilation for maintenance of ductus arteriosus patency. *Am. J. Cardiol.* 1993; 71: 1373–1376.
9. Coe J.Y., Olley P.M. A novel method to maintain ductus arteriosus patency. *J. Am. Coll. Cardiol.* 1991; 18: 837–841.
10. Houde C., Zahn E.M., Benson L.N., Freedom R.M. Stent implantation to maintain ductus arteriosus patency in piglets. *Circulation* 1992; 86 (supl. I): 632.
11. Ruiz C.E., Gamra H., Zhang H.P., Garcia E.J., Boucek M.M. Stenting of the ductus arteriosus as a bridge to cardiac transplantation in infants with the hypoplastic left-heart syndrome. *N. Engl. J. Med.* 1993; 328: 1605–1608.
12. Gibbs J.L., Wren C., Watterson K.G., Hunter S., Hamilton J.R. Stenting of the arterial duct combined with banding of the pulmonary arteries and atrial septectomy or septostomy: a new approach to palliation for the hypoplastic left heart syndrome. *Br. Heart J.* 1993; 69: 551–555.
13. Akintuerk H., Michel-Behnke I., Valeske K. i wsp. Stenting of the arterial duct and banding of the pulmonary arteries: basis for combined Norwood stage I and II repair in hypoplastic left heart. *Circulation* 2002; 105: 1099–1103.
14. Skalski J., Kusa J., Baranowski J. i wsp. Banding gałęzi tętnicy płucnej z równoczesnym stentowaniem przewodu tętniczego — wstępny, hybrydowy etap leczenia paliatywnego w zespole niedorozwoju

- lewego serca. Doniesienie wstępne. *Kardiochirurgia i Torakochirurgia Polska* 2004; 1: 71–77.
15. Gewillig M., Boshoff D., Mertens L. Creation with a stent of unrestrictive lasting atrial communication. *Cardiol. Young* 2001; 12: 408–411.
 16. Atz A.M., Feinstein J.A., Jonas R.A., Perry S.B., Wessel D.L. Preoperative management of pulmonary venous hypertension in hypoplastic left heart syndrome with restrictive atrial septal defect. *Am. J. Cardiol.* 1999; 15; 83: 1224–1228.
 17. Stumper O., Gewillig M., Vettukattil J. i wsp. Modified technique of stent fenestration of the atrial septum. *Heart* 2003; 89: 1227–1230.
 18. Pedra C.A., Pihkala J., Benson L.N., Freedom R.M., Nykanen D. Stent implantation to create interatrial communications in patients with complex congenital heart disease. *Catheter. Cardiovasc. Interv.* 1999; 47: 310–313.
 19. Webber S.A., Culham J.A., Sandor G.C., Patterson M.W. Balloon dilatation of restrictive interatrial communications in congenital heart disease. *Br. Heart J.* 1991; 65: 346–348.
 20. Thanopoulos B.D., Georgakopoulos D., Tsaousis G.S. Percutaneous balloon dilatation of the atrial septum: immediate and midterm results. *Heart* 1996; 76: 502–506.
 21. Ayabakan C., Karagoz T., Celker A. Dilatation of intraatrial communication using a balloon angioplasty catheter. *Turk. J. Pediatr.* 2000; 42: 325–327.
 22. Rao P.S. Static balloon dilatation of the atrial septum. *Pediatr. Cardiol.* 1996; 17: 349–350.