

# Izolowana choroba pnia lewej tętnicy wieńcowej — przebieg kliniczny u 14 pacjentów

## Isolated left main coronary artery disease — clinical course in 14 patients

Ewa Gaszewska-Żurek<sup>1</sup>, Paweł Żurek<sup>2</sup>, Andrzej Ochała<sup>1</sup>, Bogna Gabrylewicz<sup>1</sup>,  
Kazimierz Widenka<sup>2</sup>, Stanisław Woś<sup>2</sup> i Michał Tendera<sup>1</sup>

<sup>1</sup>III Klinika Kardiologii Śląskiej Akademii Medycznej w Katowicach

<sup>2</sup>II Klinika Kardiologii Śląskiej Akademii Medycznej w Katowicach

### Abstract

*A group of 14 patients with a significant isolated stenosis of left main coronary artery diagnosed on coronary angiography was described. The main clinical presentation was severe angina, most patients had symptoms usually present in patients with coronary artery disease. Atypical course, including silent ischaemia, was also observed. None of noninvasive tests was diagnostic particularly for the left main coronary artery disease. In all patients treatment was implemented including novel methods — stent implantation and surgical left main coronary artery angioplasty. (Folia Cardiol. 2005; 12: 576–582)*

### left main, coronary artery disease

### Wstęp

Pień lewej tętnicy wieńcowej odchodzi od lewej zatoki Valsalvy; jego długość wynosi od kilku milimetrów do 4 cm, a szerokość 4–5 mm [1, 2]. Jest uznawany za najkrótszą, ale też najważniejszą tętnicę ustroju, ponieważ zaopatruje znaczną część lewej komory w krew [3]. Najczęstszą przyczyną zwężenia pnia lewej tętnicy wieńcowej jest blaszka miażdżycowa [4]. Istotne ( $\geq 50\%$ ) zwężenia pnia spotyka się w ok. 17% koronarografii [5] i zwykle towarzyszą mu zmiany w innych tętnicach wieńcowych [6]. Izolowane zwężenie, ograniczone jedynie

do samego pnia, jest rzadkie — występuje u 0,07–1% pacjentów poddawanych angiografii wieńcowej [7, 8]. W przypadkach izolowanych zwężeń pnia obserwuje się tendencję do lokalizacji tego zwężenia w ujściu tętnicy [7, 9, 10] oraz częste jego występowanie u osób płci żeńskiej [8, 11]. Objawy kliniczne nie wyróżniają izolowanego zwężenia pnia spośród innych postaci choroby wieńcowej. Zwykle występuje nasilona dławica [12], lecz przebieg może być również bezobjawowy [13, 14], a pierwszym objawem może być nagły zgon sercowy [15]. Istotna stenoza pnia lewej tętnicy wieńcowej wiąże się ze złym rokowaniem, a śmiertelność w ciągu 3 lat wynosi 50% w przypadku postępowania zachowawczego [16]. Zabiegowe metody leczenia obejmują operacje pomostowania naczyń wieńcowych (CABG, *coronary artery bypass grafting*), chirurgiczną plastykę zwężonego pnia oraz przezskórną angioplastykę wieńcową (PTCA, *percutaneous transluminal coronary angioplasty*) [17].

Celem pracy była ocena objawów klinicznych, wskazań do koronarografii, morfologii angiograficz-

Adres do korespondencji: Dr med. Ewa Gaszewska-Żurek

III Klinika Kardiologii Śl. AM

ul. Ziołowa 47, 40–635 Katowice

tel./faks (0 32) 252 39 30

e-mail: pawewazurek@poczta.onet.pl

Nadesłano: 8.09.2005 r.

Przyjęto do druku: 22.04.2005 r.

nej oraz sposobu leczenia w grupie 14 chorych, u których zdiagnozowano izolowaną istotną zmianę w pniu lewej tętnicy wieńcowej.

## Material i metody

Analiza rejestru koronarografii przeprowadzonych w klinice, w której pracują autorzy niniejszego opracowania, w latach 2001–2002 wykazała, że spośród 4679 zabiegów istotne izolowane zwężenie pnia lewej tętnicy wieńcowej występowało u 14 pacjentów (0,3%). Rozpoznawano je przy 50-procentowej lub większej stenozie obecnej w którymkolwiek segmencie pnia bez towarzyszących zmian w innych tętnicach. Pacjenci spełniający powyższe kryteria stanowili badaną grupę.

## Wyniki

Dane kliniczne charakteryzujące badaną grupę przedstawiono w tabeli 1. Badaniem objęto 3 kobiety i 11 mężczyzn w średnim wieku  $58 \pm 6$  lat. U wszystkich pacjentów występowały czynniki ryzyka choroby wieńcowej. Całkowite stężenie cholesterolu wynosiło 202–292 mg%, średnio  $237 \pm 26$  mg%. Wskaźnik masy ciała (BMI, *body mass index*) był podwyższony u wszystkich osób z wyjątkiem 3 chorych, a jego średnia wartość była równa  $27 \pm 3,6$ . Jeden pacjent chorował na cukrzycę i przyjmował insulinę. Siedmiu chorych paliło tytoń, w tym żadna z kobiet, 11 miało nadciśnienie tętnicze, 5 obciążony wywiad rodzinny. Poza 1 badanym (M.W.), wszy-

scy pacjenci byli obciążeni przynajmniej trzema czynnikami ryzyka.

Większość chorych poddano badaniu koronarograficznemu w związku z występowaniem bólów stenokardialnych. Objawy występujące u badanych osób przedstawiono w tabeli 2. Dławięc miało 12 pacjentów, w tym 4 w IV klasie CCS, 1 chorego przyjęto z objawami ostrego zawału ściany przednio-bocznej. Trzech pacjentów zakwalifikowano do III klasy CCS, a 5 — do II klasy CCS. Dławica występowała w okresie 2–24 miesięcy poprzedzających hospitalizację, średnio przez 6 miesięcy. Dwóch chorych nie miało bólów stenokardialnych. Koronarografię przeprowadzono u nich w związku z dodatnim wynikiem elektrokardiograficznej pró-

**Tabela 2.** Dolegliwości w grupie badanej

**Table 2.** Clinical symptoms in the study group

Bóle/klasa wg CCS	12 chorych/II–IV klasa śr. 2,5
Czas trwania (miesiące)	2–24, śr. 6
Zawał	1 — koniuszkowy (w wywiadzie) 1 — przednio-boczny (ostry)
Duszność/klasa wg NYHA	3 chorych/ /2 osoby — klasa IV 1 osoba — klasa I
Arytmia	1 chory — migotanie przedsionków
Omdlenie	1 chory

**Tabela 1.** Charakterystyka kliniczna badanej grupy

**Table 1.** Clinical characteristics of the study group

Pacjent	Wiek [lata]	Płeć	Wskaźnik masy ciała	Cukrzyca	Palenie tytoniu	Nadciśnienie tętnicze	Wywiad rodzinny	Stężenie cholesterolu
A.S.	55	M	28	+	+	–	+	233 mg/dl
K.L.	57	M	33	–	+	+	+	254 mg/dl
J.P.	52	M	22	–	+	+	–	212 mg/dl
A.S.	63	M	25	–	–	–	–	223 mg/dl
J.G.	63	F	27	–	–	+	–	288 mg/dl
E.O.	65	M	28	–	+	+	–	216 mg/dl
T.K.	49	F	19	–	–	+	–	292 mg/dl
S.M.	54	M	26	–	+	+	–	227 mg/dl
J.M.	53	M	27	–	+	+	+	229 mg/dl
M.K.	49	M	29	–	–	–	–	243 mg/dl
A.W.	69	M	27	–	–	+	+	243 mg/dl
M.K.	60	F	31	–	–	+	+	233 mg/dl
M.W.	67	M	24	–	–	+	–	202 mg/dl
B.K.	56	M	31	–	+	+	–	225 mg/dl

by wysiłkowej, natomiast powodem jej wykonania był przebyty zawał koniuszkowy przed 8 miesiącami oraz epizod omdlenia u 1 pacjenta, a także napadowe migotanie przedsionków u innego badanego. U 3 chorych oprócz bólów stenokardialnych występowały duszności: u 1 — obrzęk płuc przy przyjęciu do szpitala, 1 zakwalifikowano do IV klasy według NYHA, a 1 — do pierwszej.

W spoczynkowym badaniu EKG, wykonanym przy przyjęciu do szpitala, nie wykazano zmian u 4 chorych. U 1 pacjenta występował blok prawej odnogi pęczka Hisa (RBBB, *right bundle branch block*). U 7 chorych stwierdzono zmiany odcinka ST, w tym u 1 z towarzyszącymi nieprawidłowościami załamka T, u 1 pacjenta z ostrym zawałem współistniały uniesienia i obniżenia odcinka ST. U 2 chorych obserwowano jedynie zmiany załamka T. Wspólną cechą wszystkich zapisów EKG była dość niska częstość akcji serca — 42–60/min, średnio 52/min. Zmiany stwierdzone w badaniu elektrokardiograficznym przedstawiono w tabeli 3. U 4 pacjentów wykonano test wysiłkowy na bieżni ruchomej 1–6 tygodni przed koronarografią. Dwoch pacjentów zakwalifikowano do II klasy według CCS — spoczynkowy zapis EKG był u nich prawidłowy; powód wykonania testu u 2 pozostałych chorych opisano powyżej.

U 2 pierwszych pacjentów podczas testu wystąpił ból stenokardialny, u 2 pozostałych nie stwierdzono stenokardii. U wszystkich 4 obserwowano horyzontalne obniżenia odcinka ST w początkowych etapach próby wysiłkowej. Dane uzyskane podczas testu wysiłkowego przedstawiono w tabeli 4.

U wszystkich chorych wykonano badanie echokardiograficzne. Wymiary jam serca nie odbiegały od normy u żadnego z pacjentów. W 1 przypadku stwierdzono obniżoną frakcję wyrzutową lewej komory (40%), co mogło jednak być spowodowane obecnością zaburzeń przewodzenia śródkomorowego (RBBB). U 1 chorego obserwowano uogólnioną hipokinezę umiarkowanego stopnia z frakcją wyrzutową równą 50%, u 2 chorych stwierdzono odcinkowe zaburzenia kurczliwości — u pacjenta z blokiem RBBB oraz u chorego z ostrym zawałem. Nie stwierdzono istotnych niedomykalności mitralnych. Dane uzyskane w badaniu echokardiograficznym przedstawiono w tabeli 5.

Wskazania do diagnostyki inwazyjnej obejmowały:

- bóle stenokardialne ze zmianami niedokrwienymi w spoczynkowym zapisie EKG — 7 chorych (w tym u 1 z ostrym zawałem);
- bóle o nasileniu III lub IV klasy według CCS — 3 pacjentów;
- dodatni wynik testu wysiłkowego — 4 osoby.

**Tabela 3.** Zmiany elektrokardiograficzne w spoczynkowym EKG

**Table 3.** Resting electrocardiogram in the study group

Odprowadzenie	I	II	III	aVL	aVF	V2	V3	V4	V5	V6
Załamek T				(-) T						
						Płaski T				
Obniżenie ST (↓) [mm]	0,5			0,5						0,5
	1			1				2		
								2		
Obniżenie ST (↓) [mm] oraz zmiany załamka T							1			
							(-) T			1,5
Obniżenie ST (↓) oraz podwyższenie ST (↑) [mm]	↑ 1	↓ 2		↑ 1	↓ 2			↑ 2		

**Tabela 4.** Dane z testu wysiłkowego u 4 pacjentów

**Table 4.** Treadmill exercise test data

Czas trwania	Równoważnik metaboliczny	Ból	Obniżenie odcinka ST
4 min	6,8	Wystąpił	2 mm w V3–V6
6 min	7,4	Wystąpił	3 mm w V3–V6
5 min	7,4	Brak	3 mm w II, III, aVF; 2,5 mm w V4–V6
6 min	7,4	Brak	3 mm w II, III, aVF

**Tabela 5.** Wyniki badania echokardiograficznego**Table 5.** Echocardiographic examination results

Frakcja wyrzutowa (%)			EDD [mm]			ESD [mm]			Niedomykalność mitralna		Odcinkowe zaburzenia kurczliwości
Min.	Maks.	Śr. ±SD	Min.	Maks.	Śr. ±SD	Min.	Maks.	Śr. ±SD	Ślad	l°	
40	68	57 ± 7	44	57	50 ± 3	21	40	33 ± 7	2 osoby	4 osoby	1 pacjent — koniuszek — akineza, ściana boczna — hipokineza (zawał) 1 pacjent — ściana dolna i tylna — hipokineza (RBBB)

EDD (*end diastolic diameter*) — wymiar końcoworozkurczowy; ESD (*end systolic diameter*) — wymiar końcowoskurczowy; RBBB — (*right bundle branch block*) — blok prawej odnogi pęczka Hisa

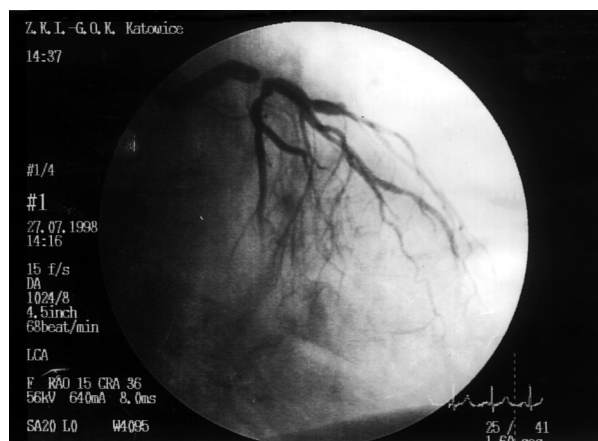
Koronarografia ujawniła 99-procentowe zwężenie pnia lewej tętnicy wieńcowej u 2 chorych, 95-procentowe — u 3, 90-procentowe — u 4 (w tym 1 pacjent z ostrym zawałem), 80-procentowe — u 1 i 60-procentowe — u 3. Zwężenia 99- i 95-procentowe (36% przypadków) były zlokalizowane w obrębie dystalnej części pnia (ryc. 1). U 7 osób (50%) zwężenie było zlokalizowane w ujściu pnia, u 2 chorych (14%) zwężona była środkowa i dystalna część pnia. Nie stwierdzono obecności zwężeń w pozostałych naczyniach obrazowanych w różnych projekcjach.

Dwunastu pacjentów leczono chirurgicznie, u 2 przeprowadzono PTCA z implantacją stentu. U 11 chorych wykonano CABG z wykorzystaniem tętnicy piersiowej wewnętrznej do pomostowania tętnicy międzykomorowej przedniej. Ponadto 6 chorym wszczepiono żyłne pomosty do tętnic skośnej i brzeżnej, a 5 pacjentom tylko do tętnicy brzeżnej. Wszystkich operowanych wypisano ze szpitala. U 1

chorego wykonano chirurgiczną plastykę pnia. Wszystkie operacje przeprowadzono w trybie pilnym. Za pomocą PTCA leczono 2 pacjentów (1 — z ostrym zawałem; 1 — z niestabilną dławicą piersiową). Oba zabiegi wykonano bezpośrednio po koronarografii i uzupełniono implantacją stentu oraz podaniem abiciximabu. U 1 chorego zabieg był powikłany powstaniem krwiaka w okolicy nakłucia tętnicy udowej; nie zmniejszyło się stężenie hemoglobiny. U chorego przyjętego z ostrym zawałem maksymalne stężenie kinazy kreatynowej MB (CK-MB, *creatine kinase MB*) wyniosło 236 j./l, a normalizacja nastąpiła po 3 dobach od zabiegu.

## Dyskusja

W dotychczasowych doniesieniach izolowaną chorobę pnia lewej tętnicy wieńcowej opisuje się jako specyficzną, rzadką jednostkę, charakteryzującą się ostialną lokalizacją zwężenia [7, 9], tendencją do występowania u osób płci żeńskiej [8–11] i brakiem współistnienia czynników ryzyka choroby wieńcowej [10]. Badana w niniejszej pracy grupa pacjentów z izolowaną stenozą pnia lewej tętnicy wieńcowej jest podobna do grup opisywanych przez innych autorów w aspekcie rzadkiego występowania choroby; ci chorzy stanowili 0,3% populacji analizowanej w badaniach koronarograficznych w porównaniu z danymi Koha i wsp. [10] (0,88%) czy Thompsona [11] (0,2%). W omawianej grupie kobiety jednak stanowiły mniejszość (3 kobiety *vs.* 11 mężczyzn), co można wiązać z przypadkowym doбором lub z faktem, iż mniej kobiet niż mężczyzn poddawanych jest koronarografii. Niemal u wszystkich opisanych pacjentów występowały co najmniej 3 czynniki ryzyka choroby wieńcowej, choć tylko 1 chorował na cukrzycę. Również w pracach Topaza i wsp. [7] i d'Allonnesa i wsp. [17] badane grupy obejmowały zbliżoną liczbę kobiet i mężczyzn, a także występowały czynniki ryzyka miażdżycy.



**Rycina 1.** Obraz koronarograficzny. Istotne zwężenie dystalnego odcinka pnia lewej tętnicy wieńcowej

**Figure 1.** Coronary angiography. Significant stenosis in the distal segment of left main artery

Jedynie u połowy chorych objętych niniejszym badaniem lokalizacja zwężenia była ostialna; u pozostałych pacjentów zmiana obejmowała środkowy lub dystalny odcinek pnia. Należy jednak zauważyć, że opisywanej tendencji do lokalizacji zwężenia w obrębie ujścia nie potwierdzono w badaniach histologicznych, w których wykazano, iż zmiany makroskopowo widoczne w ujściu faktycznie obejmowały dalsze segmenty pnia [10]. Biorąc pod uwagę powyższe aspekty, pacjenci tworzący badaną grupę są podobni do osób z chorobą wieńcową i nie tworzą odrębnej, szczególnej zbiorowości.

Wobec poważnego rokowania, jakim jest obciążona choroba pnia, identyfikacja pacjentów nią dotkniętych jest ważna ze względu na konieczność szybkiego wdrożenia leczenia. U większości pacjentów opisanych w niniejszej pracy, podobnie jak u osób badanych przez innych autorów [12, 18, 19], występowały dolegliwości stenokardialne, które charakteryzowały się znacznym nasileniem i stosunkowo krótkim czasem trwania; cechy te jednak nie odróżniają chorych ze zwężeniem pnia od innych pacjentów z chorobą wieńcową. Należy również uwzględnić możliwość niewystępowania dolegliwości bólowych [7, 13] bądź, jak u 3 chorych z badanej grupy, obecność duszności [17, 20]. Wobec prawidłowej czynności skurczowej lewej komory, której należy oczekiwać u chorych ze zwężeniem pnia, duszność powinno się uznać za ekwiwalent bólów stenokardialnych, a nie za objaw niewydolności serca. Również u pacjenta z izolowanym zwężeniem pnia lewej tętnicy wieńcowej w wywiadzie może występować zawał serca lub wystąpić u niego zawał ostry.

Nawet u 25% chorych spoczynkowy elektrokardiogram może być prawidłowy [20]. Opisano przypadek 99-procentowego zwężenia pnia objawiający się w seryjnych zapisach EKG jedynie inwersją załamka U w jednym z zapisów [21]. Crenshaw i wsp. [22] wśród 525 pacjentów z chorobą pnia (izolowaną lub nieizolowaną) stwierdzili 279 (53%) przypadków obniżenia odcinka ST w spoczynkowym elektrokardiogramie. U 246 osób (47%) takich zmian nie zaobserwowano [22]. Podanaliza badania FRISC II wykazała, że wśród pacjentów z niestabilną dławicą piersiową chorzy ze zwężeniem pnia lewej tętnicy wieńcowej stanowili 13% grupy z obniżeniem odcinka ST w badaniu EKG wykonanym przy przyjęciu, 4% grupy mającej odwrócone załamki T i 2% grupy bez zaburzeń okresu repolaryzacji [23]. Gorgels i wsp. [24] zaobserwowali, że uniesienie odcinka ST w odprowadzeniu aVR, pojawiające się podczas bólu stenokardialnego wskazywało na istotne zwężenie pnia lewej tętnicy wieńcowej. Według Yamaji i wsp. [25] uniesienie odcinka

ST wyższe w odprowadzeniu aVR niż w V1 identyfikuje ostre zwężenie pnia lewej tętnicy wieńcowej. Spośród nieprawidłowości elektrokardiograficznych u chorych ze zwężeniem pnia lewej tętnicy wieńcowej opisywano także: obniżenie ST w odprowadzeniach przedsercowych i znad ściany dolnej, RBBB oraz niespecyficzne zmiany ST-T [3, 26–28]. W niniejszej pracy u 9 pacjentów (64%) wykazano nieprawidłowy zapis EKG przy przyjęciu, lecz tylko u 4 (28%) zmiany były nasilone, w tym u chorego z ostrym zawałem serca. Powszechnie uważa się, że elektrokardiograficzna próba wysiłkowa nie dostarcza specyficznych informacji u osób ze zwężeniem pnia lewej tętnicy wieńcowej [29–31]. U pacjentów z izolowanym i nieizolowanym zwężeniem pnia obserwowano wystąpienie obniżenia odcinka ST o ponad 2 mm oraz zmniejszenie ciśnienia tętniczego w trakcie wysiłku [32, 33]. Test wysiłkowy na bieżni ruchomej przeprowadzono tylko u 4 osób. U wszystkich badanych obserwowano 2–3-milimetrowe obniżenia ST, u 2 również ból stenokardialny. U tych 4 chorych decyzję o wykonaniu koronarografii podjęto na podstawie wyniku testu wysiłkowego.

Badanie echokardiograficzne u opisanych pacjentów oraz w innych grupach [7, 10] dało obraz prawidłowych (lub zbliżonych do prawidłowych) wymiarów i czynności skurczowej lewej komory, ponieważ pęknięcie blaszki zlokalizowanej w pniu zazwyczaj prowadzi do zgonu. Od 1982 r. wiadomo, że u chorych ze zwężeniem pnia lewej tętnicy wieńcowej leczenie chirurgiczne ma przewagę nad terapią zachowawczą [34]. Obecnie operacje u takich pacjentów charakteryzują się niskim ryzykiem okołoperacyjnym i niemal 90-procentowym przeżyciem 5-letnim [17]. U większości opisanych pacjentów w operacji wykorzystano pomost tętniczy; wszystkich chorych wypisano ze szpitala.

Ponieważ obecnie w kardiologii inwazyjnej stosuje się zaawansowane technicznie urządzenia oraz powszechnie dostępne są nowe środki farmakologiczne, alternatywą dla CABG stała się angioplastyka i implantacja stentu do niezabezpieczonego pnia lewej tętnicy wieńcowej [35–37]. Zabieg taki w trybie natychmiastowym wykonano u 2 chorych z badanej grupy, w tym u 1 z ostrym zawałem serca. Użyto stentów o dużej sile promienia implantowanych pod wysokim ciśnieniem (18 atm.). Kontrapulsacja wewnątrzortalna mogła być zastosowana na każdym etapie zabiegu, nie zaistniała jednak potrzeba jej użycia. Oba zabiegi były skuteczne.

Jednego chorego poddano operacji chirurgicznej plastyki pnia. Była ona pozbawiona wad typowych dla CABG, takich jak okluzja pnia, przepływ kompetencyjny czy wsteczna perfuzja [38]. Chirurg

giczną plastykę ujścia pnia lewej tętnicy wieńcowej wprowadzili w 1965 r. Sabiston i wsp. [39], później stosowali ją Hitchcock i wsp. [40], a obecnie Dion i wsp. [41, 42] oraz Sullivan i wsp. [43]. Technika ta polega na otwarciu aorty do lewej zatoki wieńcowej w kierunku pnia lewej tętnicy wieńcowej i poprzez zmianę zwężającą z następowym wszyciem nakładanej łaty osierdziejowej lub łaty z żyły odpiszczelowej dla poszerzenia średnicy pnia.

### Wnioski

Nieleczona izolowana choroba pnia lewej tętnicy wieńcowej jest schorzeniem zagrażającym życiu. Właściwe jej rozpoznanie ma zasadnicze znaczenie dla losów pacjenta. Żaden z objawów klinicznych ani nieinwazyjnych testów laboratoryjnych nie identyfikuje specyficznie tej grupy chorych. Bardzo rzadkie występowanie izolowanych zwężeń

pnia w badaniach koronarograficznych można przypisać faktycznie sporadycznemu występowaniu choroby, lecz należy brać również pod uwagę możliwość nagłych zgonów u niezdiagnozowanych pacjentów.

Izolowane zwężenie pnia lewej tętnicy wieńcowej uznaje się za specyficzną jednostkę chorobową, stwierdzaną w określonych grupach osób, np. u kobiet w młodym wieku (z lokalizacją zmian izolowanych w obrębie ujścia pnia) czy u osób bez czynników ryzyka choroby wieńcowej. Dane zawarte w niniejszej pracy wskazują, że choroba ta również dotyczy pacjentów należących do ogólnej populacji osób z chorobą wieńcową. Należy brać pod uwagę fakt, że nawet u pacjenta z ciasnym zwężeniem pnia mogą nie występować dolegliwości sugerujące tak poważną chorobę. Postawienie właściwej diagnozy jest bardzo ważne wobec dostępności skutecznych metod leczenia zabiegowego.

### Streszczenie

*W niniejszej pracy opisano grupę 14 osób z izolowaną istotną stenozą pnia lewej tętnicy wieńcowej, rozpoznaną na podstawie koronarografii. Dominującym objawem klinicznym u pacjentów były nasilone bóle stenokardialne — u większości występowały objawy zwykle spotykane u osób z chorobą wieńcową. Obserwowano także przebieg nietypowy, w tym bezobjawowy. Żadne z przeprowadzonych badań nieinwazyjnych nie wyodrębniło pacjentów z izolowaną chorobą pnia lewej tętnicy wieńcowej. U wszystkich chorych zastosowano odpowiednie leczenie, w tym nowe metody — implantację stentu oraz chirurgiczną plastykę. (Folia Cardiol. 2005; 12: 576–582)*

### pień lewej tętnicy wieńcowej, choroba wieńcowa

### Piśmiennictwo

1. Bochenek A., Reicher B. Anatomia człowieka. PZWL, Warszawa 1997; 10–11.
2. Rużyłło W., Purzycki Z. Diagnostyka hemodynamiczna serca. PZWL, Warszawa 1984; 77–78.
3. Mott L., Brizolara A., McCreery C., Stouffer G. Left main coronary artery disease. Am. J. Med. Sci. 1999; 318: 406–412.
4. Rissanen V. Occurrence of coronary ostial stenosis in a necropsy series of myocardial infarction, sudden death and violent death. Br. Heart J. 1975; 37: 182–191.
5. Alison H.W., Russel R., Mantle J. Coronary anatomy and arteriography in patients with unstable angina pectoris. Am. J. Cardiol. 1978; 41: 204–209.
6. Bulkley B.H., Roberts W.C. Atherosclerotic narrowing of the left main coronary artery: a necropsy analysis of 152 patients with fatal coronary heart disease and varying degrees of left main narrowing. Circulation 1976; 53: 823–828.
7. Topaz O., Warner M., Lanter P. Isolated significant left main coronary artery stenosis: angiographic, hemodynamic and clinical findings in 16 patients. Am. Heart J. 1991; 122: 1308–1314.
8. Welch C.C., Proudfit W.L., Sheldon W.C. Coronary arteriographic findings in 1000 women under age 50. Am. J. Cardiol. 1975; 35: 211–215.
9. Miller G., Honey M., El-Sayed H. Isolated coronary ostial stenosis. Cathet. Cardiovasc. Diagn. 1986; 12: 30–34.
10. Koh K., Hwang H., Kim P. Isolated left main coronary ostial stenosis in oriental people: operative, histopathologic and clinical findings in six patients. J. Am. Coll. Cardiol. 1993; 21: 369–373.

11. Thompson R. Isolated coronary ostial stenosis in women. *J. Am. Coll. Cardiol.* 1986; 7: 997–1003.
12. Plotnick G.D., Greene H., Carliner N. Clinical indicators of left main coronary disease in unstable angina. *Ann. Intern. Med.* 1979; 91: 149–153.
13. Shawl F. Asymptomatic left main coronary artery disease. *Am. J. Cardiol.* 1981; 47: 408.
14. Taylor H., Deumite N.J., Chaitman B. Asymptomatic left main coronary artery disease in the Coronary Artery Surgery Study (CASS) registry. *Circulation* 1989; 79: 1171–1179.
15. el-Fawal M., Berg G., Wheatley D. Sudden coronary death in Glasgow: the severity and distribution of chronic coronary atherosclerotic stenoses. *Br. Heart J.* 1987; 52: 420–426.
16. Conley M.J., Ely R., Kisslo J. The prognosis spectrum of left main stenosis. *Circulation* 1978; 57: 947–952.
17. d'Allonnes F.R., Corbineau H., Le Breton H. Isolated left main coronary artery stenosis: long term follow up in 106 patients after surgery. *Heart* 2002; 87: 544–548.
18. Zimmern S., Rogers W., Bream P. Total occlusion of the left main coronary artery: The Coronary Artery Surgery Study (CASS) experience. *Am. J. Cardiol.* 1982; 49: 2003–2010.
19. Campeau L., Corbara F., Crochet D. Left main coronary artery stenosis. *Circulation* 1978; 57: 1111–1115.
20. Bayés de Luna A. Elektrokardiografia kliniczna. *Via Medica, Gdańsk* 1999; 34–38.
21. Chia B., Ee B., Tan A. U wave inversion in unstable angina due to left main coronary artery stenosis. *Cardiology* 1987; 74: 151–155.
22. Crenshaw J., Mirvis D., El-Zeky F. Interactive effects of ST-T wave abnormalities on survival of patients with coronary artery disease. *J. Am. Coll. Cardiol.* 1991; 18: 413–420.
23. Diderholm E., Andrén B., Frostfeldt G. ST depression in EKG at entry indicates severe coronary lesions and large benefits of an early invasive treatment strategy in unstable coronary artery disease. The FRISC II EKG substudy. *Eur. Heart J.* 2002; 23: 41–49.
24. Gorgels A., Vos M.A., Mulleneers R. Value of the electrocardiogram in diagnosing the number of severely narrowed coronary arteries in rest angina pectoris. *Am. J. Cardiol.* 1993; 72: 999–1003.
25. Yamaji H., Iwasaki K., Kusachi S. Prediction of acute left main coronary artery obstruction by 12-lead electrocardiography. *J. Am. Coll. Cardiol.* 2001; 38: 1348–1354.
26. Ward D.E., Valentine H., Hui W. Occluded left main stem coronary artery: report of five patients and review of published reports. *Br. Heart J.* 1983; 49: 276–279.
27. Prachar H., Dittel M., Enenkel W. Acute occlusion of left main coronary artery without ventricular damage. *Clin. Cardiol.* 1991; 14: 176–179.
28. Sclarowsky S., Davidson E., Strasberg B. Unstable angina: the significance of ST segment elevation or depression in patients without evidence of increased myocardial oxygen demand. *Am. Heart J.* 1986; 112: 463–467.
29. Cohen M., Cohn P., Herman M. Diagnosis and prognosis of main left coronary artery obstruction. *Circulation* 1972; 45 (supl. 1): 57–65.
30. Jánosi A., Vértes A. Exercise testing and left main coronary artery stenosis. *Chest* 1991; 100: 227–229.
31. Levites R., Anderson G. Detection of critical coronary lesions with treadmill exercise testing: fact or fiction? *Am. J. Cardiol.* 1978; 42: 533–538.
32. Goldschlager N., Selzer A., Cohn K. Treadmill stress tests as indicators of presence and severity of coronary artery disease. *Ann. Intern. Med.* 1976; 85: 277–286.
33. Sanmarco M., Pontius S., Selvester R. Abnormal blood pressure response and marked ischemic ST segment depressions as predictors of severe coronary artery disease. *Circulation* 1980; 61: 572–578.
34. Takaro P., Peducci P., Detre K.M. Survival in subgroups of patients with left main coronary artery disease: Veterans Administration Cooperative Study of Surgery for Coronary Arterial Occlusive Disease. *Circulation* 1982; 66: 14–22.
35. Tan W.A., Tamai H., Park S.; for the ULTIMA Investigators: Long-term clinical outcome after unprotected left main trunk percutaneous revascularisation in 279 patients. *Circulation* 2001; 104: 1609–1614.
36. Nageh T., Thomas M., Wainwright R. Safety and efficacy of unprotected left main coronary artery stenting. *Circulation* 2002; 105: 85.
37. de Lezo S., Medina A, Romero M. Predictors of restenosis following unprotected left main coronary stenting. *Am. J. Cardiol.* 2002; 88: 308–310.
38. Vijayanagar R., Bognolo D., Eckstein P. Safety and efficacy of internal mammary artery grafts for left main coronary artery disease. *J. Cardiovasc. Surg.* 1987; 7: 311–314.
39. Sabiston D.C., Ebert P., Friesinger G. Proximal endarterectomy, arterial reconstruction for coronary occlusion at aortic origin. *Arch. Surg.* 1965; 91: 758–764.
40. Hitchcock J.F., Robles de Mediba E., Jambroes G. Angioplasty of the left main coronary artery for isolated left main coronary artery disease. *J. Thorac. Cardiovasc. Surg.* 1983; 85: 880–884.
41. Dion R., Verhelst R., Matta A. Surgical angioplasty of the left main coronary artery. *J. Thorac. Cardiovasc. Surg.* 1990; 99: 241–250.
42. Dion R., Elias B., Khoury G. Surgical angioplasty of the left main coronary artery. *Eur. J. Cardiothorac. Surg.* 1997; 11: 857–864.
43. Sullivan J.A., Murphy D. Surgical repair of stenotic ostial lesions of the left main coronary artery. *J. Thorac. Cardiovasc. Surg.* 1989; 98: 33–36.