View metadata, citation and similar papers at core.ac.uk
brought to you by CORE

Dokkyo Journal of Medical Sciences
44(1)：105 ～ 110，2017

症例報告

粘液性嚢胞腺腫の悪性化との鑑別に苦慮した膵未分化癌の１例

[1] 獨協医科大学越谷病院 消化器内科
[2] 獨協医科大学越谷病院 病理診断科

徳富 治彦[1)]　須田 季晋[1)]　正岡 梨音[1)]　行徳 芳則[1)]
林 和憲[1)]　大浦 亮祐[1)]　市川 光沙[1)]　北川 智之[1)]
今田 浩生[2)]　伴 慎一[2)]　片山 裕視[1)]　玉野 正也[1)]

要　旨　症例は70歳代の女性．７年前に膵尾部単純性嚢胞と診断され，経過観察中であった．４ヶ月持続する発熱と心窩部痛の精査を目的として入院した．入院時のCTでは多発肝腫瘍を認め，嚢胞内には結節病変を，嚢胞周囲には出血・感染を示唆する所見を認めた．以上より，嚢胞性病変が癌化して転移・浸潤をきたし，嚢胞周囲に膿瘍を形成したものと考えて対症的に治療したが，第15病日に死亡した．剖検所見から嚢胞の癌化は否定され，嚢胞に近接して発生した膵未分化癌と，肝転移，肺転移等の多臓器転移，腹膜播種と診断された．

Key Words：膵腫瘍，未分化癌，膵嚢胞性疾患，膵粘液性嚢胞腺腫

緒　言

膵未分化癌は，膵癌取扱い規約[1)]によると「分化傾向の不明な上皮性腫瘍」の一型として分類されている．本邦の膵癌登録報[2)]によると，膵未分化癌は膵癌全体の0.4%と非常にまれな疾患であり，通常型膵癌（浸潤性膵管癌）の生存期間の中央値が8.6ヶ月であるのに比して未分化癌では5.2ヶ月と予後不良である．今回われわれは，膵嚢胞性病変に近接して発生したために膵粘液性嚢胞腺腫（Mucinous cystadenocarcinoma，以下MCA）の悪性化との鑑別に苦慮した膵未分化癌の１例を経験したので報告する．

症　例

70歳代の女性．主訴は発熱，心窩部痛．既往歴として２型糖尿病（60歳時に指摘され加療中．内服薬はシタグリプチンリン酸塩水和物，ピオグリタゾン塩酸塩，メトホルミン塩酸塩），脊椎腫瘍（63歳時に手術，良性腫瘍の診断）がある．７年前より膵単純性嚢胞と診断され，近医で経過観察となっていた．家族歴では，父に糖尿病，母に胃癌がある．飲酒歴・喫煙歴なし．入院４か月前より37℃台の発熱，心窩部痛を認めていた．入院３か月前に近医で造影CTを行うも７年前からのCT所見と比較して膵の嚢胞性病変に変化はみられなかった．NSAIDsやレボフロキサシン等の抗生剤を処方されたが発熱が軽快せず，熱源精査を目的として当科を紹介受診，入院精査となった．

入院時の身体所見は以下のごとく。身長157.9cm，体重51.0kg，意識清明，血圧95/57mmHg，脈拍89回/分，整，体温37.7℃，呼吸数12回/分，SpO2 95%（room air）．眼瞼結膜に貧血あり，眼球結膜に黄染なし．胸部には心・肺雑音なし．心窩部に圧痛があり，左肋骨弓下に手拳大の軟らかい腫瘤を触知した．反跳痛・筋性防御は認めなかった．神経学的所見に特記すべき所見を認めなかった．

表１に入院時の血液検査所見を示す．随時血糖241 mg/dl，HbA1c 8.8%（NGSP）とコントロール不良の糖尿病と，Hb 6.6mg/dlの正球性正色素性貧血を認めた．左方移動を伴う白血球の増多，CRPの上昇，総蛋白とアルブミンの低下を認めた．肝炎ウイルスマーカーは陰性であり，各種腫瘍マーカーはすべて基準範囲内であっ

平成28年11月１日受付，平成29年３月２日受理
別刷請求先：徳富治彦
〒343-8555 埼玉県越谷市南越谷2-1-50
獨協医科大学越谷病院 消化器内科

表 1　入院時血液検査

【生化学】		【血算】		【白血球分画】	
AST	20 U/L	WBC	15.7×10^3/ul	NEUT	83 %
ALT	13 U/L	RBC	236×10^4/ul	EOS	1 %
ALP	401 U/L	Hb	6.6 g/dl	BASO	0 %
LDH	259 U/L	Hct	20.3 %	LYMPH	20 %
GGT	81 U/L	MCV	86 fl	MONO	10 %
T-bil	0.61 mg/dl	MCH	28 pg		
TP	5 g/dl	MCHC	32.5 %		
Alb	2.15 g/dl	PLT	18.1×10^4/ul		
Na	131 mmol/l				
K	4.4 mmol/l				
Cl	99 mmol/l	【感染症】			
Urea-N	14 mg/dl	HBs 抗原	陰性		
Creatinin	0.79 mg/dl	HBc 抗体	陰性		
Amylase	18 U/L	HCV 抗体	陰性		
Lipase	45 U/L	RPR 定性	陰性		
Glucose	241 mg/dl	TPHA 定性	陰性		
HbA1c	8.8 %				
Fe	25 μg/dl	【腫瘍マーカー】			
TIBC	301.7 ng/ml	CEA	0.8 ng/ml		
UIBC	208 μg/dl	CA19-9	20.2 U/ml		
RETIC	1.49 μg/dl	DUPAN-2	＜25 U/ml		
CRP	12.67 mg/dl	Span-1	6.6 U/ml		

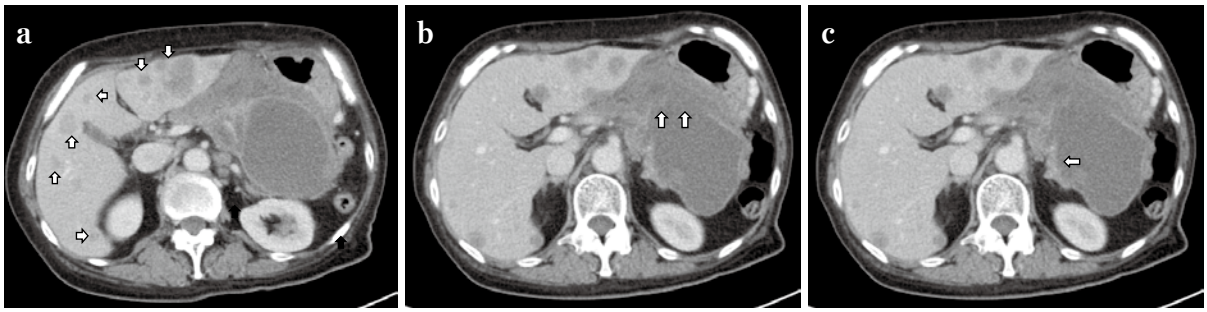

図 1　入院時の造影 CT
膵尾部に最大経 9 cm 大の嚢胞性病変を認め，腹側には嚢胞内部と等吸収域の液状所見が胃小彎側や肝周囲に広がっている．矢印で示すごとく肝両葉には多発する低吸収域を認める（**a**）．一部の嚢胞壁に境界不明瞭な部分を認め，嚢胞壁の断裂が疑われる（**b**）．また嚢胞壁に限局性の肥厚を認め，壁在結節の存在が疑われる（**c**）．

た．肝機能，腎機能，膵酵素に異常値は認めなかった．

図 1 に入院時の造影 CT を示す．膵尾部に最大径 9 cm 大の嚢胞性病変を認め，嚢胞の腹側には嚢胞内部と等吸収域の液状所見が胃小彎側や肝周囲に広がっていた．矢印で示すごとく肝両葉に低吸収域を認め，転移性肝腫瘍を疑った（図 1a）．図 1b の矢印に示すごとく一部の嚢胞壁に境界不明瞭な部分を認め，嚢胞壁の断裂を疑った．また図 1c の矢印で示す嚢胞壁に限局性の肥厚を認め，壁在結節が疑われた．

図 2a に 7 年前に単純性膵嚢胞と診断された際の造影 CT を示す．嚢胞内に腫瘍性病変や壁在結節は認めていない．同時期の MRCP でも嚢胞と膵管との交通はなく，膵管内乳頭粘液腺腫は否定的であった（図 2b）．図 3 に 7 年前から経時的に撮影された造影 CT を示す。矢印で示すように入院の 1 年前に嚢胞内に一部高吸収域の所見を認めたが，入院の 3 か月前の CT では消失し，一過性の嚢胞内出血と判断されていた．この所見を除いては膵の嚢胞性病変に変化は認めず，膵の他部位にも腫瘍性病

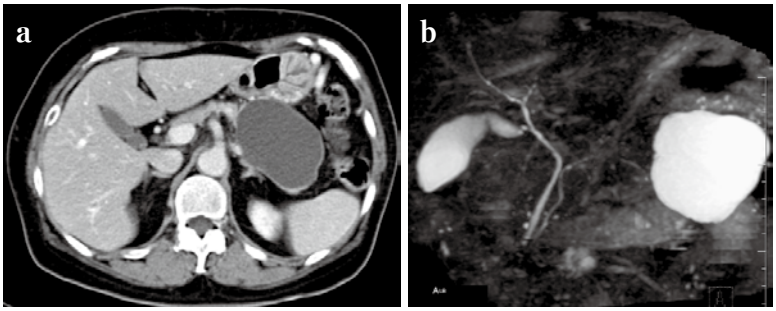

図 2　7 年前の膵嚢胞診断時の造影 CT と MRCP
造影 CT では嚢胞内に腫瘍性病変や壁在結節は認めていない (**a**)．同時期の MRCP では嚢胞と膵管との交通は認めない (**b**)．

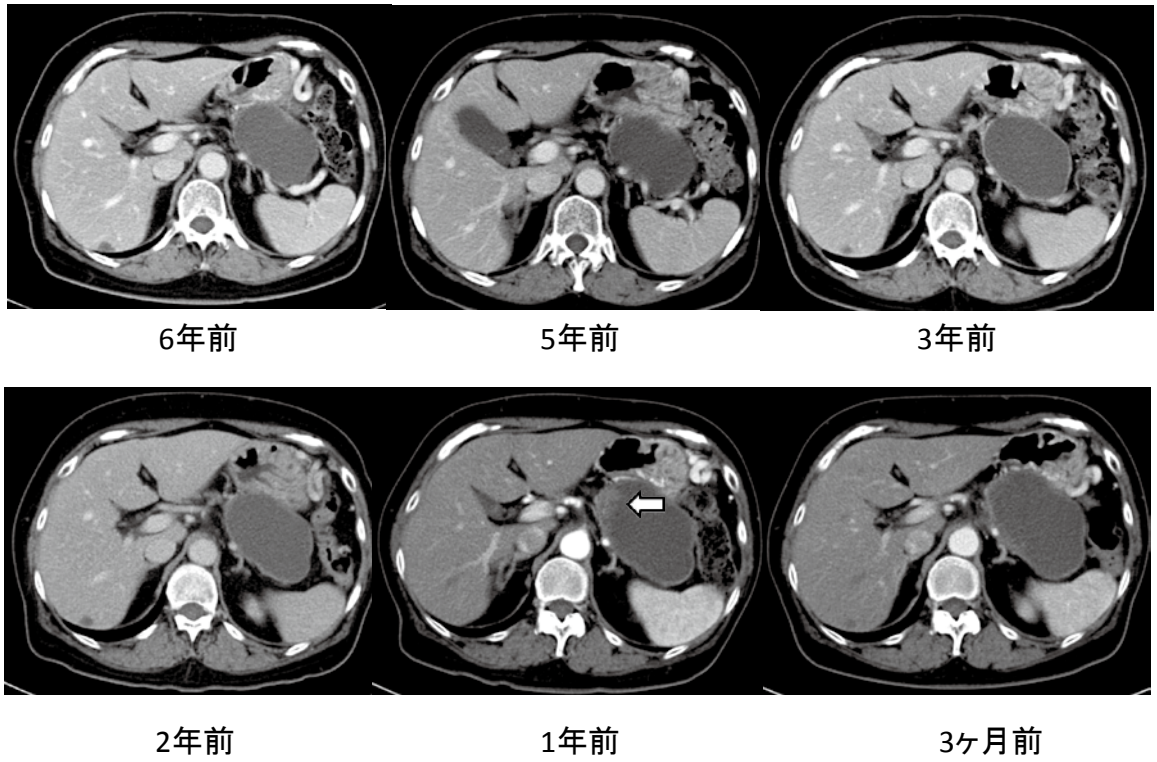

図 3　経時的に撮影された造影 CT
矢印で示すように入院の 1 年前に嚢胞内に一部高吸収域の所見を認めるが，入院の 3 か月前の CT では消失している．この所見を除いては膵の嚢胞性病変に変化は認めず，膵の他部位にも腫瘍性病変は認めていない．また，全経過中に肝腫瘍や腹水は認めない．

変は認めなかった。全経過中に肝腫瘍や腹水は指摘されていない．

入院後，熱源の検索のため血液培養検査，尿培養検査，便培養検査，喀痰培養検査を行ったがすべて陰性であった．血液検査にて左方移動を伴う白血球の増多，CRP 上昇を認め，細菌感染が示唆された．腹部造影 CT で転移性肝腫瘍の他に，膵嚢胞内部に造影効果のある壁在結節を認めたため，膵嚢胞性病変の悪性化とそれに伴う嚢胞内出血，腹腔内膿瘍と診断し，腹腔内膿瘍に対してカルバペネム系の抗生剤投与を開始した．前述のごとく膵管内乳頭粘液腺腫は否定的であり，MCA を念頭に置いた．入院時血液検査で Hb 6.6 g/dl と貧血を認めたため，腫瘍の浸潤・穿破による消化管出血を疑い，上部・下部消化管内視鏡検査を行ったが，出血をきたす病変は認めなかった．このため貧血は嚢胞性病変の腹腔内破裂に伴う出血によるものと判断した．抗生剤の投与を継続し，輸血，鎮痛剤投与等の対症療法を行ったが入院後第 15 病日に死亡した．前述の CT 所見から，3 ヶ月

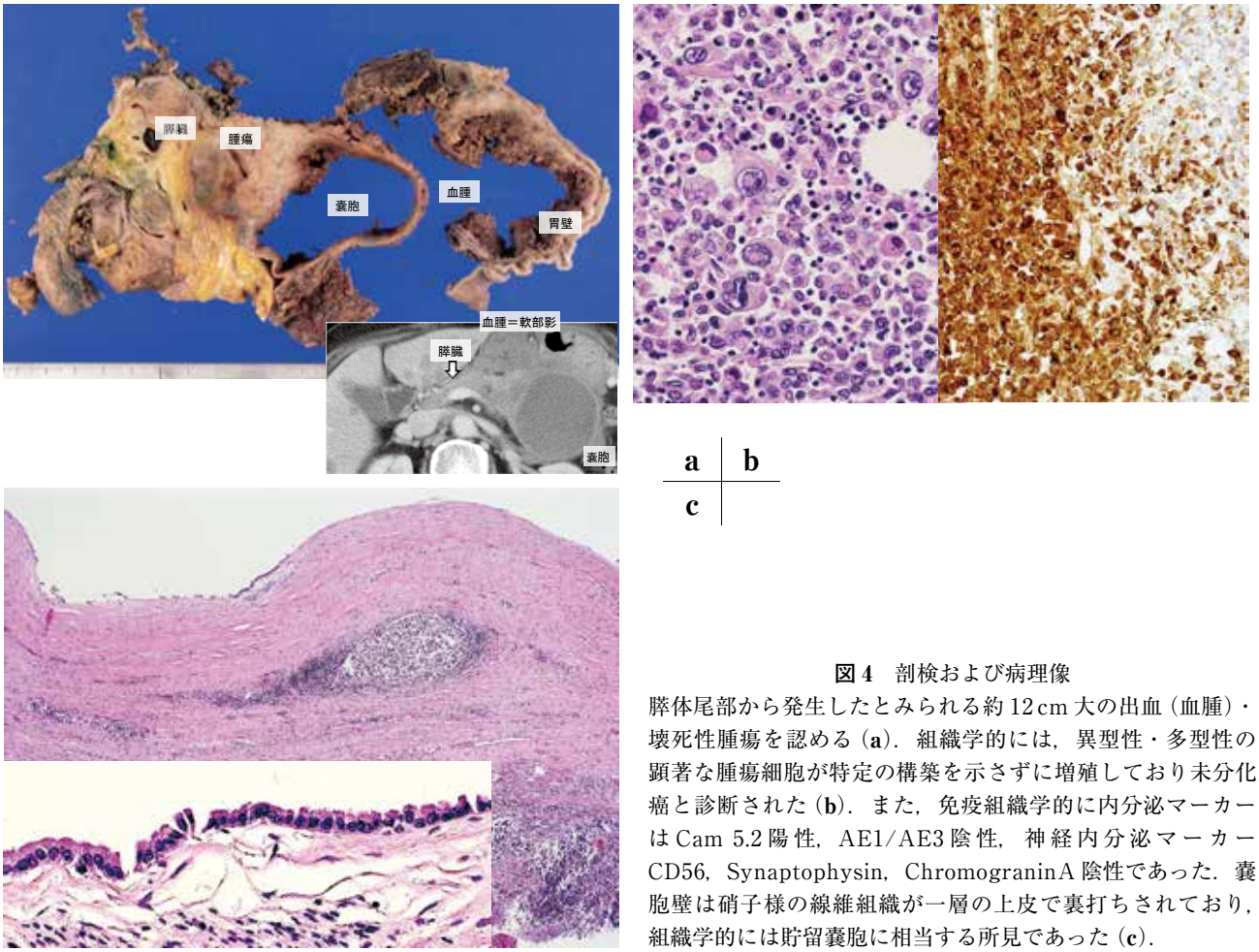

図 4　剖検および病理像
膵体尾部から発生したとみられる約 12 cm 大の出血（血腫）・壊死性腫瘍を認める（**a**）．組織学的には，異型性・多型性の顕著な腫瘍細胞が特定の構築を示さずに増殖しており未分化癌と診断された（**b**）．また，免疫組織学的に内分泌マーカーは Cam 5.2 陽性，AE1/AE3 陰性，神経内分泌マーカー CD56，Synaptophysin，ChromograninA 陰性であった．嚢胞壁は硝子様の線維組織が一層の上皮で裏打ちされており，組織学的には貯留嚢胞に相当する所見であった（**c**）．

というきわめて短期間で転移性肝腫瘍が出現していると考えられ，MCA の急速な癌化を強く疑ったが確定診断に至らず，家族の同意のもとに剖検を行った．

剖検所見

剖検では，膵体尾部から発生したと考えられる，9 cm 大の白色結節性病変を認め，部分的に大型の血腫および壊死像を認めた（図 4a）．組織学的には，異型性・多型性の顕著な腫瘍細胞が特定の構築を示さずに増殖しており分化傾向に乏しく上皮マーカーであるサイトケラチン（CAM 5.2）の免疫染色で陽性像がみられ，未分化癌と診断された（図 4b）．癌は嚢胞周囲に増殖しており，嚢胞壁の一部に浸潤していたが嚢胞腔内への進展はみられなかった．経過観察されていた嚢胞は癌に近接しており，その壁は肥厚した膠原線維から成り，壁を裏打ちする上皮は異型のない単層立方上皮で覆われており，組織学的には貯留嚢胞に相当する所見であった（図 4c）．未分化癌は肝，肺，甲状腺，リンパ節，腹腔内播種と多臓器への転移を認めた．

考　　察

膵未分化癌は腺癌や扁平上皮癌等の分化傾向を認めない癌である[3]．本報告では膵未分化癌という用語を用いているが最新の膵癌取り扱い規約では未分化癌は退形成癌として分類されている[1]．退形成癌は多形細胞癌退形成癌，紡錘細胞型退形成癌，破骨型多核巨細胞癌と細分類されているが，本症例では病理学的にも細分類診断までは至らなかった．膵未分化癌のほとんどが診断時に転移を認め，平均腫瘍径も 9〜10 cm と大きなものが多く，胃・十二指腸等の周囲臓器へ浸潤する割合が高頻度である．転移臓器としてはリンパ節，肝，肺，腹膜，副腎等がある[4]．本症例では腫瘍径 9 cm，肝，肺，甲状腺，リンパ節，腹腔内播種を認め，典型的な膵未分化癌の所見を呈していた．画像所見では内部に壊死を伴うことが多く，不均一で中等度の造影効果を呈する[5]．剖検後，改めて画像をみると本症例でも膵体尾部から腹側に中等度〜等濃度の造影効果を示す不均一な病変を呈していた．鑑別として膵管癌，膵管内乳頭粘液腺腫，嚢胞腺癌，悪

性リンパ腫，内分泌腫瘍等の疾患が挙げられる．本症例は70歳代と高齢ではあるが，膵体尾部嚢胞性病変に壁在結節様の画像所見を認めたことからMCAによる悪性化を疑っていた．

剖検所見ではわれわれがMCAによる悪性化と考えていた病変の嚢胞壁には卵巣様間質は確認できずMCAは否定された．また，未分化癌の嚢胞壁への浸潤は認めたものの嚢胞腔内への進展は確認できなかったことから，壁在結節と考えられた所見は嚢胞内出血を反映したものと思われた．

Assifiらは，嚢胞性疾患に対して手術を行った256症例のうち，16症例（6.3%）で非腫瘍性上皮性嚢胞であり，画像からの術前診断は困難であると報告している[6]．剖検では貯留嚢胞と診断されているが，本症例は膵体尾部の嚢胞を単純性嚢胞と診断され7年前から指摘，経過観察されており，当科受診の3ヶ月前にも前医で造影CTを撮影し，嚢胞性病変以外の所見は確認できなかった．短期間で多発肝腫瘍が出現し，嚢胞破裂や腹腔内出血が疑われたことから，この病変に着目したあまり，この部位が悪性化したという先入観をもってしまったため，近接した新たな未分化癌の診断に至れなかった可能性があり，教訓的な症例と思われる．また存在部が膵体尾部であり，主膵管の拡張を伴わなかったことも診断が困難であった原因であると考えられた．剖検で診断された貯留嚢胞は腫瘍や膵石，外傷等による膵管閉塞で発症する．本症例では貯留嚢胞に起因する病歴は確認できず，また未分化癌とは関連性がなかった．

結　語

経過観察中の膵嚢胞性病変に近接して発生し，粘液性嚢胞腺腫の悪性化との鑑別に苦慮した膵未分化癌の1例を報告した．

文　献

1）日本膵臓学会：膵癌取扱い規約，第7版，2016.

2）日本膵臓学会：膵癌登録報告2007．膵臓 **22**：26-28, 2007.

3）中森正二，浅岡忠史，宮本敦史：【膵希少腫瘍の治療選択】膵未分化癌に対する治療選択．胆と膵 **33**：665-668, 2012.

4）Hruban R, Pitman M, Klimstra D：Tumors of the pancreas, Steven G Silverberg,；Atlas of Tumor Pathology, 4th series, American Registry of Pathology, Washington, 23-25, 177-190, 2007.

5）lchikawa T, Federle MP, Ohba S, et al：Atypical exocrine and endocrine pancreatic tumors (anaplastic, small cell, and giant cell type)：CT and pathologic features in 14 patients. Abdom lmaging **25**：409-419, 2000.

6）M. Mura Assifi, Phi D. Nguyen, Nidhi Agrawal, et al：Non-neoplastic Epithelial Cysts of the Pancreas：A Rare, Benign Entity. J Gastrointest Surg **18**：523-531, 2014.

A case of the Undifferentiated Pancreas Cancer Mimicking the Canceration of Mucinous Cystic Neoplasm

Naohiko Tokutomi[1], Tosikuni Suda[1], Rion Masaoka[1], Yoshinori Gyotoku[1], Kazunori Hayashi[1], Ryosuke Oura[1], Arisu Ichikawa[1], Tomoyuki Kitagawa[1], Hiroki Imada[2], Shinichi Ban[2], Yasumi Katayama[1], Masaya Tamano[1]

[1] *Department of Gastroenterology, Dokkyo Medical University Koshigaya Hospital*
[2] *Department of Pathology, Dokkyo Medical University Koshigaya Hospital*

A woman in her 70s had been diagnosed with a simple pancreatic cyst seven years previously and was followed by a family doctor. She was admitted to our hospital with fever and epigastric pain that had persisted for four months. Computed tomography imaging revealed multiple liver tumors, nodules in the pancreatic cyst, and an intraabdominal effusion.

We suspected that the cystic lesion of the pancreas had become malignant and caused metastasis, intraabdominal bleeding, and an abscess. She was admitted and treated symptomatically, but she died on hospital day 15.

The autopsy findings showed that the cyst had not become malignant. The final diagnosis was undifferentiated pancreatic cancer located near the simple cyst with liver metastasis, lung metastasis, and peritoneal dissemination.

Key words：Pancreas tumor, Undifferentiated pancreatic cancer, Pancreas cystic disease, Mucinous cystic neoplasm