

症例報告

Infliximab 治療中のクローン病に *Streptococcus intermedius*
による肝膿瘍と膿胸を合併した 1 例

獨協医科大学越谷病院 消化器内科

小堀 郁博 徳富 治彦 草野 祐実 北濱 彰博
豊田 紘二 大川 修 斉藤 浩紀
北川 智之 片山 裕視 玉野 正也

要 旨 症例は 31 歳女性. クローン病再燃に対して抗 TNF- α 抗体製剤である Infliximab 治療中に, *Streptococcus intermedius* による肝膿瘍と膿胸を発症し, 治療に難渋するも抗菌薬治療, 経皮経肝膿瘍ドレナージにて軽快した. Infliximab 投与は, 易感染性により様々な感染症を合併する可能性があるが, 肝膿瘍の合併は非常にまれながら診断・治療の遅れが重篤になりやすく注意が必要である.

Key Words : クローン病, 肝膿瘍, 膿胸

はじめに

抗 TNF- α 抗体製剤である Infliximab (IFX) は, クローン病 (Crohn's disease ; CD) 患者において広く使用される薬剤となっているが, 易感染性により様々な感染症を合併する可能性がある. また CD には様々な腸管外合併症があるが, 肝膿瘍の合併は非常にまれであり, 膿胸まで合併した報告はこれまで本邦には認めていない. 今回われわれは IFX 治療中の CD に *Streptococcus intermedius* による肝膿瘍と膿胸を合併した症例を経験したので, 若干の文献的考察を加え報告する.

I 症 例

患者 : 31 歳, 女性.

主訴 : 発熱, 咳嗽.

既往歴 : クローン病 (Crohn's disease ; CD).

家族歴 : 特記事項なし.

生活歴 : 喫煙 : なし, 飲酒 : なし.

現病歴 : 13 歳時に CD (小腸型) を発症. 回腸末端に責任病変があり Prednisolone (PSL) 依存性であったが, 2002 年 (18 歳) Infliximab (IFX) の導入により PSL 中

止可能になっていた. IFX の他に Mesalazine (5-amino-salicylic acid), 6-mercaptopurine (6MP) を併用していた. 2010 年頃より徐々に治療効果が減弱し, 2012 年より IFX の倍量投与を行っていた. 2015 年頃より IFX 倍量投与でも維持が難しくなってきたため, 2015 年 7 月 IFX を Adalimumab (ADA) に変更したが効果なく, 2015 年 10 月から IFX の倍量投与を再開していた. 2015 年 11 月より発熱, 腹痛が続くため, CD の再燃が疑われ, PSL 30mg/day が開始され一時的に症状軽快するも, 10mg/day に減量してきたところで症状再燃, 連日発熱が持続していた. 12 月下旬の採血では CRP 28.25 mg/dl と上昇し, 感染症の合併が疑われ Ciprofloxacin と Metronidazole が投与されたが改善認めなかった. この頃より咳嗽も認めるようになり, 2016 年 1 月初旬の胸部 X-p で胸水を認め, 腹部エコーで肝臓に低エコー腫瘤を認めた. 肝膿瘍が疑われ, 精査加療目的に同日当院当科紹介, 緊急入院となった. なお 2015 年 5 月の下部消化管内視鏡検査では回腸末端に発赤・びらんを認め, CD の活動性が持続していることは確認されていた (Figure 1). 最終の IFX は 2015 年 12 月に投与されていた.

入院時現症 : 身長 : 156 cm, 体重 : 46 kg, 体温 : 39.2°C, 脈拍 : 111 bpm, 血圧 : 91/49 mmHg, SpO₂ : 98% (room air), 眼瞼結膜 : 貧血あり, 眼球結膜 : 黄染なし, 心音 : 整, 呼吸音 : 右胸部で呼吸音減弱, 腹部 : 平坦・軟, 右上腹部に圧痛あり, 反跳痛なし, 四

平成 28 年 8 月 17 日受付, 平成 28 年 11 月 14 日受理
別刷請求先 : 小堀郁博

〒343-8555 埼玉県越谷市南越谷 2-1-50
獨協医科大学越谷病院 消化器内科

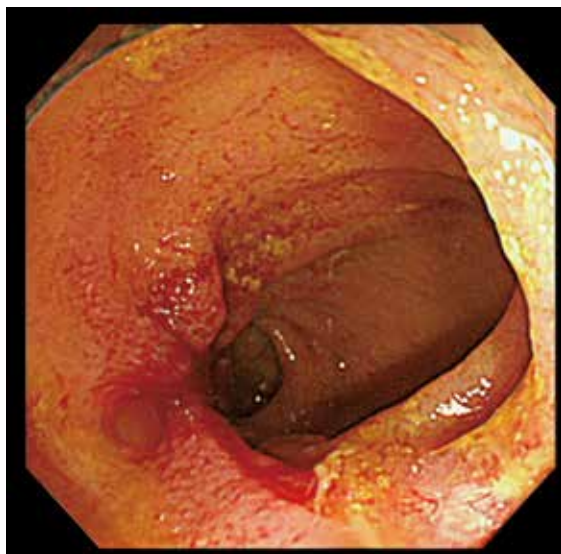


Figure 1 下部消化管内視鏡検査
回腸末端に発赤, びらんを認める.

Table 1 入院時検査所見

Blood chemistry		Hematology		Serology	
AST	18 IU/dl	WBC	$3.1 \times 10^3 / l$	CRP	26.04 mg/dl
ALT	10 IU/dl	neut	63 %	TIBC	133 μ g/dl
ALP	417 IU/dl	RBC	$2.11 \times 10^6 / l$	UIBC	120 μ g/dl
LDH	212 IU/dl	Hgb	7.1 g/dl	Fe	13 μ g/dl
GGT	62 IU/dl	Plt	$20.1 \times 10^4 / l$	Ferritin	1882.5 ng/ml
T-Bil	1.41 mg/dl	ESR	142 mm/hr	CMV IgM	0.83 (+-)
D-Bil	0.35 mg/dl			CMV IgG	55.1 (+)
TP	5.5 g/dl	Coagulation		CMV C7 HRP	(-)
Na	127 mEq/l	PT	52.4 %	血中アメーバ抗体	<100 倍
K	3.3 mEq/l	APTT	41.8 sec	便中アメーバ鏡検	検出せず
Alb	1.62 g/dl	Fib	>700	β -D glucan	16.6 pg/ml
BUN	6 mg/dl	FDP	16.6 μ g/dl		
Cre	0.6 mg/dl				

肢：下腿浮腫なし

入院時検査所見 (Table 1)：WBC 31000/l, CRP 26.04 mg/dl と炎症反応高値, Hb 7.1 g/dl と貧血を認め, Alb 1.62 g/dl と低 Alb 血症を認めた. 赤痢アメーバ抗体は陰性であった.

胸腹部造影 CT 検査所見 (Figure 2)：肝右葉に長径 10 cm 大の周囲にわずかな増強効果を有する多房性 low density area (LDA) を認めた (Figure 2a). 骨盤内では消化管壁 (回腸末端) の全周性肥厚と脂肪織濃度上昇, 少量腹水貯留を認めた (Figure 2b). また右胸水貯留・右無気肺を認めた.

腹部超音波検査所見 (Figure 3a)：肝 S8 を中心として最大径 10 cm の腫瘍性病変を認めた. 横隔膜直下の一部に液体を示唆する無エコー領域を認めるものの腫瘍

のほぼ全体は充実性であり, 小腫瘍が集合している超音波像を呈していた.

入院後経過：臨床経過, 検査所見より, 多房性肝膿瘍が疑われた. また CT 検査では右胸水貯留とクローン病の活動性を示唆する回腸末端の壁肥厚も認めた. 腹部超音波検査では膿瘍は液状化しておらず穿刺による排膿は困難と考え, まずは抗菌薬 Meropenem (MEPM) 3 g/day による治療を開始した. 経胸壁心臓超音波検査では明らかな疣贅は認めなかった. 血液培養では *Streptococcus intermedius* が検出され, 炎症反応も改善傾向であったため, 第 11 病日から感受性のある Ampicillin (ABPC) 8 g/day に de-escalation したが, CRP の再上昇傾向を認めたため, 第 16 病日より MEPM 3 g/day に再度変更した.

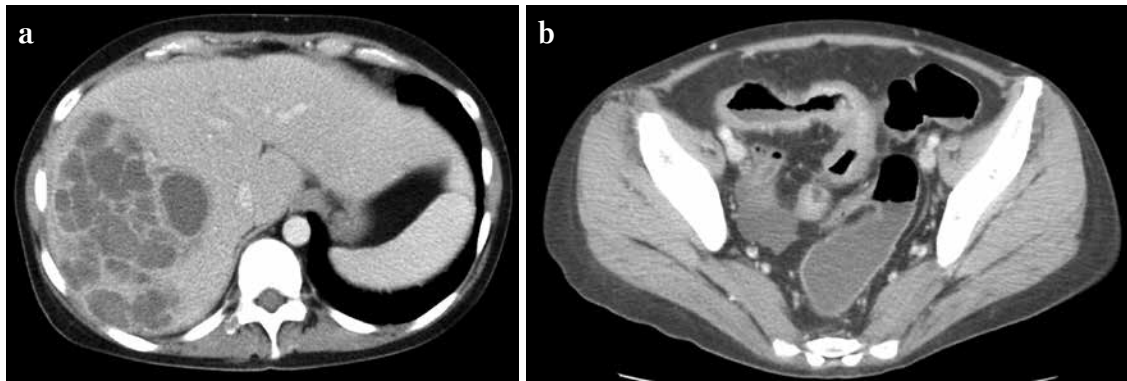


Figure 2 CT 検査 (入院時)

- a : 肝右葉に長径 10 cm 大の周囲にわずかな増強効果を有する多房性 low density area を認めた。
 b : 消化管壁 (回腸末端) の全周性肥厚と脂肪織濃度上昇, 少量腹水貯留を認めた。

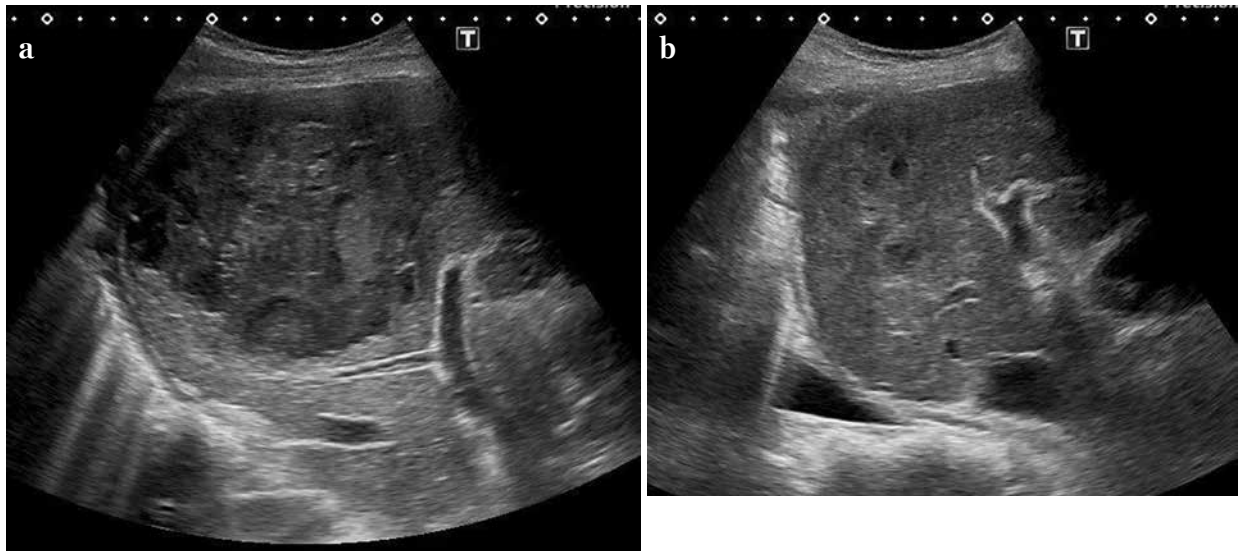


Figure 3 腹部超音波検査

- a : 第 1 病日. 肝 S8 を中心として最大径 10 cm の腫瘤性病変を認めた. 横隔膜直下の一部に液体を示唆する無エコー領域を認めるものの腫瘤のほぼ全体は充実性であり, 小腫瘤が集合している超音波像を呈していた。
 b : 第 36 病日. ドレーン抜去後, 膿瘍の縮小を認めた。

繰り返し腹部超音波検査を行い穿刺ドレナージのタイミングを確認していたが, 第 15 病日の腹部超音波では一部液状化がみられたため, 第 17 病日に経皮経肝膿瘍穿刺吸引を行い, 黄白色膿性液体を採取し, 肝膿瘍と診断確定した. この時点では液状化したのは膿瘍のごく一部であり, ドレーン留置は不可能であった. 膿瘍培養は血液培養と同じ *Streptococcus intermedius* が検出されたが, 混合感染の可能性も考慮し MEPM 3g/day を継続した. 培養の抗酸菌検査は陰性であった.

第 18 病日から呼吸苦を訴え, 胸部 X-p・CT 検査では胸水の増悪を認めた. 胸水穿刺では黄白色やや混濁した胸水を採取し, 胸水培養は陰性であったが, Light の

基準¹⁾では滲出性であり, 肝膿瘍による炎症の波及が疑われた.

第 23 病日には収縮期血圧 60 台まで低下し, 敗血症性ショックを発症したため, 昇圧剤を開始した. 腹部超音波検査では膿瘍内が大部分液状化している所見を認めたため, 経皮経肝膿瘍ドレナージ (percutaneous transhepatic abscess drainage ; PTAD) を行い, 黄白色で粘稠な膿を排液した. 多房性の膿瘍であったが, 隣接している膿瘍と一部交通しており, 比較的十分なドレナージが可能であった. 第 25 病日には血圧も上昇したため昇圧剤中止, 徐々に発熱や炎症反応も低下し全身状態は改善傾向を認めた.

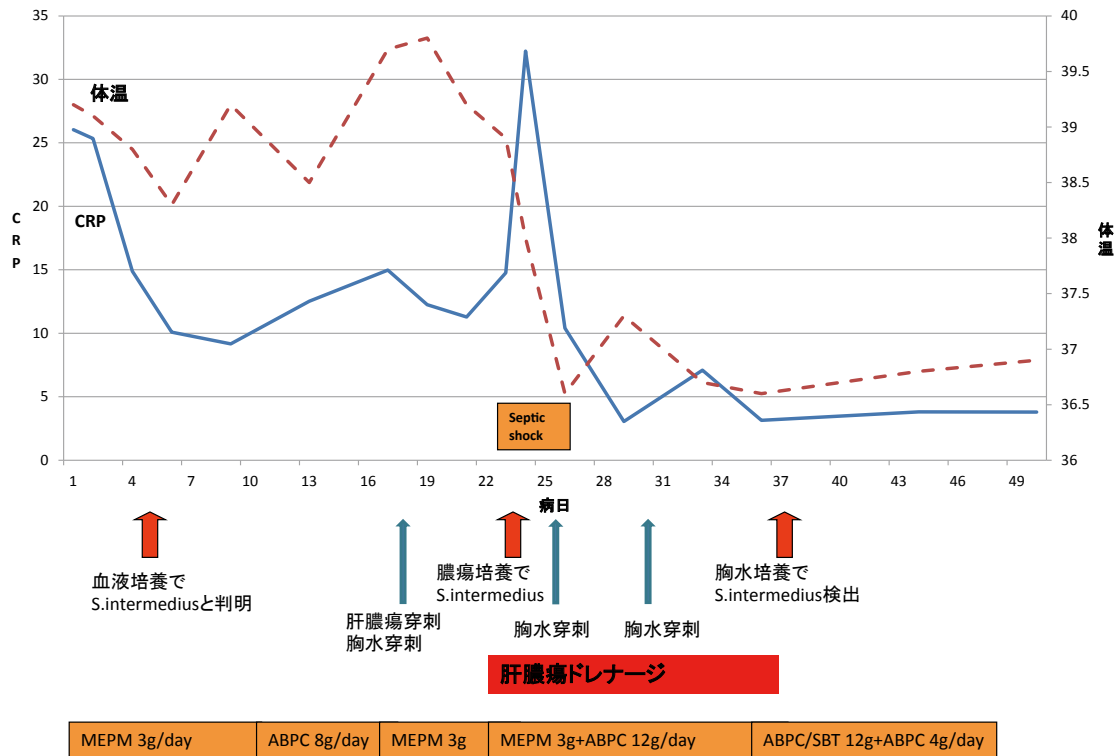


Figure 4 臨床経過

MEPM : Meropenem, ABPC ; Ampicillin, ABPC/SBT ; Sulbactam/Ampicillin.

第30病日3回目の胸水穿刺を行ったところ、白濁した膿性胸水を認めた。培養検査では肝膿瘍と同一の菌である *Streptococcus intermedius* が検出され、膿胸も合併していると考えた。呼吸器内科と相談し、CTガイド下ドレナージを試みるも穿刺ルートがなく断念した。第36病日腹部超音波検査では膿瘍は縮小しており (Figure 3b), 第37病日ドレーン抜去。その後は胸水も減少し、全身状態良好となり、第46病日抗菌薬終了、第51病日退院となった (Figure 4)。

II 考 察

CDは全消化管に発生する非特異的炎症性疾患で、腸管外合併症として強直性脊椎炎や結節性紅斑、硬化性胆管炎などが多いが、肝膿瘍の合併は比較的新聞である。欧米ではその発生率を Greenstein ら²⁾ は0.5%、Mir-Madjlessi ら³⁾ は0.114~0.297%と報告している。最近の台湾からの Lin らの報告⁴⁾ では、IBD患者における化膿性肝膿瘍発症に対するコホート研究が行われ、コントロール群の有病率は1万人に対して4.06人であったのに対し、IBD群では6.72人と1.46倍高いものであった。IBDの中ではCDよりも潰瘍性大腸炎で有病率が高いと報告され、肝膿瘍発症には特に1年間に2回以上の入院、開腹手術の既往歴、糖尿病、経皮的胆道穿刺や内視

鏡的胆道ドレナージがリスクになるとされている。

「クローン病」と「肝膿瘍」をキーワードとして、医学中央雑誌で検索すると、1987年以降自験例も含めると18例が報告されている^{5~21)}。これまでの報告を表にまとめると (Table 2), 男女比は9:1と男性に多く、年齢は20~57歳 (中央値27歳) で若年に多い。病変は単発12例、多発5例と単発が多く (1例詳細不明)、サイズは数mm~100mmまで報告されている。治療は抗菌薬のみで加療されたものが5例で、何らかの外科的ドレナージ (穿刺, PTAD, 手術) が施行されたものは13例であった。PSLが投与されていたのは8例、IFXが投与されていたのは4例であったが、特記すべき点として自験例も含めて最近の報告ではIFX投与中の報告が続いていることである^{18,19,21)}。IFXは2002年より本邦でCDに対して保険収載され、広く使用される薬剤となっているが、易感染性や免疫抑制状態により様々な感染症を合併する可能性がある。肝膿瘍は特徴的な症状を伴わないこともあり、不明熱患者における鑑別診断にも挙げられるが、IFX使用中のCD患者においては発見の遅れは重篤になりやすく、リスクが高いことも念頭において検査をすすめなければならない。

また胸水や肺炎など呼吸器病変を合併しているものは自験例も含めて3例認めているが^{5,8)}、膿胸を合併して

Table 2 本邦におけるクローン病に合併した肝膿瘍報告の一覧

No.	報告者	報告年	年齢/性別	サイズ/数	ドレナージ	起因菌	PSL 投与	IFX 投与	肝膿瘍以外の 合併症
1	住永	1987	44/男性	不明/多発	穿刺のみ	培養陰性	(-)	(-)	胸水
2	小棚木	1991	36/男性	45 mm/単発	(-)	不明	(-)	(-)	(-)
3	真方	1995	26/女性	不明/多発	手術	<i>Bacteroides</i> spp., <i>Listeria monocytogenes</i>	不明	(-)	胆嚢周囲膿瘍
4	柳田	1995	23/男性	不明/単発	PTAD	培養陰性	5 mg	(-)	肺炎, 胸水
5	塩澤	1997	26/男性	10 mm/単発	PTAD	培養陰性	10 mg	(-)	(-)
6	佐野	1999	43/男性	70 mm/単発	PTAD	<i>E. coli</i> , <i>Streptococcus milleri</i> , <i>Bacteroides stercoris</i>	(-)	(-)	限局性腹膜炎
7	菊池	1999	24/男性	不明	PTAD+手術	不明	不明	(-)	後腹膜膿瘍
8	竹内	1999	22/男性	20 mm/多発	(-)	不明	(-)	(-)	(-)
9	今村	2001	26/男性	70 mm/単発	(-)	不明	60 mg	(-)	(-)
10	深澤	2002	28/男性	40 mm/単発	PTAD	<i>Bacillus</i> spp.	15 mg	(-)	(-)
11	篠原	2003	24/男性	80 mm/単発	PTAD+手術	<i>E. coli</i> , <i>Streptococcus</i> spp.	(-)	(-)	腸腰筋膿瘍
12	和田	2005	57/男性	51 mm/単発	(-)	不明	5 mg	(-)	(-)
13	中田	2006	20/男性	60 mm/単発	(-)	不明	10 mg	(-)	下大静脈血栓
14	小篠	2009	49/男性	58 mm/単発	PTAD	<i>Staphylococcus</i> spp.	(-)	(+)	腸間膜膿瘍
15	中原	2011	23/男性	数 mm/多発	穿刺のみ	<i>Nocardia farcinica</i>	40 mg	(+)	(-)
16	開田	2012	35/男性	不明/多発	手術	不明	(-)	(-)	脾膿瘍, 結腸脾瘻
17	富樫	2012	31/男性	65 mm/単発	PTAD+手術	MRSA, <i>E. coli</i>	(-)	(+)	(-)
18	自験例	2016	31/女性	100 mm/単発	PTAD	<i>Streptococcus milleri</i>	10 mg	(+)	膿胸, 胸水

いるものは自験例が初めての報告になる。Rubinら²²⁾は肝膿瘍には1.7~4.2%に膿胸が合併すると報告し、Chouら²³⁾は肝膿瘍の胸部領域の合併症として432例中55例(12.7%)に胸水貯留を認め、その内3例(0.7%)が膿胸であったと報告している。その原因としては、肝膿瘍が横隔膜を穿破して右胸腔内に炎症が波及して起こる機序の他に、PTADの医原性合併症として膿胸が続発する機序が言われている。大畑ら²⁴⁾は穿刺前の胸水の存在や、穿刺後の膿瘍改善に伴う横隔膜の下方移動による臓側胸膜の折り返し部位の密着性の低下が、膿胸を発症あるいは増悪させる要因と報告しており、PTADの際には膿胸の発症にも十分注意して施行する必要がある。なお本症例ではPTAD後に施行したCT検査でドレナージは経胸腔穿刺となっていないことを確認している。

本邦での化膿性肝膿瘍の起因菌は、大腸菌などグラム陰性桿菌が多いと言われているが^{25,26)}、口腔内常在菌である*Streptococcus intermedius*による報告も散見され

る。重福ら²⁷⁾によるとこれまで本邦において*Streptococcus intermedius*を含む*Streptococcus anginosus* group (SAG)に起因する肝膿瘍は40例報告されている。クローン病に伴う肝膿瘍の場合ではNarayananらは²⁸⁾は*Streptococcus* spp.が起炎菌として多いと報告しており、本症例でも*Streptococcus intermedius*が検出されている。本邦での報告では確認できる限りでは*Streptococcus* spp. (*Streptococcus intermedius*を含む)によるものは、本症例も含めて3例のみであった¹¹⁾。ただし混合感染の比率が高いことも報告されており²⁹⁾、本症例においても起因菌が判明したあとでもしばらくは広域スペクトラムの抗菌薬を継続した。

肝膿瘍の感染経路としては経門脈性や経胆道性、経動脈性や直接波及などがあり、肝膿瘍発症にはこれらの経路からの原因菌の流入に加え、患者の全身的な免疫状態や肝臓の血流状態など患者側因子が大きく影響する。本症例においてはCDによる消化管粘膜障害があり、またPSLの長期投与およびIFXによる易感染性があったこ

とより、脆弱な消化管粘膜を介して経門脈性に感染したと考えられた。また1999年以前の報告が多いが、本邦18例中4例で肝膿瘍発症と同時にまたは発症を契機にCDが発見されており^{5,6,11,12)}、肝膿瘍患者に対しては消化管精査を必ず行うことが非常に重要であると考えられた。

結 語

CDに合併した肝膿瘍・膿胸について、これまでの本邦での報告例も踏まえて報告した。肝膿瘍は特徴的な症状を伴わないこともあり、特にCD患者においては診断・治療の遅れが重篤な事態に陥ることも念頭において、診療にあたるべきである。

文 献

- Light RW, Macgregor MI, Luchsinger PC, et al : Pleural effusions : the diagnostic separation of transudates and exudates. *Ann Intern Med* **77** : 507-513, 1972.
- Greenstein AJ, Sachar DB, Lowenthal D, et al : Pyogenic liver abscess in Crohn's disease. *Q J Med* **56** : 505-518, 1985.
- Mir-Madjlessi SH, McHenry MC, Farmer RG : Liver abscess in Crohn's disease. Report of four cases and review of the literature. *Gastroenterology* **91** : 987-993, 1986.
- Lin JN, Lin CL, Lin MC, et al : Pyogenic liver abscess in patients with inflammatory bowel disease : a nationwide cohort study. *Liver Int* **36** : 136-144, 2016.
- 住永佳久, 安田是和, 田中昌宏, 他 : クロウン病に合併した肝膿瘍の1例. *日本消化器病学会雑誌* **84** : 915-919, 1987.
- Kotanagi Hitoshi, Sone Sumiyuki, Fukuoka Takemi, et al : Liver Abscess as the Initial Manifestation of Colonic Crohn's Disease : Report of a Case. *The Japanese Journal of Surgery* **21** : 348-351, 1991.
- 真方紳一郎, 高木幸一, 藤好建史, 他 : クロウン病に合併した肝膿瘍の1例. *日本大腸肛門病学会雑誌* **48** : 169-174, 1995.
- 柳田俊之, 大矢正俊, 中村哲郎, 他 : 肝膿瘍, 肺病変を伴ったCrohn病の1例. *日本消化器病学会雑誌* **92** : 1082-1086, 1995.
- 塩澤学, 鈴木紳一郎, 高橋大介, 他 : クロウン病に合併した肝膿瘍の1例. *日本大腸肛門病学会雑誌* **50** : 344-349, 1997.
- 菊池聖子, 北川晋二, 中島力哉, 他 : 5年7ヵ月の経過で大腸の狭窄と肝膿瘍を併発したクローン病の1例. *日本医学放射線学会雑誌* **59** : 794-795, 1999.
- 佐野弘治, 大川清孝, 黒岡浩子, 他 : 肝膿瘍を併発したクローン病の1例. *消化器科* **28** : 549-553, 1999.
- 竹内正勇, 橘良哉, 米島學 : 発症時に多発性肝膿瘍と肉芽腫性肝炎を合併したクローン病の1例. *ENDOSCOPIC FORUM for digestive disease* **15** : 258, 1999.
- 今村幹雄, 高橋通規, 田所慶一 : 術前に肝膿瘍を発症した回腸末端に巨大潰瘍を有するクローン病の1手術例. *日本大腸肛門病学会雑誌* **54** : 821, 2001.
- 深澤貴子, 中村利夫, 横井佳博, 他 : 肝膿瘍を合併したクローン病の1例. *日本消化器病学会雑誌* **99** : 152-156, 2002.
- 篠原徹雄, 山下裕一, 渡邊建詞, 他 : Crohn病に肝膿瘍と腸腰筋膿瘍を合併した1例. *日本臨床外科学会雑誌* **64** : 678-682, 2003.
- 和田滋夫, 阿部孝, 尾下正秀, 他 : クロウン病に合併した肝膿瘍の1例. *日本腹部救急医学会雑誌* **25** : 567-570, 2005.
- 中田博, 大澤智徳, 横山勝, 他 : 肝膿瘍・下大静脈血栓を合併したクローン病の1例. *日本外科系連合学会誌* **31** : 198-203, 2006.
- 小篠洋之, 荒木靖三, 野明俊裕, 他 : Infliximab治療中のCrohn病に腸間膜膿瘍と肝膿瘍を併発した1例. *日本臨床外科学会雑誌* **70** : 2762-2766, 2009.
- 中原隆志, 菅宏美, 中原春奈, 他 : インフリキシマブ治療中にノカルジア(放線菌)肝膿瘍を呈したクローン病の1例. *日本消化器病学会雑誌* **108** : 619-626, 2011.
- 開田脩平, 木村英明, 遠藤格 : 多発肝膿瘍, 脾膿瘍を伴った, Crohn病結腸脾腫の1例. *日本腹部救急医学会雑誌* **32** : 390, 2012.
- 富樫順一, 菅原寧彦, 赤松延久, 他 : Infliximab投与下Crohn病患者における難治性MRSA肝膿瘍に対する肝S8切除の1例. *日本肝胆膵外科学会・学術集会プログラム・抄録集* 24回 : 417, 2012.
- Rubin RH, Swartz MN, Malt R : Hepatic abscess : changes in clinical, bacteriologic and therapeutic aspects. *Am J Med* **57** : 601-610, 1974.
- Chou FF, Sheen-Chen SM, Lee TY : Rupture of pyogenic liver abscess. *Am J Gastroenterol* **90** : 767-770, 1995.
- 大畑善寛, 中野剛, 上島寧子 : 肝膿瘍の経皮的ドレナージ後に右膿胸と急性呼吸急迫症候群を併発した1例. *日本呼吸器学会誌* **1** : 327-331, 2012.
- 大畑充, 坂本和彦, 鈴木英明, 他 : 当院における肝膿

- 瘍 40 例の臨床疫学的検討 細菌性肝膿瘍とアメーバ性肝膿瘍の比較. 胆と脾 **24** : 371-375, 2003.
- 26) 高橋百合美, 影山富士人, 竹平安則, 他 : 過去 10 年間における当院肝膿瘍症例の検討. 肝臓 **49** : 101-107, 2008.
- 27) 重福隆太, 松永光太郎, 田村知大, 他 : 早期胃癌の診断契機となった *Streptococcus intermedius* による化膿性肝膿瘍の 1 例. 日本消化器病学会雑誌 **113** : 263-272, 2016.
- 28) Narayanan S, Madda JP, Johny M, et al : Crohn's disease presenting as pyogenic liver abscess with review of previous case reports. *Am J Gastroenterol* **93** : 2607-2609, 1998.
- 29) Kurland JE, Brann OS : Pyogenic and amebic liver abscesses. *Curr Gastroenterol Rep* **6** : 273-279, 2004.

**A Case of Crohn's Disease Complicated by Hepatic Abscess and Empyema
Caused by *Streptococcus intermedius* During Infliximab Treatment**

Ikuhiro Kobori, Naohiko Tokutomi, Yumi Kusano, Akihiro Kitahama, Koji Toyoda, Osamu Okawa,
Hiroki Saito, Tomoyuki Kitagawa, Yasumi Katayama, Masaya Tamano

Department of Gastroenterology, Dokkyo Medical University Koshigaya Hospital

A 31-year-old woman developed hepatic abscess and empyema during Infliximab treatment for Crohn's disease. She was treated by antibiotics and percutaneous transhepatic abscess drainage. Infliximab treatment may merge various infectious diseases. Complication of Crohn's disease

and hepatic abscess is very rare, but it is easy to become dangerously ill, and cautious care is necessary.

Key words : Crohn's disease, hepatic abscess, empyema