

原 著

獨協医科大学越谷病院における、 腹部超音波検査による胆嚢隆起性病変の検討

獨協医科大学越谷病院 臨床検査部

一戸 利恵 瀧沢 義教 谷塚千賀子 柴崎 光衛
日谷 明裕 党 雅子 春木 宏介

同 消化器内科

玉野 正也 須田 季晋

要 旨 腹部超音波検査が施行された3572例を対象として胆嚢隆起性病変の検討を行った。胆嚢隆起性病変は3572例中791例(22.1%)に認められ、重複検査例を除いた773例の平均年齢は 59.6 ± 13.6 歳であり、男性370例、女性403例であった。胆嚢隆起性病変の最大径の平均は 4.7 ± 5.8 mmで、単発が256例(33.1%)、多発が517例(66.9%)であった。773例中、10mm以上の病変を有する症例は44例(5.6%)であった。これら44例の最終診断は、胆嚢良性ポリープ19例(43.2%)、胆嚢腺筋症2例(4.6%)、胆泥貯留2例(4.6%)、胆嚢結石2例(4.6%)、切除可能胆嚢癌6例(13.6%)、切除不能胆嚢癌6例(13.6%)、その他の癌2例(4.6%)、不明5例(11.3%)であり、胆嚢癌の半数が切除不能であった。今後、超音波検査を用いて切除可能な胆嚢癌をより多く拾い上げるためには、人間ドック等による、より幅広いスクリーニングが必要であると考えられた。

Key Words : 胆嚢隆起性病変, 胆嚢ポリープ, 胆嚢腫瘍, 胆嚢癌, 超音波検査

背景と目的

超音波診断装置の進歩に伴って胆嚢の微細な隆起性病変の描出が可能となった。今回われわれは、当院における腹部超音波検査症例の胆嚢隆起性病変を検討し、特に10mm以上の病変における胆嚢癌の頻度を検討することを目的として本検討を行った。

対象と方法

対象は、2011年4月から2012年3月に当院消化器内科を受診し、腹部超音波検査が施行された3572例とした。胆嚢隆起性病変を有する症例で、観察期間中に複数回の検査を受けている症例については、直近の検査結果を検討に用いた。超音波診断装置は東芝メディカルシステムズ株式会社製 XarioXG、GEヘルスケア・ジャパ

ン社製 LOGIQ9、日立メデコ社製 EUB-6000を用いた。検査は、日本超音波医学会認定の超音波検査士3名を含む臨床検査技師6名、医師免許取得3年目のレジデント1名、超音波専門医1名が担当した。

胆嚢隆起性病変の超音波診断には、日本超音波医学会が2002年に公示した「胆嚢癌の超音波診断基準」¹⁾を基本として簡略化した表1の診断基準を用い、病変を胆嚢良性ポリープ、胆嚢癌、胆嚢腫瘍の3群に診断した。今回の検討は隆起性または腫瘍性病変についてのみの検討であり、壁肥厚型の病変は検討から除外している。

最大径が10mm以上の病変については、これらの超音波診断と単純・造影CT検査、MRI検査による画像診断、または手術による病理組織学的診断による最終的な臨床診断とを比較検討した。なお、他の画像診断や病理診断がなされていない場合でも、過去にさかのぼって超音波画像を検索し3年以上最大径に変化のないものは良性ポリープと判断した。

10mm未満の病変については、当院では原則として半年毎に超音波検査を施行しているが、今回の観察期間中に増大傾向を呈したものはなく、詳細な検討からは除

平成24年10月16日受付、平成24年12月13日受理
別刷請求先：一戸利恵

〒343-8555 埼玉県越谷市南越谷2-1-50
獨協医科大学越谷病院 臨床検査部

表 1 胆嚢隆起性病変の超音波診断基準

胆嚢ポリープ
有茎性または亜有茎性で 5 mm 未満のもの
5 mm 以上の場合には、有茎性で胆嚢壁よりも高輝度を呈するもの
または、桑の実状で内部に点状高エコーを有するもの
胆嚢癌
広基性、無茎性または茎の太いもの
胆嚢壁と等エコーまたは低エコーを呈するもの
胆嚢壁の不明瞭化または肝への浸潤像を有するもの
胆嚢腫瘍
上記のいずれとも判断しかねるもの

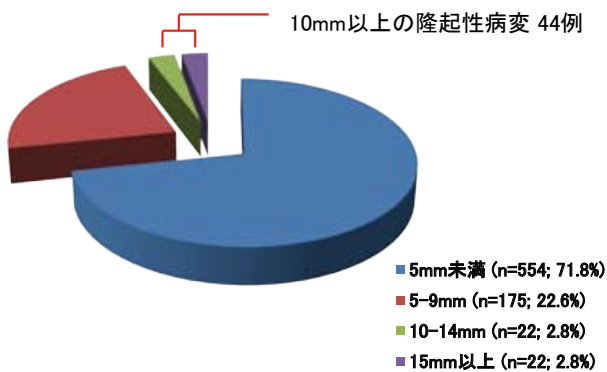


図 1 全病変の腫瘍径別分類

5 mm 未満が 554 例 (71.8%) と多く、10 mm 以上の病変は 44 例 (5.6%) であった。

外した。

結 果

胆嚢隆起性病変は 3572 例中 791 例 (22.1%) に見られた。これら 791 例のうち重複検査例を除いた 773 例を以下の検討に用いた。773 例の平均年齢は 59.6 ± 13.6 歳で男性 370 例、女性 403 例であった。胆嚢隆起性病変の最大径の平均は 4.7 ± 5.8 mm で単発が 256 例 (33.1%)、多発が 517 例 (66.9%) であった。773 例の超音波診断は、胆嚢良性ポリープ 753 例、胆嚢癌 14 例、胆嚢腫瘍 6 例であった。

胆嚢隆起性病変の最大径は、5 mm 未満が 554 例 (71.8%)、5~9 mm が 175 例 (22.6%)、10~14 mm が 22 例 (2.8%)、15 mm 以上が 22 例 (2.8%) で、10 mm 以上は 44 例 (5.6%) であった (図 1)。10 mm 以上の病変の超音波診断の内訳は、胆嚢良性ポリープ 24 例、胆嚢癌 14 例、胆嚢腫瘍 6 例であった。

10 mm 以上の胆嚢良性ポリープと超音波診断された 24 例中 10 例は他の画像診断によってポリープ 8 例、結石 2 例と診断された。残る 14 例中 8 例は、最大径に経

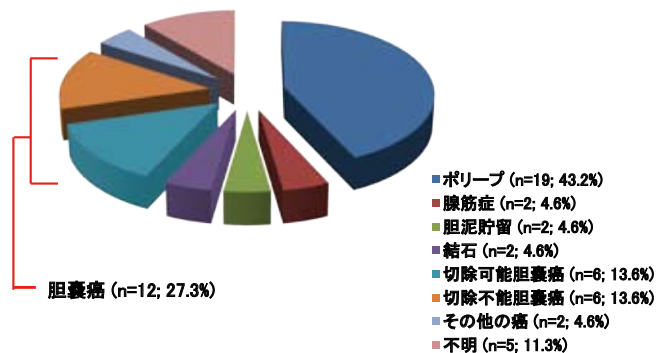


図 2 10 mm 以上の病変 44 例の最終診断

切除可能、切除不能を合わせると、胆嚢癌であったものは 44 例中 12 例 (27.3%) であった。

年変化のないものであり良性ポリープとして経過観察となっている。病変の増大傾向、患者本人の希望、他疾患の手術との同時切除などの理由で 5 例に手術が施行され、手術後の病理組織学的診断は、胆嚢癌 1 例、胆嚢腺筋症 1 例、コレステロールポリープ 2 例、過形成ポリープ 1 例であった。残りの 1 例はその後の受診がなく、最終診断不明であった。

胆嚢癌と超音波診断された 14 例中 1 例は、併存する重篤な疾患のために最終診断は不明であり、3 例は他の画像診断で肝内胆管癌 1 例、肝細胞癌 1 例、胆道感染に伴う炎症性胆泥貯留 1 例と診断された。これらの 4 例を除く 10 例中 6 例は他の画像診断にて切除不能の胆嚢癌と診断され、残る 4 例に手術が施行され、全例胆嚢癌と最終診断された。

胆嚢腫瘍と超音波診断された 6 例のうち 2 例は、造影 CT によって胆嚢腺筋症、胆泥貯留とそれぞれ診断され、経過観察中である。1 例に手術が施行され、病理組織学的に胆嚢癌と診断された。残る 3 例は、本人の通院中断

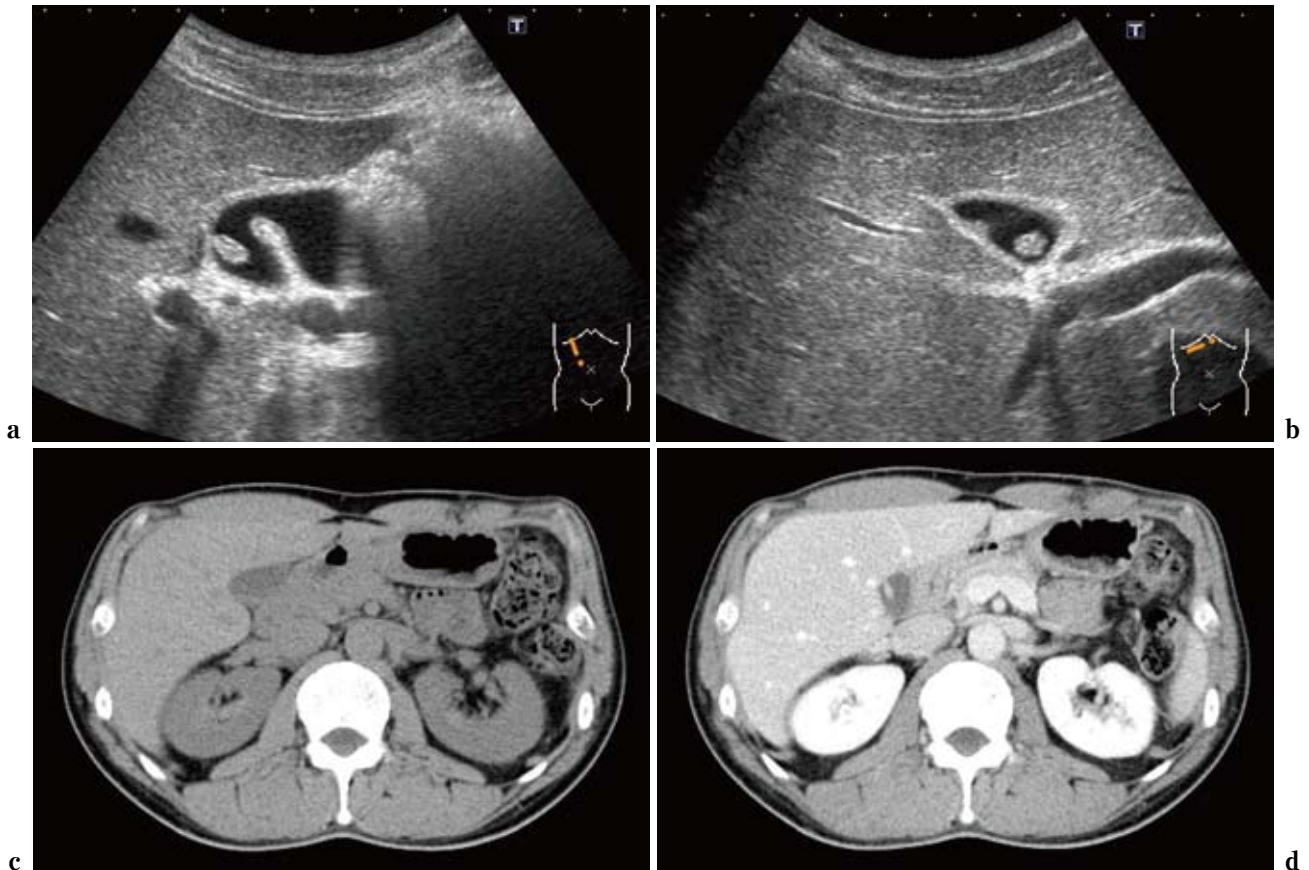


図3 コレステロールポリープ症例

超音波所見では病変は桑の実状を呈し、内部に点状高エコーを認めた(図3a, b)。腹部単純CT(図3c)では胆嚢に病変を指摘できず、造影CT(図3d)で、わずかに造影効果を有する亜有茎性の隆起性病変を認めた。

1例、併存する重篤な疾患によりその後の検査不能のもの2例であり、最終診断は不明であった。

以上を総合し、図2に10mm以上の病変44例の最終診断を示す。胆嚢良性ポリープ19例(43.2%)、胆嚢腺筋症2例(4.6%)、胆泥貯留2例(4.6%)、胆嚢結石2例(4.6%)、切除可能胆嚢癌6例(13.6%)、切除不能胆嚢癌6例(13.6%)、その他の癌2例(4.6%)、不明5例(11.3%)であった。切除可能、切除不能を合わせると、胆嚢癌であったものは44例中12例(27.3%)であった。以下に典型的な症例を提示する。

症例1

48歳の男性。自覚症状なく、検診の超音波検査で胆嚢病変を指摘され当院で再検査を施行した。超音波所見では、胆嚢頸部に有茎性、10mm大の隆起性病変を認め、病変は桑の実状を呈し、内部に点状高エコーを認めた(図3a, b)。超音波診断は胆嚢良性ポリープ(コレステロールポリープ)とした。腹部単純CT(図3c)では胆嚢に病変を指摘できず、造影CT(図3d)で、わずかに

造影効果を有する亜有茎性の隆起性病変を認め、胆嚢壁には肥厚や浸潤像は認めなかった。以上から胆嚢良性ポリープと診断し、現在も経過観察中である。

症例2

78歳、女性。胆嚢ポリープの診断で他院にて年に1回の超音波検査を施行していた。最近の1年間で病変が10mmから15mmへと増大傾向を認めたため当院で再検査を施行した。超音波所見では、胆嚢体部に最大径18mmの無茎性不整隆起を認め、内部は胆嚢壁よりも低エコーを呈した。また、胆嚢壁の一部が不鮮明であり、超音波診断は胆嚢癌とした(図4a, b)。腹部単純CT(図4c)では胆嚢体部に不鮮明な胆嚢壁肥厚を認めた。同病変は造影CT(図4d)で不均一に造影される不整な隆起性病変として描出され、連続する胆嚢壁にも比較的強い造影効果を認め、胆嚢癌と診断した。切除標本では、胆嚢体部に1.1×1.8cmの無茎性隆起性病変を認めた(図4e)。術中迅速病理診断ではsentinel node(12c)リンパ節に転移は認めなかった。病理組織診断は中分化型

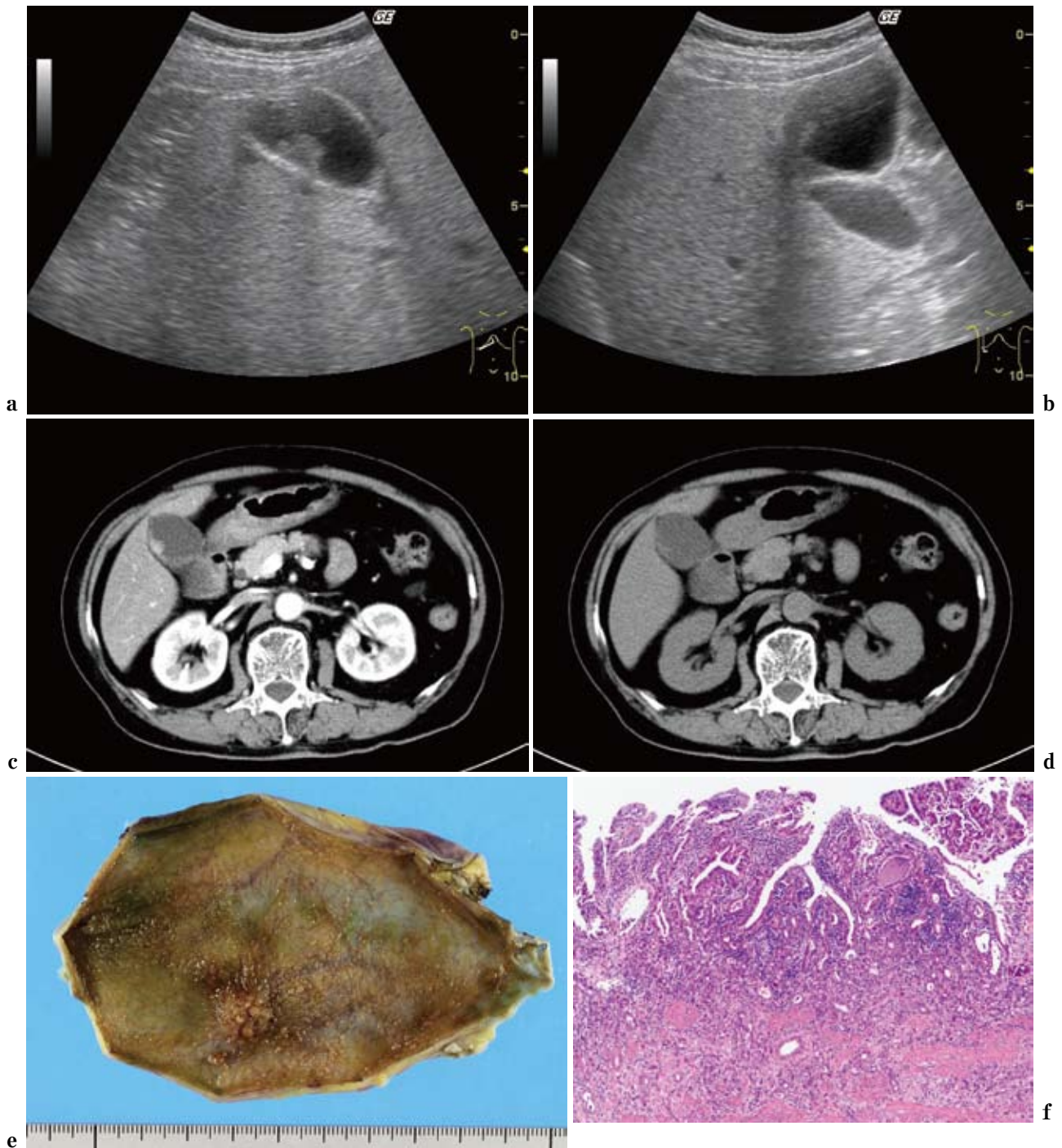


図4 胆嚢癌症例

超音波では、胆嚢体部に無茎性不整隆起を認め、内部は胆嚢壁よりも低エコーを呈し、胆嚢壁の一部が不鮮明であった(図4a, b)。腹部単純CT(図4c)では胆嚢体部に不鮮明な胆嚢壁肥厚を認めた。同病変は造影CT(図4d)で不均一に造影される不整な隆起性病変として描出され、連続する胆嚢壁にも比較的強い造影効果を認め、胆嚢癌と診断した。切除標本では、胆嚢体部に1.1×1.8cmの無茎性隆起性病変を認め(図4e)、病理組織診断は中分化型腺癌であった(図4f)。

腺癌であり、adenocarcinoma (tub2), ss, s (-), INF β , ly0, v0, pn0, pHinf0, pBinf0, pPV0, pA0, pBM0と診断された(図4f)。術後1年の現在も再発なく、当院外科にて経過観察中である。

考 察

一般成人における胆嚢隆起性病変の超音波検査による検出率は、1990年代には3~6%とされていたが^{2,3)}、近

年の人間ドックでは10%程度と報告され^{4,5)}、これは超音波診断装置の進歩によるところが大きいと推測される。今回の検討では検査施行症例の22.1%と2000年代の報告の約2倍の頻度で病変を認めている。この要因としては、当院が大学病院であるため、検診や人間ドックで胆嚢病変を指摘され、二次検査として超音波検査が施行されている症例が多いためと考えられた。一方で、今回われわれは、胆嚢腺筋症、胆泥貯留、胆嚢結石、およびその他の癌の胆嚢浸潤をそれぞれ2例ずつ胆嚢隆起性病変と診断している。今後このような症例に対しては、体位変換や探触子による振動、場合によっては探触子の形状や周波数を変更して観察するなどの工夫をし、超音波診断能をさらに向上させる必要があると思われた。

胆嚢に隆起性病変を認めた際に最も臨床的に重要な点は病変が癌であるか否かである。この点で最も強調されてきたのは病変の大きさであり、一般的には最大径10mm以上では癌である可能性が高いとされている。手術による摘出標本での検討では、10mm未満の病変における癌の頻度は0~6%であるのに対し、10mm以上の病変では29~78%が癌であったと報告されている^{6~10)}。

今回の検討では10mm以上の病変の27.3%が胆嚢癌であった。これは既報の頻度とほぼ同等かやや低い結果であった。この理由としては、他院からの紹介症例においては、前医での超音波検査で明らかに10mm以上の病変である場合に、当院での超音波検査が省略されてCT等の画像検査で診断に至っている症例が少なからず存在するためと推測しているが、その実数は確認不能である。

癌を疑う他の因子としては病変の増大傾向と広基性の形状および年齢があげられる。Kubotaらは、5例のポリープ様癌では4~12カ月の経過観察中に径が1.5~4倍に増大したが7例の良性ポリープでは全例に径の変化はなかったと報告している¹¹⁾。以上より今回の検討においては、他の画像検査や手術による最終診断が得られていない症例でも過去3年間に径の増大のない病変は良性ポリープと判断した。

形状については、Ishikawaら¹²⁾は97例の切除例を検討し、有茎性病変の13%、広基性病変の33%に癌を認めている。さらに、有茎性癌はすべて10mm以上であったが、無茎性癌の最大径平均は 14 ± 4 (8-20) mmであり、良性ポリープ群と有意差がなかったと報告している。また、Terziら⁶⁾は、胆嚢隆起性病変における癌の危険因子として年齢を指摘し、60歳以上、10mm以上の病変は腹腔鏡下胆嚢摘出術を施行すべきと報告している。

以上の他にも、単発であること、結石を合併している

こと、超音波で胆嚢壁に比して低エコーを呈することが胆嚢癌の危険因子とされ、10mm未満の有茎性病変であっても胆嚢摘出術を考慮すべきという報告もある¹³⁾。

全検査症例における胆嚢癌の頻度は3572例中12例(0.34%)であり、切除可能なものは12例中6例(50.0%)であった。三原らは、25年間の人間ドックの超音波検査施行例173,350例を検討し、胆嚢癌は165例(0.1%)であり、うち149例(90.3%)が切除可能であったと報告している¹⁴⁾。健常者を対象とする人間ドックと、紹介例や有症状例を含む病院のデータを単純に比較できるものではないが、今後超音波検査を用いて切除可能な胆嚢癌をより多く拾い上げるためには、人間ドック等による、より幅広いスクリーニングが必要であると考えられた。

結 論

胆嚢隆起性病変は、全超音波施行例3572例中791例(22.1%)に認められた。重複例を除く773例のうち10mm以上のものは44例(5.7%)であり、胆嚢癌は44例中12例(27.3%)であった。

文 献

- 1) 社団法人日本超音波医学会用語・診断基準委員会：胆嚢癌の超音波診断基準の公示。J Med Ultrasonics **29**：329-332, 2002.
- 2) Okamoto M, Okamoto H, Kitahara F, et al：Ultrasonographic evidence of association of polyps and stones with gallbladder cancer, Am J Gastroenterol **94**：446-50, 1999.
- 3) Moriguchi H, Tazawa J, Hayashi Y, et al：Natural history of polypoid lesions in the gall bladder. Gut **39**：860-862, 1996.
- 4) 竹内和男：ここまで分かる腹部の超音波診断 胆嚢ポリープ・胆嚢腺筋腫症・先天性総胆管拡張症など。綜合臨床 **58**：2517-2529, 2009.
- 5) 畔田千尋, 金作静香, 杉山貴子, 他：人間ドックで発見された胆嚢ポリープの自然経過。富山県立中央病院医学雑誌 **26**：14-16, 2003.
- 6) Terzi C, Sokmen S, Seckin S, et al：Polypoid lesions of the gallbladder：report of 100 cases with special reference to operative indications, Surgery **127**：622-627, 2000.
- 7) Sugiyama M, Xie XY, Atomi Y, et al：Differential diagnosis of small polypoid lesions of the gallbladder：the value of endoscopic ultrasonography, Ann Surg **229**：498-504, 1999.
- 8) Kubota K, Bandai Y, Otomo Y, et al：Role of laparo-

- scopic cholecystectomy in treating gallbladder polyps. Surg Endosc **8** : 42-46, 1994.
- 9) Yang HL, Sun YG, Wang Z : Polypoid lesions of the gallbladder : diagnosis and indications for surgery. Br J Surg **79** : 227-229, 1992.
 - 10) Koga A, Watanabe K, Fukuyama T, et al : Diagnosis and operative indications for polypoid lesions of the gallbladder. Arch Surg **123** : 26-29, 1988.
 - 11) Kubota K, Bandai Y, Noie T, et al : How should polypoid lesions of the gallbladder be treated in the era of laparoscopic cholecystectomy?. Surgery **117** : 481-487, 1995.
 - 12) Ishikawa O, Ohhigashi H, Imaoka S, et al : The difference in malignancy between pedunculated and sessile polypoid lesions of the gallbladder. Am J Gastroenterol **84** : 1386-1390, 1989.
 - 13) 大谷和広, 千々岩一男, 大内田次郎, 他 : 胆石症・胆嚢ポリープの切除適応について. 外科 **71** : 29-33, 2009.
 - 14) 三原修一, 大竹宏治, 川口哲 : 腹部超音波によるがん検診の現状と課題 25年間の成績をもとに, 日本がん検診・診断学会誌 **18** : 201-209, 2011.

Clinical Analysis of the Elevated Lesion of Gallbladder Detected by Ultrasonography

Rie Ichinohe¹⁾, Masaya Tamano²⁾, Yoshinori Takizawa¹⁾, Toshikuni Suda²⁾, Chikako Yatsuka¹⁾,
Mitsuei Shibazaki¹⁾, Akihiro Hitani¹⁾, Masako To¹⁾, Kosuke Haruki¹⁾

¹⁾ *Department of Laboratory Medicine, Dokkyo Medical University Koshigaya Hospital*

²⁾ *Department of Gastroenterology, Dokkyo Medical University Koshigaya Hospital*

The present study investigated the presence and characteristics of elevated gallbladder lesions in 3572 patients who underwent abdominal ultrasonography in our hospital between April 2011 and March 2012. Elevated gallbladder lesions were present in 791 patients (22.1%). After excluding patients who underwent repeat examination, 44 of the remaining 773 patients (5.6%) had lesions ≥ 10 mm. Final diagnoses in these 44 patients were as follows: benign gallbladder polyp, n=19 (43.2%); gallbladder adenomyosis,

n=2 (4.6%); biliary sludge accumulation, n=2 (4.6%); gallbladder stone, n=2 (4.6%); resectable gallbladder cancer, n=6 (13.6%); non-resectable gallbladder cancer, n=6 (13.6%); other cancers, n=2 (4.6%); and unknown, n=5 (11.3%). Wider screening during routine medical examinations such as annual health checks is required to enable increased identification of gallbladder cancer at an early stage when resection is still possible.