

〈症例報告〉

## 体外式腹部超音波が診断に有用であった 十二指腸巨大 Brunner 腺過形成の一例

中藤 流以<sup>1)</sup>, 眞部 紀明<sup>2)</sup>, 平井 伸典<sup>1)</sup>, 岡本 由佑子<sup>3)</sup>, 村尾 高久<sup>1)</sup>, 松本 英男<sup>3)</sup>,  
秋山 隆<sup>4)</sup>, 河合 良介<sup>2)</sup>, 畠 二郎<sup>2)</sup>, 石井 学<sup>1)</sup>, 藤田 穰<sup>1)</sup>, 松本 啓志<sup>1)</sup>, 鎌田 智有<sup>5)</sup>,  
平井 敏弘<sup>6)</sup>, 佐藤 通洋<sup>7)</sup>, 塩谷 昭子<sup>1)</sup>, 春間 賢<sup>8)</sup>

- 1) 川崎医科大学消化管内科学, 〒701-0192 倉敷市松島577,  
2) 同 検査診断学 (内視鏡・超音波), 3) 同 消化器外科学, 4) 同 病理学 1,  
5) 川崎医科大学健康管理学, 〒700-8505 岡山市北区中山下2-1-80,  
8) 同 総合内科学 2  
6) 川崎医療福祉大学臨床栄養学科, 〒701-0193 倉敷市松島288,  
7) さとう記念病院内科, 〒709-4312 勝田郡勝央町黒土45,

**抄録** Brunner 腺過形成は十二指腸腫瘍性病変で、大きさが40mmを超えるものは10%未満と稀である。医学中央雑誌で「腹部超音波」「Brunner 腺過形成」のキーワードで検索すると、関連した報告はない。体外式超音波検査 (US) が診断に有用であった Brunner 腺過形成の一例を報告する。症例は50歳代、女性。食欲不振、心窩部痛とタール便を主訴に近医受診。貧血を認め、出血源検索目的に行った上部消化管内視鏡検査 (EGD) で胃内に約 45 mm の腫瘍性病変を認め精査目的に当院紹介となった。血液生化学検査では Hb 9.1 g/dl, MCV 89.1 fl, MCH 30.0 pg と正球性正色素性貧血を認め、BUN/CRE 比は43.1と上昇していた。当院での EGD では十二指腸球部に内腔をほぼ閉塞する45×40 mm の腫瘍性病変を認めた。腫瘍表面の異型性は目立たないが、oozing bleeding を伴ったびらん形成を認めた。粘膜下腫瘍を疑い生検も行われたが確定診断には至らなかった。単純造影 CT では十二指腸球部に 45 mm 程度の腫瘍性病変を認め、辺縁は遷延性に造影された。内部は低吸収域が認められ、嚢胞変性や壊死が疑われた。周囲臓器への浸潤や転移を示唆する所見は認めず、粘膜下腫瘍が疑われたが癌は否定できなかった。US では十二指腸球部後壁の第2層から第3層に存在する約55 mm の粘膜下腫瘍が認められた。固有筋層は正常で、内部は大半が多房性嚢胞からなり、嚢胞間に充実成分がみられた。血流は比較的豊富であるが血管径や形状に明らかな不整は認めなかった。以上より十二指腸 Brunner 腺過形成が疑われた。外科的切除の方針となり、開腹で十二指腸粘膜下層剥離術を行った。術材の組織診断は Brunner 腺過形成で超音波診断と矛盾しない所見であった。十二指腸粘膜下腫瘍の鑑別には超音波内視鏡が有用であるが、大きな病変では全体の描出が困難などの欠点もある。一方で US は内視鏡侵襲なく、比較的大きな病変も描出可能で、特に本症例のように前庭部付近は良好な観察が期待できるため、上部消化管の精査に応用できる。

doi:10.11482/KMJ-J42(2)57 (平成28年5月9日受理)

キーワード：粘膜下腫瘍, Brunner 腺過形成, 十二指腸巨大 Brunner 腺過形成, 十二指腸腫瘍,  
体外式腹部超音波, 腹部超音波

別刷請求先

眞部紀明

〒701-0192 岡山県倉敷市松島577

川崎医科大学検査診断学 (内視鏡・超音波)

電話：086 (462) 1111

ファックス：086 (462) 7897

Eメール：n\_manabe@hkg.odn.ne.jp



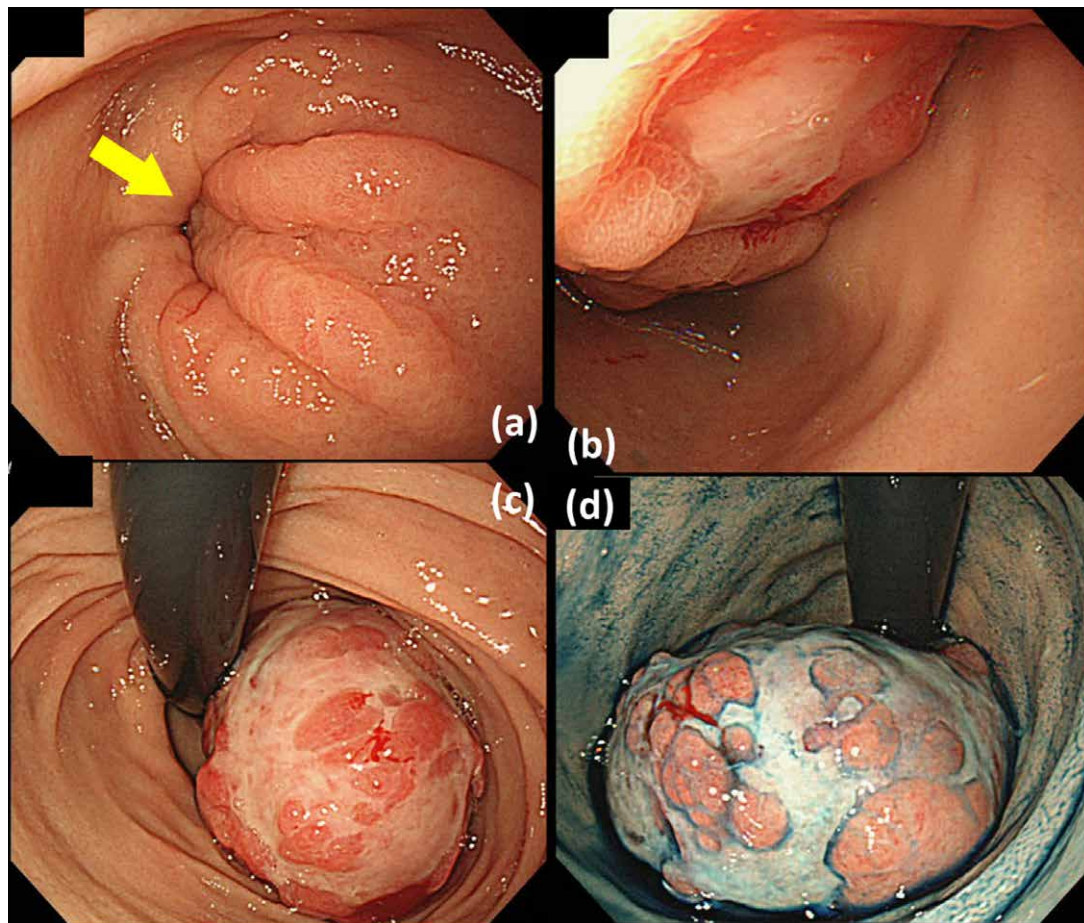


図2 当院 EGD 所見

- (a) 幽門輪に向かう scarf-ring sign 様の浮腫状の粘膜集中像を認めた (黄色矢印). 粘膜表面異型は目立たなかった.  
 (b) 球部をほぼ閉塞する腫瘤性病変を認めた. 腫瘤表面の異型性は目立たなかった.  
 (c) 球部反転像: 腫瘤表面には浅いびらん形成を認め, oozing bleeding を認めた.  
 (d) 球部反転インジゴカルミン散布像: 腫瘤全体の視認は困難であった.

昇していた. 腫瘍マーカーは CEA, CA19-9 共に基準範囲内であった.

EGD 検査所見 (図 2): 背景胃粘膜には萎縮を認めなかった. 幽門輪に向かって浮腫状に肥厚した襞が集中する scarf-ring sign 様の所見が認められた ((a) 黄矢印). 十二指腸球部に基部を持つ 45mm × 40mm の表面にびらんを有した腫瘍を認めた. 腫瘍の境界は明瞭で, oozing bleeding を伴っていた. 腫瘍は十二指腸内腔をほぼ閉塞しており, 茎の有無は確認困難であった. スコープは通過したが嵌頓の可能性も考え, 十二指腸から胃への移動を試みたが腫瘍は幽門

を超えなかった. 腫瘍の形態から当初は上皮性腫瘍が疑われたが, 腫瘍表面に明らかな異型性を認めず, 粘膜下腫瘍との鑑別に苦慮した. EGD 時に腫瘍から 6 個生検を行ったが, 得られた標本では明らかな異型を認めず, 粘膜下腫瘍がより強く疑われたものの, 確定診断には至らなかった.

上部消化管造影検査所見 (図 3): 十二指腸球部に表面には結節様構造を有した立ち上がりが見え, 境界明瞭な 50mm 程度の腫瘍を認めた (白矢印). 立ち上がりが見えなかったことから粘膜下腫瘍が疑われたが, 上皮性腫



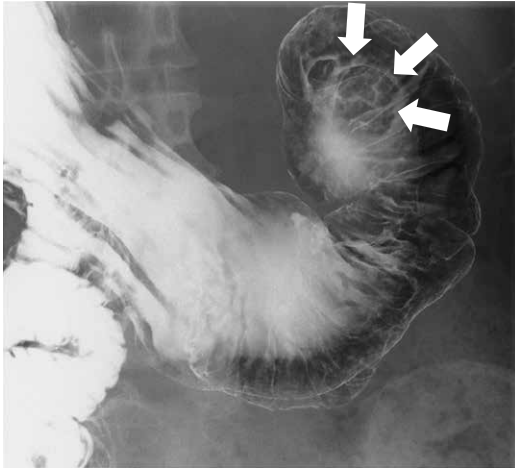


図3 上部消化管造影検査所見  
十二指腸球部に立ち上がりかなだらかな境界明瞭な腫瘤を認めた(白矢印)。しょうがくき

瘍を完全には否定できず、質的診断には至らなかった。

腹部骨盤造影 CT 検査 (図 4) : 幽門部から十二指腸球部に 45mm × 30mm の腫瘤性病変を認めた (黄矢印)。粘膜面は保たれ、粘膜下腫瘍の形態であった。辺縁には遷延性の造影効果を認め、内部に嚢胞変性または壊死が疑われた。周囲臓器への浸潤や明らかな転移を示唆する所見は認めなかった。以上から粘膜下腫瘍が疑わ

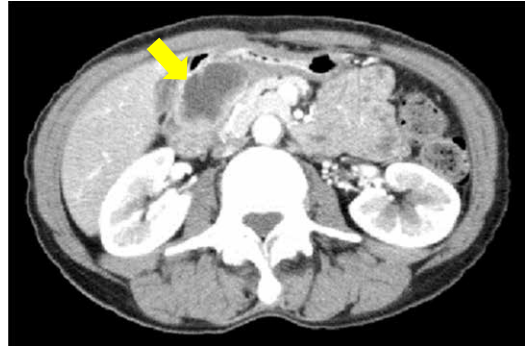
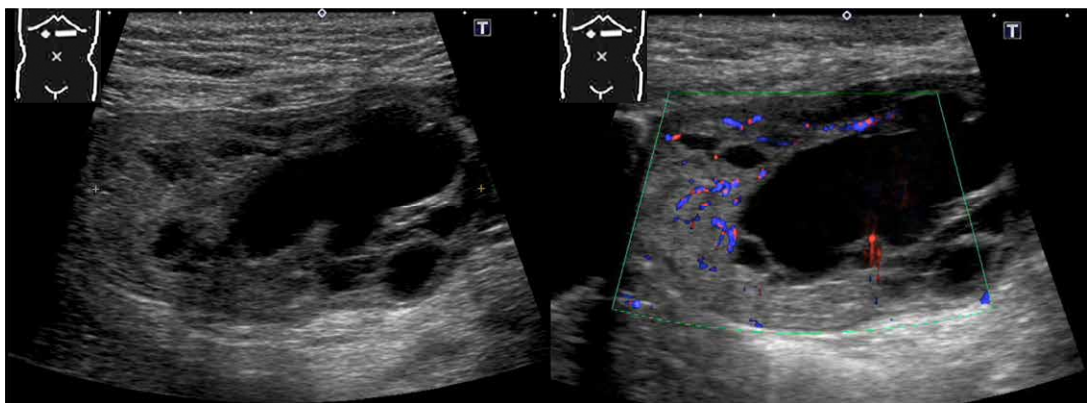


図4 腹部骨盤単純造影 CT 検査所見  
十二指腸球部に腫瘤性病変を認めた (黄色矢印)。内部には隔壁様構造も認められ、辺縁には造影効果を認めた。

れたが、癌の可能性を完全には否定できなかった。

腹部超音波検査所見 (図 5, 6) : 前庭部に一見連続して見えるが、主体は十二指腸球部後壁の第 2 層から第 3 層に存在する約 5.5cm の粘膜下腫瘍が認められた。十二指腸固有筋層は正常で、内部は大半が多房性嚢胞からなり、嚢胞と嚢胞の間に充実成分がみられた (Schema 1.)。Color Doppler imaging では血流は比較的豊富に認められ、その血管径や形状には明らかな不整は認めず、PI (pulsatility index) も 0.92 と高値ではなかった。また、腸管周囲組織の肥厚や周



(a)

(b)

図5 体外式腹部超音波検査所見

(a) 上腹部横走査、6MHz コンベックスプローブ：十二指腸球部に約 5.5cm の粘膜下腫瘍を認めた。内部は大半が多房性嚢胞からなり、嚢胞と嚢胞の間に充実成分がみられた。腸管周囲組織の肥厚やリンパ節の腫大は認めなかった。

(b) 上腹部横走査、6MHz コンベックスプローブ：内部には多房性嚢胞を認め、隔壁部分には Color Doppler Imaging で豊富な血流を認めた。

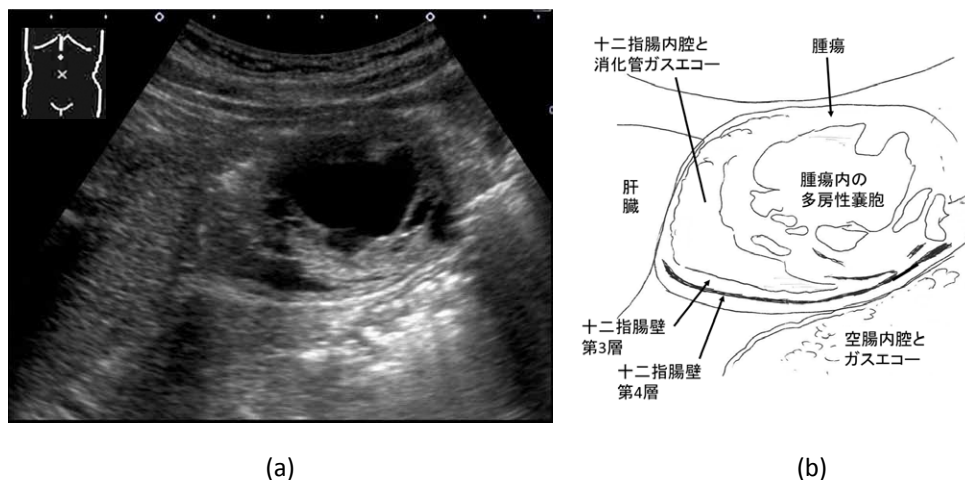


図6 体外式腹部超音波検査所見

(a) 心窩部縦走査, 3.75MHz コンベックスプローブ: 十二指腸球部後壁に基部を持ち, 主座は第2-3層に認められた.  
(b) 模式図

囲リンパ節の腫大は認めなかった. 嚢胞状構造を認め, 腫瘤のエコー輝度から脂肪腫は否定し, 嚢胞間に充実成分を認めることから嚢胞やリンパ管腫, 血管腫は否定された. 腫瘍の主座が第2層から第3層に存在することから gastrointestinal stromal tumor (GIST) や筋原性, 神経原性腫瘍は否定され, また第4層の肥厚を認めないことから迷入腺も否定された. また, 浸潤傾向を認めないことから neuroendocrine tumor (NET) は否定的と考えた. 以上より, 十二指腸 Brunner 腺過形成と嚢胞形成を伴った異所性胃粘膜が疑われたが, 内視鏡所見などの他の検査所見と総合的に評価し, 前者と判断した.

臨床経過: 体外式腹部超音波所見から十二指腸 Brunner 腺過形成の臨床診断で, 貧血を認める事, 嵌頓の危険性がある事, 悪性を否定しきれない事から切除術を行う方針とした. 内視鏡的治療も検討されたが, 腫瘤の全体像の視認が困難である事, 十二指腸内での空間確保が困難で出血や穿孔の可能性もある事, 悪性の可能性が否定しきれない事から外科的治療の方針となり, 開腹での十二指腸腫瘍粘膜下層剥離術を施行した.

手術は上腹部正中切開で小開腹を行い, 十二

指腸腫瘍を用手的に胃内へ挿入しようとしたが腫瘍径が大きく挿入は困難な状態であった. そのため, 十二指腸前壁を切開した. 腫瘍は十二指腸球部後壁に存在し, 幽門輪には接していなかった. 目視下に腫瘍基部の粘膜下層にエビネフリン含有1%リドカインを局注した後, 粘膜下層剥離を行った. 粘膜下層剥離後の粘膜欠損はおよそ40×40mmであった. 一部後壁に穿孔したため筋層を3.0silk, 粘膜-粘膜下層を4.0Biosyn でそれぞれ結節縫合した. 切除標本は50×30×10mmで(図7(a)), 割を入れると, 内部は隔壁を有した嚢胞様構造が認められ, 嚢胞内容は透明の粘液成分であった(図7(b)).

病理組織学的検査所見(図8): 標本は49×27×10mmと40×34×10mmで, Brunner 腺の増生からなり, 平滑筋や血管成分を伴った不規則な分葉状構造を呈し, 一部では嚢胞状に拡張している(図8(a), (b)). 増生した Brunner 腺は異型に乏しく, 免疫染色では MIB-1陽性細胞は少数で(図8(c)), p53発現は陰性であった(図8(d)).

手術標本で Brunner 腺の過形成と診断した. 手術後の経過は良好で, 術後1週間で退院した. 現在は外来で定期的な経過観察を行っているが経過は良好である.

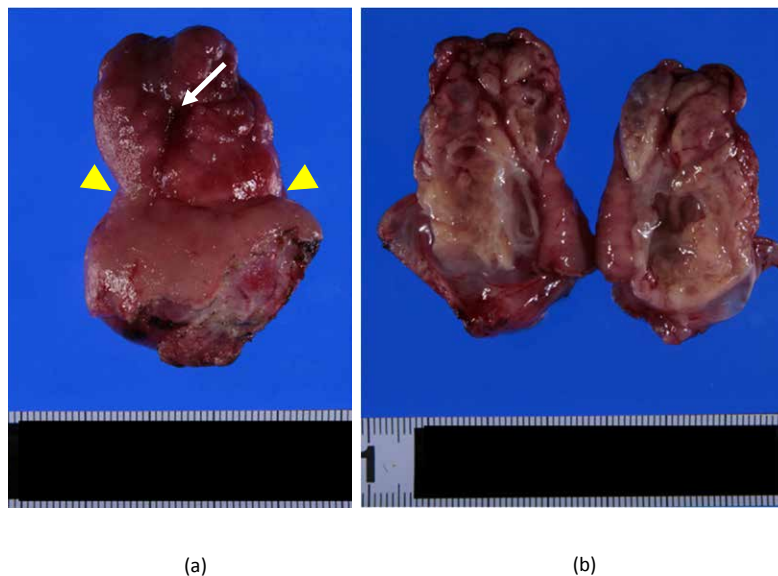


図7 手術標本肉眼像

- (a) 標本は $49 \times 27 \times 10$  mmで基部(黄色矢尻)は約30mmであった。腫瘍頂部にはびらんを認めた(白矢印)。  
 (b) 標本の縦方向に割を入れると、内部には隔壁を有した多房性嚢胞を認め、内部には透明な粘液が貯留していた。

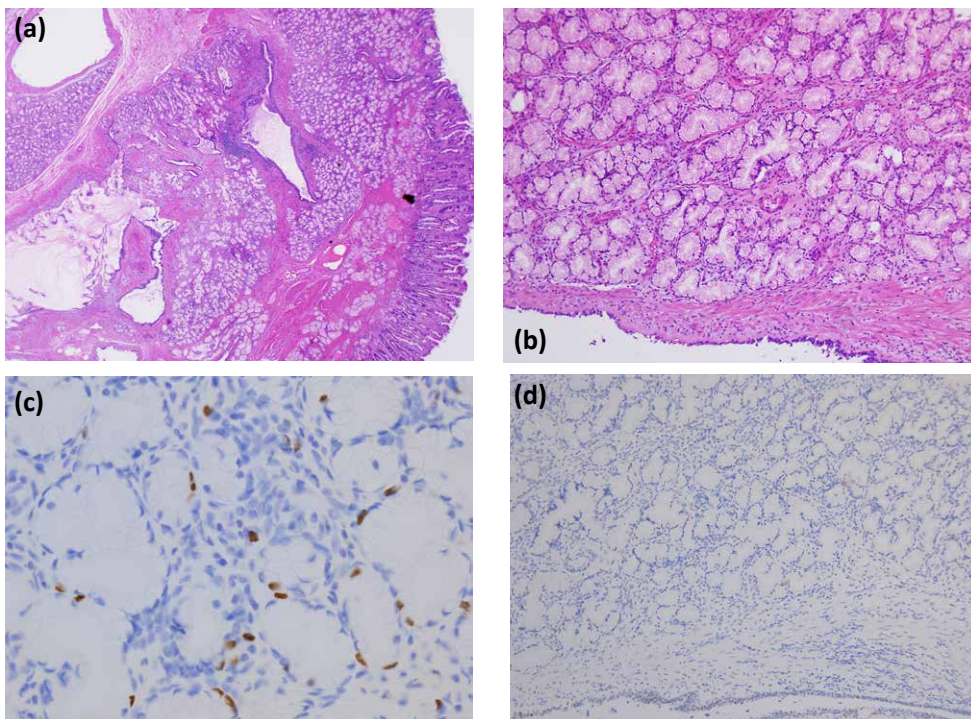


図8 病理組織像

- (a) HE染色(4倍): Brunner腺の増生からなり、一部嚢胞状の拡張を認めた。  
 (b) HE染色(10倍): 平滑筋や血管成分を伴った不規則な分葉状構造を呈していた。  
 (c) MIB-1染色: MIB-1陽性細胞は少数であった。  
 (d) p53染色: p53発現は認められなかった。



## 考 察

体外式腹部超音波検査が診断に有用であった十二指腸巨大 Brunner 腺過形成の一例を報告した。

乳頭部を除けば十二指腸腫瘍の内視鏡スクリーニングでの発見率は内視鏡施行例の0.3%とされ稀な疾患である<sup>6)</sup>。Brunner 腺過形成の本邦報告例では大きさは20mm 以下が61%で、40mm 以下が91%であり、40mm を超えるものは10%未滿と稀である<sup>1-3)</sup>。Brunner 腺は十二指腸の粘膜深層から粘膜下層に特異的に認められる幽門腺類似の粘液腺であり、球部に多く発達し、空腸に向かうにつれて減少する。そのため、Brunner 腺過形成の好発部位は球部とされている<sup>7, 8)</sup>。Brunner 腺過形成は de novo 発生や腺腫、異所性胃粘膜、迷入腺などとともに癌化の可能性が指摘されている<sup>9)</sup>。実際に過形成と癌の混在が認められた報告も認められる<sup>10)</sup>。Brunner 腺過形成の発生機序は炎症、*H.pylori* 感染や潰瘍の既往が挙げられているが<sup>11)</sup>、*H.pylori* 感染や潰瘍の既往が認められない報告もあり<sup>8)</sup>、本症例でも潰瘍の既往や *H.pylori* 感染は陰性であった。

その治療適応については明確な基準がなく、各症例により選択されているのが現状である。一般的に腫瘍からの出血による貧血や消化管通過障害を認めた場合は切除すべきとされている<sup>3, 12-15)</sup>。腫瘍径が21mm を超えると30-51%に出血を認め<sup>15, 16)</sup>、腫瘍径が大きくなるに従って有症状の割合も増大し<sup>8, 15)</sup>、増大した腫瘍により膵管閉塞をきたし急性膵炎の原因となった可能性が示唆されている報告もあるため<sup>14)</sup>、既報の通り21mm を超える、あるいは腫瘍による症状が出現している症例は治療適応と考えるべきである。本症例では貧血と黒色便、食後の嘔気といった症状を呈しており、また腫瘍径も45mm であったため治療適応と考えた。治療方針についての明確な基準は策定されていないが、過去の報告では内視鏡治療を選択するための条件として、1) 悪性疾患との鑑別が可能な症例、また悪性であっても内視鏡治療により根

治が期待されること、2) 内視鏡操作が可能な空間が確保できること、3) 有茎性の病変で止血操作が可能なもの、4) 亜有茎性や無茎性であっても内視鏡的粘膜切除可能な小病変が示されている<sup>15)</sup>。本症例では、十二指腸内での空間確保が困難であったことから外科的治療を選択した。

また、本症例は幽門輪部にあたかも ball valve syndrome で認められる scarf-ring sign 様の所見が認められ<sup>17)</sup>、本症例での嘔気や腹痛は本腫瘍による消化管閉塞の可能性が考えられた。十二指腸 Brunner 腺過形成の経過観察を行った報告では<sup>18, 19)</sup>、腫瘍径の増大を認め、腫瘍表面の粘膜形態は正常粘膜から徐々に隆起性病変へ変化し、貧血や腹部症状などの随伴症状が出現したとされている。大きさが小さい場合、あるいは随伴症状が認められない場合は定期的な経過観察を行うことが重要と結論した報告も認められる<sup>19)</sup>。本症例も前回の EGD では明らかな異常を認めていないことから、腫瘍径の増大を来し、貧血や腹部症状を引き起こした可能性がある。

Brunner 腺過形成は以前は Brunner 腺腫と診断されていたもので、異型のない線組織の増殖性病変であり、平滑筋隔壁により分葉構造を呈する Brunner 腺の結節性増生から形成されている。一方、真の Brunner 腺腫は正常の Brunner 腺とは明らかな異なる組織異型を示し、組織像と細胞内粘液の特性から Brunner 腺由来と想定される腫瘍性病変とされている<sup>20)</sup>。Brunner 腺過形成と腺腫の判別には Ki-67 (MIB-1) 染色による細胞増殖能の評価が判断基準になるとの報告があり<sup>20)</sup>、また Brunner 腺腫の悪性変化の危険性として p53 蛋白の過剰発現が可能性として挙げられている<sup>21)</sup>。本症例では免疫学的な検索を行い、Brunner 腺過形成と診断した。

Brunner 腺過形成は組織学的には上皮性病変に分類されるものの、その発生部位が粘膜下層にあることから、形態学的には粘膜下腫瘍を呈し、表面は正常な十二指腸粘膜上皮で覆われている。そのため、生検による組織診断は、必ず

しも容易ではなく<sup>8, 15, 22)</sup>，過去の報告例で検討を行った報告では術前に組織診断が得られていたものは25%に過ぎないとされる<sup>23)</sup>。

十二指腸粘膜下腫瘍の形態をとる病変としては，異所性胃粘膜，gastrointestinal stromal tumor (GIST)，神経鞘腫，脂肪腫，迷入腺，neuroendocrine tumor (NET；カルチノイド)，リンパ管腫などが挙げられ<sup>15)</sup>，そのうち異所性胃粘膜が52.8%と最多で，Brunner腺過形成が22.2%と続く<sup>16)</sup>。それら粘膜下腫瘍の鑑別には超音波内視鏡 (endoscopic ultrasonography：EUS) が有用と報告されている<sup>3, 5, 24-27)</sup>。EUSでは病変の主座，嚢胞状成分の有無，病変のエコー輝度が鑑別点となり，Brunner腺過形成では消化管壁第3層に連続する均一な高～等エコーを示し<sup>4, 26, 27)</sup>，内部にはBrunner腺由来の導管の拡張を反映した消化管粘膜腫瘍内部の隔壁を有した嚢胞を認めることが特徴とされており (表2)，本症例でも同様の所見であった<sup>24-27)</sup>。他の十二指腸腫瘍でも嚢胞状変化を認めることがあるが，嚢胞やリンパ管腫では嚢胞状変化のみで充実成分を認めない点が鑑別となる。一方，粘膜下腫瘍様形態を呈した異所性胃粘膜では等～高エコーレベルを呈し，粘膜～粘膜下層に嚢胞状変化を伴うことがあるため鑑別が困難な場合もあるとされる<sup>4, 28)</sup>。

十二指腸 Brunner腺過形成について，その他の画像検査での特徴的な所見としてはCTでは腫瘍本体が iso-density で，内部に嚢胞を示す low density area を認め，また造影効果が認められる事が多いとされる<sup>1, 29)</sup>。MRIの報告は少なく，一定の見解は得られていない<sup>23, 30, 31)</sup>。本症例ではMRIは施行していないが造影CT検査所見は既報と矛盾しない所見であった。

以上の様に，十二指腸粘膜下腫瘍の診断については，病変を直接観察ができる点から，EUSの有用性は揺るぎがないものである。しかし，EUSの欠点として，病変の大きさが大きい場合は全体の描出が困難となる点，また十二指腸では蠕動や Kerckring's 襞の影響で観察が困難である点などが挙げられる<sup>26, 32, 33)</sup>。一方，体外式超音波検査はEUSよりも大きな病変全体の観察が可能であり，Color Doppler Imagingを用いて血流情報も容易にかつ詳細に観察が可能である。特に胃前庭部や十二指腸球部付近は肝臓を音響窓として利用できることが多く，良好な病変の描出が期待できる<sup>34-40)</sup>。

また，超音波の特徴としてCTを上回る方位分解能 (2点分解能) を持つため，小さな病変や腫瘍内部など，微細な組織構造についての情報が得られやすい<sup>37-40)</sup>。従って，断層診断法である超音波検査は粘膜下腫瘍の主座の検索が可

表2 十二指腸粘膜下腫瘍のEUS所見 (文献26, 27) から引用，一部改変)

	主座	嚢胞状変化	エコー輝度
Brunner腺過形成	第3層	多房性嚢胞 (隔壁あり)	均一な高エコー または等～低エコー
異所性胃粘膜	第2-3層	伴うことがある	高エコー
迷入腺	第3-4層	伴うことがある (分泌腺管)	等～低エコー 第4層が肥厚する
嚢胞	第2-3層	単胞性	無エコー
リンパ管腫	第2-3層	単胞性 時に薄い隔壁を伴う	無エコー
血管腫	第2-3層	小嚢胞の集簇	集簇した低エコー 特に石灰化を伴う
脂肪腫	第2-3層	なし	高エコー
GIST 筋原性腫瘍 神経原性腫瘍	第4層に連続	なし (壊死を伴うと嚢胞を認める)	低 (~等) エコー
NET	第2-4層	伴うことがある	低エコー

GIST: gastrointestinal stromal tumor, NET: neuroendocrine tumor



能であると同時に、嚢胞形成など、腫瘍内部の特徴も同時に評価可能であるため、本症例の様な十二指腸球部の粘膜下腫瘍について有用な検査法である。

更に、体外式超音波は内視鏡検査の侵襲がない事に加え、消化管のみならず消化管周囲間質や肝臓などの遠隔臓器も同時に評価する事が可能であり、例えば消化管の癌であれば他臓器のスクリーニングと癌の staging が同時に行えるなど<sup>41)</sup>、多くの利点がある。

本症例では体外式腹部超音波検査により粘膜第2層から3層に連続する粘膜下腫瘍を指摘でき、腫瘍内部に多房性嚢胞を認め、嚢胞間には豊富かつ形状不整のない血流信号を認めたことから十二指腸 Brunner 腺過形成の指摘が可能であった。体外式腹部超音波検査は侵襲なく、スクリーニング検査として施行されることが多いが、検査条件に恵まれれば、本症例の様に体外式腹部超音波検査でも EUS と同等の情報を得ることができるため、上部消化管の精査に積極的に応用すべきと考える。

## 結 語

長径40mm を超える巨大な Brunner 腺過形成を経験した。術前に行われた体外式腹部超音波検査で特徴的所見が捉えられ、術材の病理組織像と合致していた。

## 参考文献

- 1) 吉田暁正, 泉 信一, 野村昌史, 他: 十二指腸球部に発生した4 cm 大の Brunner 腺過形成の1例. 胃と腸37: 1343-1347, 2002
- 2) 藤井寿仁, 高岡 亮, 田川善啓, 吉田勝紀, 大宮美香, 奥野雅史, 小倉徳裕, 高田秀穂, 橋本可成, 岡崎和一: 巨大十二指腸ブルネル腺腫の1例. 消化器科41: 190-194, 2005
- 3) 五味邦之, 梶川昌二, 西山和孝, 島田 宏, 矢澤和虎, 代田廣志, 中村智次: 胃壁切開により切除しえた巨大十二指腸 Brunner 腺過形成の1例. 日本消化器外科学会雑誌42: 1664-1669, 2009
- 4) 前田和弘, 小山泰寛, 西村宏達, 他: 十二指腸 Brunner 腺過形成における超音波内視鏡像の検討.

Gastroenterol Endosc 42: 2273-2278, 2000

- 5) 木田光広, 副島慎一, 山田至人, 他: 超音波内視鏡による上部消化管粘膜下腫瘍の検討. Progress of Digestive Endoscopy 33: 106-110, 1988
- 6) 斎浦明夫, 山本順司, 山口俊晴. 比較的まれな腫瘍の診断と治療 II 十二指腸癌. 癌と化学療法31: 327-330, 2004
- 7) 森聡一郎, 荒川利直, 浅井龍二, 上村孝法, 松井徹: 十二指腸前壁に発生した巨大ブルネル腺過腫の1例. 映像情報 Medial 40: 624-625, 2008
- 8) 松本泰典, 夏目俊之, 赤井 崇, 川平 洋, 林 秀樹, 松原久裕: 巨大な十二指腸 Brunner 腺過形成の1切除例. 日本外科系連合学会誌38: 1017-21, 2013
- 9) 遠藤昌樹, 松本主之, 菅井 有: 十二指腸腫瘍の診断と治療. Gastroenterol Endoscopy 56: 3763-3774, 2014
- 10) 荒井正彦, 牛丸 博, 今井康晴, 他: Brunner 腺由来と考えられた早期十二指腸癌の1例. Gastroenterol Endoscopy 40: 1872-1878, 1998
- 11) Kurella RR1, Ancha HR, Hussain S, Lightfoot SA, Harty R.: Evolution of Brunner gland hamartoma associated with Helicobacter pylori infection. South Med J 101: 648-650, 2008
- 12) Kubokawa M, Hata J, Ochiai T, *et al.*: Safe endoscopic resection using a detachable snare: large pedunculated brunner's gland hyperplasia. Digestive Endoscopy 14: 107-9, 2002
- 13) 宮谷和彦, 鷹村和人, 東島 潤, 吉田金広, 前田智治, 河崎秀樹: 十二指腸球部から発生した巨大有茎性十二指腸腺腫の1例. 日本臨床外科学会雑誌68: 1953-1956, 2007
- 14) 斎藤詠子, 今井幸紀, 水野芳枝, 他: 急性隣炎を併発した巨大十二指腸ブルネル腺過形成の1例. Progress of Digestive Endoscopy 71: 88-89, 2007
- 15) 瀬戸口智彦, 田中達郎, 今野弘之, 川端俊貴, 山本真義, 近藤賢司, 太田 学, 神谷欣志, 馬場 恵: 内視鏡的に切除が可能であった巨大 Brunner 腺過形成の1例. Gastroenterological Endoscopy 50: 3040-3047, 2008
- 16) 西律, 山本泰久, 田口忠宏: 十二指腸ブルネル腺腫の1例と本邦報告例の集計. 日本臨床外科医学会雑誌43: 1101-1108, 1982
- 17) Yazumi S, Nakase H, Matsushima Y, Chiba T, Shirahase I, Yoshizaki S, Mise S: The "scarf-ring sign" of ball valve syndrome. Gastrointest Endosc 55: 560, 2002
- 18) 岡崎靖史, 菱川悦男, 有馬美和子, 他: 経過観察

- 中に形態の変化をきたした十二指腸 Brunner 腺過形成の1例. *Gastroenterological Endoscopy* 39 Suppl.1: 631, 1997
- 19) 白築祥吾, 岡本健志, 浜辺功一, 仙譽 学, 西川 潤, 橋本憲輝, 吉野茂文, 坂井田功: 5年の経過で増大し出血を来した Brunner 腺過形成の一切除例. *山口医学* 62: 43-48, 2013
- 20) 味岡洋一, 渡辺英伸, 成沢林太郎, 他: 十二指腸の腫瘍・腫瘍様病変の病理. *胃と腸* 28: 627-638, 1993
- 21) Fujimaki E, Nakamura S, Sugai T, Takeda Y: Brunner's gland adenoma with a focus of p53 - positive atypical glands. *J Gastroenterol* 35: 155-158, 2000
- 22) 常喜信彦, 中島俊一, 松村修志, 他: 十二指腸巨大 Brunner 腺過形成の1例. *消化器内視鏡の進歩* 43: 184-187, 1993
- 23) 隈元雄介, 栗原直人, 菊池 潔, 露木 晃, 藤城保男: 内視鏡下に切除しえた巨大 Brunner 腺過形成の1例. *日本消化器外科学会雑誌* 38: 638-643, 2005
- 24) Weisselbrg B, Melzer E, Liokumovich P, Kurnik D, Koller M, Bar-Meir S: The endoscopic ultrasonographic appearance of Brunne's gland hamartoma. *Gastrointest. Endosc* 46: 176-178, 1997
- 25) 大沢一郎, 山本敏夫, 中村菊洋, 林 忠毅, 飯田 拓, 小笠原誠, 長屋 章三郎: 嚢胞形成を主体としたブルネル腺過形成の1例. *Gastroenterol Endoscopy* 44: 1001-1007, 2002
- 26) 森川宗一郎, 安田健治朗, 碓山直那, 他: 十二指腸粘膜下腫瘍の臨床診断と治療. *胃と腸* 46: 1647-1656; 2011.
- 27) 木田光広, 徳永周子, 山内浩史, 他: 上部消化管粘膜下腫瘍のEUS診断. *胃と腸* 47: 503-514; 2012.
- 28) 高橋誠, 浜田修二, 中村和彦, 他: 十二指腸の上皮性腫瘍の臨床診断と治療 Brunner 腺由来の腺腫・癌の特徴. *胃と腸* 46: 1619-1625; 2011.
- 29) 津田恭, 吉井町子, 友田要, 他: 十二指腸 Brunner 腺腫の1例. *臨床放射線* 36: 627-630, 1991
- 30) 春口洋昭, 本田宏, 林武利, 他: 十二指腸 Brunner 腺腫の一例 画像診断を中心として. *日本臨床外科医学会雑誌* 53: 1897-1901, 1992
- 31) 河村晋平, 稲森正彦, 阿部泰伸, 他: 診断に苦慮した十二指腸 Brunner 腺腫の一例. *消化器の臨床* 5: 719-722, 2002
- 32) Hwang SW, Lee DH: Is endoscopic ultrasonography still the modality of choice in preoperative staging of gastric cancer? *World J Gastroenterol* 20: 13775-13782, 2014
- 33) Cho JW: The Role of Endosonography in the Staging of Gastrointestinal Cancers. *Clin Endosc* 48: 297-301, 2015
- 34) Cakmakci E, Ucan B, Colak B, Cinar HG: Novel sonographic clues for diagnosis of antral gastritis and Helicobacter pylori infection: a clinical study. *J Ultrasound Med* 33: 1605-1610, 2014
- 35) Nylund K, Hausken T, Odegaard S, Eide GE, Gilja OH: Gastrointestinal wall thickness measured with transabdominal ultrasonography and its relationship to demographic factors in healthy subjects. *Ultraschall Med* 33: E225-232, 2012
- 36) Sporea I, Popescu A: Ultrasound examination of the normal gastrointestinal tract. *Med Ultrason* 12: 349-352, 2010
- 37) 畠 二郎, 今村祐志, 眞部紀明, 鎌田智有, 春間 賢, 楠 裕明: 腹部超音波検査の実際 (診断手技、検査のコツ、見落としのない検査法) 消化管 (解説/特集). *臨床消化器内科* 26: 1223-1227, 2011
- 38) 畠 二郎, 楠 裕明, 鎌田智明, 春間 賢: 消化器疾患の診断における体外式超音波検査の有用性 (解説/特集). *映像情報 Medical* 36: 498-502, 2004
- 39) 畠 二郎, 今村祐志, 眞部紀明, 春間 賢: 消化管疾患における体外式超音波検査 (解説/特集). *Meblio* 30: 84-92, 2013
- 40) 畠 二郎, 今村祐志, 春間 賢: 消化管の超音波診断. *診断と治療* 101: 1165-1171, 2013
- 41) 中藤流以, 眞部紀明, 村尾高久, 藤田 稜, 垂水 研一, 鎌田智有, 秋山 隆, 畠 二郎, 日野啓輔, 春間 賢: 同時性4重複癌の一例. *川崎医学会誌* 40: 135-144, 2014

〈Case Report〉

## **A case report: a giant Brunner's gland hyperplasia of the duodenum that could be diagnosed by transabdominal ultrasonography.**

Rui NAKATO<sup>1)</sup>, Noriaki MANABE<sup>2)</sup>, Shinsuke HIRAI<sup>1)</sup>, Yuko OKAMOTO<sup>3)</sup>,  
Takahisa MURAO<sup>1)</sup>, Hideo MATSUMOTO<sup>3)</sup>, Takashi AKIYAMA<sup>4)</sup>, Ryouzuke KAWAI<sup>2)</sup>,  
Jiro HATA<sup>2)</sup>, Manabu ISHII<sup>1)</sup>, Minoru FUJITA<sup>1)</sup>, Hiroshi MATSUMOTO<sup>1)</sup>,  
Tomoari KAMADA<sup>5)</sup>, Toshihiro HIRAI<sup>6)</sup>, Michihiro SATOH<sup>7)</sup>, Akiko SHIOTANI<sup>1)</sup>,  
Ken HARUMA<sup>8)</sup>

*1) Department of Gastroenterology, 2) Department of Endoscopy and Ultrasound,*

*3) Department of Digestive Surgery, 4) Department of Pathology 1,*

*Kawasaki Medical School, 577 Matsushima, Kurashiki, 701-0192, Japan*

*5) Department of Health Care Medicine, 8) Department of General Internal Medicine 2 Gastroenterology and Hepatology,*

*Kawasaki Medical School, 2-1-80 Nakasange, Kita-ku, Okayama, 700-8505, Japan*

*6) Department of Clinical Nutrition, Kawasaki University of Medical Welfare, 288 Matsushima, Kurashiki, 701-0193, Japan*

*7) Department of Intestinal Medicine, Satou Memorial Hospital, 709-4312, Japan*

**ABSTRACT** Brunner's gland hyperplasia is a duodenal neoplastic lesion, and its lesions measuring >40 mm in diameter are rare, accounting for <10% of cases. A search of the Ichushi (Japana Centra Revuo Medicina) database using the keywords "abdominal ultrasound" and "Brunner's gland hyperplasia" yielded no relevant articles. Here we report a case of Brunner's gland hyperplasia in which transabdominal ultrasonography (US) was useful for diagnosis. A female in her 50s presented to a local hospital complaining of anorexia, epigastric pain and tarry stool. She had anemia and esophagogastroduodenoscopy (EGD), which was performed to identify the source of bleeding, revealed a mass lesion measuring approximately 45 mm in diameter in the stomach. She was referred to our hospital for further examination. Blood biochemistry showed a hemoglobin (Hb) level of 9.1 g/dL, mean corpuscular volume (MCV) of 89.1 fL and mean corpuscular hemoglobin (MCH) of 30.0 pg, indicating normocytic normochromic anemia. The blood urea nitrogen (BUN)/creatinine (CRE) ratio was as high as 43.1. In our hospital, EGD revealed a 45×40 mm mass lesion almost obstructing the lumen in the duodenal bulb. Atypia of the mass surface was not prominent, but erosion with oozing bleeding was observed. A submucosal tumor was suspected, and biopsy was performed but did not lead to a definitive diagnosis. Plain contrast-enhanced computed tomography (CT) revealed a mass lesion with prolonged peripheral enhancement measuring approximately 45 mm in diameter in the duodenal bulb. There was a low-density area inside the mass, raising the suspicion of cystic degeneration and necrosis. There were no findings suggesting infiltration or metastasis to the surrounding organs, raising the suspicion of a submucosal tumor, but cancer could not be ruled out. US revealed a submucosal tumor measuring approximately 55 mm in diameter in the second to third layer of the posterior wall of the duodenal bulb. The muscularis



propria was normal and mostly composed of multilocular cysts with solid components in the space between the cysts. Blood flow was relatively abundant, but there were no obvious irregularities in the diameter or shape of blood vessels. The above findings raised the suspicion of duodenal Brunner's gland hyperplasia. It was decided to perform surgical resection, and she underwent open duodenal submucosal dissection. Histology of the surgical specimen revealed Brunner's gland hyperplasia, consistent with the ultrasonographic findings. Endoscopic ultrasonography is useful in the differential diagnosis of duodenal submucosal tumors, but also has disadvantages such that it is difficult to visualize the entire lesion, when the lesion is large. On the other hand, US can be applied to the detailed examination of the upper gastrointestinal tract, because there are no invasive endoscopic procedures and US can visualize relatively large lesions and, in particular, can be expected to satisfactorily observe around the vestibule, like in the present case.

*(Accepted on May 9, 2016)*

**Key words : Submucosal tumor, Brunner's gland hyperplasia, Giant Brunner's gland hyperplasia, Duodenal tumor, Transabdominal ultrasonography, Abdominal ultrasound**

---

Corresponding author

Noriaki Manabe

Department of Endoscopy and Ultrasound, Department of Clinical Pathology and Laboratory Medicine, Kawasaki Medical School, 577 Matsushima, Kurashiki, 701-0192, Japan

Phone : 81 86 462 1111

Fax : 81 86 462 1199

E-mail : n\_manabe@hkg.odn.ne.jp