

〈症例報告〉

耳下腺気腫の2症例

柴田 大^{1,2)}, 原田 保²⁾

1) 赤穂中央病院耳鼻咽喉科, 〒678-0241 兵庫県赤穂市惣門町52-6

2) 川崎医科大学耳鼻咽喉科学, 〒701-0192 倉敷市松島577

抄録 耳下腺腫脹は臨床でしばしば遭遇する症状であり, 原因となる病態は様々あるが, 稀な疾患として耳下腺気腫がある。耳下腺気腫とは口腔内圧上昇によりステノン管から逆行性に空気が迷入し耳下腺腫大をきたす病態である。今回我々は耳下腺気腫の2症例を経験したので報告する。

1症例目は6才男児で左耳下部の疼痛, 腫脹を反復したため小児科から紹介。左耳下腺の圧迫でステノン管開口部から泡沫状唾液の流出があり, CT検査でステノン管内に空気像を認め, 左耳下腺気腫と診断された。経過中に頬を膨らませる習癖が確認され, 習癖の禁止と抗菌薬処方での保存的に改善した。2症例目は43歳女性で左耳下部の腫脹と疼痛を主訴に当科を紹介受診。画像検査にて迷入した空気によるステノン管拡張と耳下腺内の空気像を認めたため, 左耳下腺気腫と診断された。明らかな誘因は確認できず, 抗菌薬処方での保存的に改善した。

耳下腺腫脹には様々な原因が挙げられ, 日常診療でも散見される症状である。急性発症で感染が疑われる場合には, 抗菌薬投与で経過観察され軽快している症例も多数存在すると思われる。上述の経過観察とされる症例中にも耳下腺気腫である症例がいくつか含まれている可能性が示唆された。

doi:10.11482/KMJ-J42(1)25 (平成28年1月4日受理)

キーワード: 耳下腺腫脹, 耳下腺気腫, ステノン管

緒言

耳下腺腫脹をきたす疾患には耳下腺腫瘍や膠原病関連疾患, 悪性リンパ腫だけでなく, 急性・慢性耳下腺炎や反復性耳下腺炎など様々な疾患があげられ, 日常臨床で散見される。耳下腺気腫も耳下腺腫脹をきたす疾患ではあるが, ステノン管より逆行性に空気が迷入し耳下腺腫大をきたす稀な病態である¹⁾。原因は様々な推測がなされており, 麻酔下での陽圧換気や歯科治療による孤発性症例の他にも, 慢性炎症によるステノン管の拡張, 習慣性・職業性要因に伴う口腔内圧上昇などが誘因として推察されてい

る²⁻⁴⁾。我々は頬を膨らませる習癖により反復したと考えられる小児例と, 明らかな誘因なく発症した成人例の2症例を経験したので, 若干の文献的考察も加え報告する。

症例

【症例1】 6歳 男児

【主訴】 左耳下部の腫脹, 疼痛

【現病歴】 平成X年9月上旬に左耳下部の腫脹と疼痛を自覚し, 発熱はなかった。近医耳鼻科を受診し, 抗菌薬処方され症状は軽快していた。同年10月上旬にも同様の症状出現したため,

別刷請求先

柴田 大

〒678-0241 兵庫県赤穂市惣門町52-6

赤穂中央病院耳鼻咽喉科

電話: 0791 (45) 1111

ファックス: 0791 (45) 1124

Eメール: dai-zan75517@nifty.com

翌日に当院小児科を受診した。採血で明らかな炎症反応は認められないものの、血清アミラーゼが高値であり、精査加療目的に同日当科に紹介された。

【既往歴】流行性耳下腺炎は罹患済み、他特記事項なし。

【初診時現症】

体温は36.9℃で左耳下腺腫脹、圧痛あり。左ステノン管開口部に泡沫状唾液が付着しており、さらに左耳下腺マッサージで泡沫状唾液の流出を認めた。右耳下腺、両顎下腺の腫脹はなく、頸部触診で明らかなリンパ節腫脹もなかった。鼻咽頭にも明らかな異常所見は認められなかった。

【検査所見】

WBC:9030/ μ l, S-Amy:747 IU/l, CRP:0.07 mg/dl, Mumps IgM 抗体(-), Mumps IgG 抗体(+)

頸部単純 CT 検査：左咬筋前方から外側域にかけてステノン管の走行に一致する線状の Low density area (LDA) が認められた(図 1 a 白矢印)。

【経過】ステノン管開口部からの泡沫状唾液の流出所見と、画像所見での左ステノン管内に迷入した LDA から、耳下腺気腫と診断された。母親に口腔内圧の上昇をきたす誘因について問診するも情報は得られず、感染予防のため抗

菌薬を処方し、気腫増悪を防ぐため口腔内圧上昇を抑えるように指示した。1週間後の再診時には左耳下部の腫脹や疼痛は改善していたものの、左耳下腺マッサージで泡沫状唾液の流出は残存しており、母親に再度習癖について確認したところ頬を膨らませる癖があり、口腔内圧上昇を抑えるように再指導した。1ヶ月後に再度 CT で確認したところステノン管内の LDA は消失しており(図 1 b)、泡沫状唾液の流出も認めず、現在まで再発は認めていない。

【症例 2】43歳女性

【主訴】左耳下部の疼痛、腫脹

【現病歴】平成 X 年 12 月上旬に左耳下部の疼痛、腫脹を自覚し近医を受診した。数週前に子供が流行性耳下腺炎に罹患していたため、採血検査とムンプスウィルス抗体検査を施行され、鎮痛薬で経過観察とされた。6日後に腫脹増悪と左頬部の痺れも出現したため、同日当院当科を紹介受診された。

【既往歴】流行性耳下腺炎の既往は不明、他特記事項なし。

【初診時現症】

体温は36.0℃、左耳下腺腫脹と圧痛があり、左ステノン管開口部からの排膿は認めず、左耳

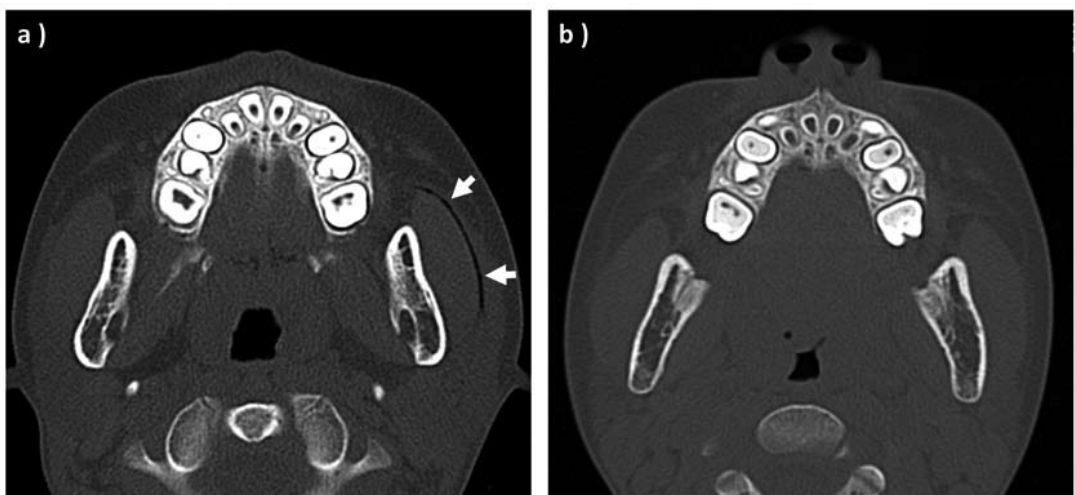


図1 症例1初診時と1ヶ月経過後のCT

- a) 初診時 CT 画像：ステノン管走行に一致した Low density area (LDA：白矢印) が認められた。
b) 1ヶ月後 CT 画像：初診時にあった LDA は消失している。

下腺マッサージでも排膿はなかった。右耳下腺、両顎下腺に腫脹はなく、他に明らかなリンパ節腫脹もなし。鼻咽頭の明らかな異常所見も認められなかった。

【検査所見】

WBC:5050/ μ l, S-Amy:567 IU/l, CRP:0.07 mg/dl, Mumps IgM 抗体(-), Mumps IgG 抗体(+)

頸部単純 CT 検査:左咬筋前方から外側域にかけてステノン管の走行に沿って細長い LDA とそれによるステノン管の拡張が認められ (図 2a 白矢印), 耳下腺実質内にも LDA が認められた (図 2b, c 白矢頭)。

【経過】CT 画像での左ステノン管内と左耳下腺内に迷入した LDA は空気と判断し, 耳下腺気腫と診断された。職業, 趣味, 習癖を含め口腔内圧の上昇をきたす誘因について問診するも, 情報は得られず。感染予防のため抗菌薬を処方し, 気腫増悪を防ぐため口腔内圧上昇を抑えるように指示した。症状は徐々に改善し, 初

診から1ヶ月後にCT (図3) で確認したところ耳下腺内 LDA は消失し現在まで再発は認めていない。

考 察

耳下腺腫脹は日常臨床においてしばしば遭遇する症状であるが, 流行性耳下腺炎, 急性・慢性化膿性耳下腺炎, 結核, 放線菌などの感染症やシェーグレン症候群などの自己免疫疾患, サルコイドーシス, 木村氏病, 耳下腺腫瘍など多くの鑑別診断が挙げられる。耳下腺気腫も同様に耳下腺腫脹をきたす疾患であるが, 比較的まれな疾患と報告されている¹⁾。

耳下腺気腫は口腔内圧の上昇によりステノン管を經由して空気が逆流性に迷入することで発症する。通常呼気での口腔内圧が2~3 mmHg 程度とされるが, 強い呼気時には140~150 mmHg まで上昇するとされる²⁾。逆行性に空気が迷入するためには口腔内圧上昇が必須で

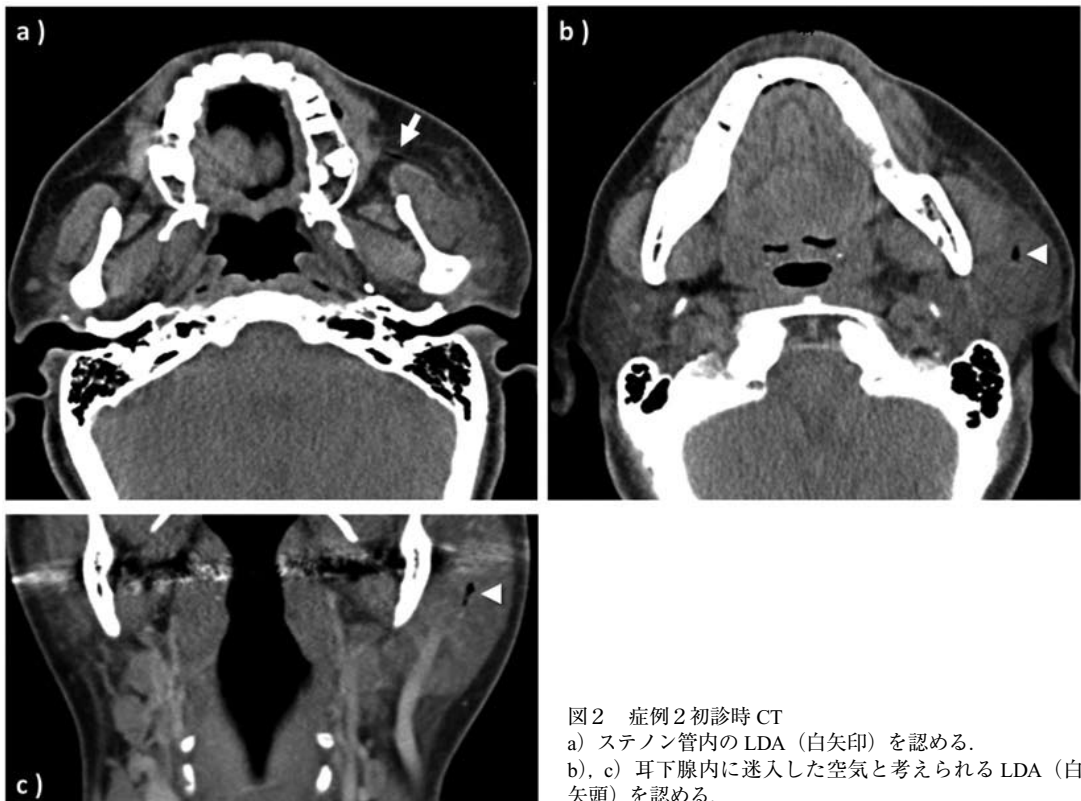


図2 症例2初診時CT

a) ステノン管内のLDA (白矢印) を認める。

b), c) 耳下腺内に迷入した空気と考えられるLDA (白矢頭) を認める。

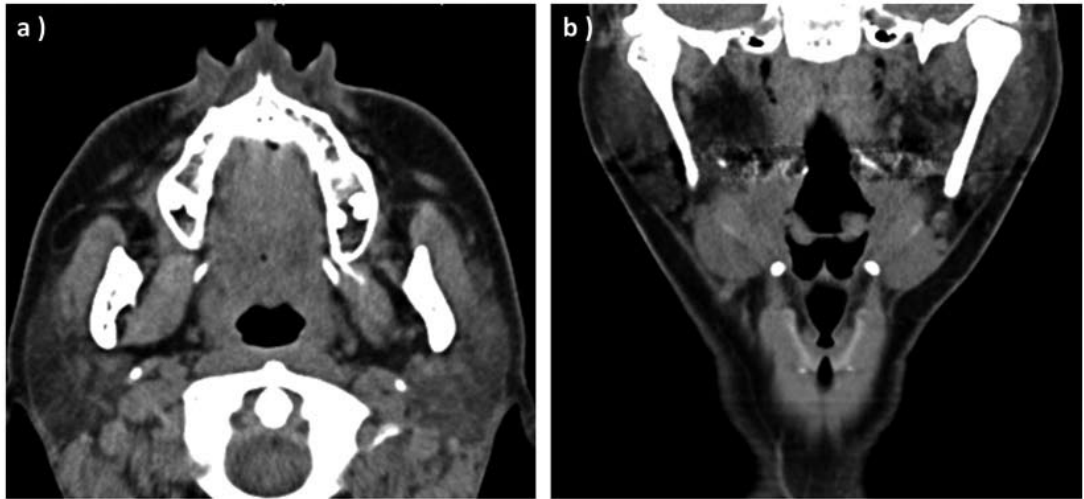


図3 症例2の1ヶ月経過後CT
a), b) 図2に示した迷入した空気の所見は消失している。

あり、解剖学的位置関係から大唾液腺の中でも圧力がかかりやすい耳下腺で気腫を来しやすいと考えられている⁴⁾。したがって口腔内圧が上昇することが危険因子となり、ガラス工や管楽器吹奏が比較的多く罹患する職業病であると報告されている³⁾が、本邦では職業性の報告例は少なく、ストレスによる異常習癖によって意図的な息止めによるものが多く報告されている⁴⁾。中には我々の症例と同じように明らかな誘因を認めない例も存在する。

診断は耳下腺マッサージよりステノン管開口部より泡沫状の唾液を認めること、画像検査で

ステノン管の拡張、耳下腺内の空気像を認めることで確定できるといわれている。以前はシアログラフィーなど施行されたが、現在はCT検査で確認されている場合が多い¹⁾。

最初の報告は1865年に Hyrtl の教科書で紹介されており³⁾、本邦では1988年に古森ら⁴⁾により初めて報告された。それ以降本症例を含め、我々が調べ得た報告を表に示す⁴⁻¹⁶⁾。発症年齢は様々であり、6~74歳で男性に多かった。原因に関しては不明であるものも4例あったが、異常習癖や息止めなどによるものが誘因である報告が多かった。また6例が両側、9例が片側

表 耳下腺気腫の本邦での報告例

症例	報告書	年	年齢	性別	患側	主訴	原因	治療
1	古森 ⁴⁾	1988	45	男	両	腫脹	習癖	指導のみ
2	寺原 ⁵⁾	1992	9	男	両	腫脹	習癖	指導のみ
3	Yonetsu ⁶⁾	1993	64	男	左	腫脹	不明	治療希望なし
4	中村 ⁷⁾	1996	10	男	両	腫脹・疼痛	習癖	指導のみ
5	横山 ⁸⁾	2001	9	男	両	腫脹・疼痛	不明	抗菌薬・ブジー
6	岡本 ⁹⁾	2002	74	男	左	腫脹・違和感	記載なし	抗菌薬
7	前原 ¹⁰⁾	2005	15	男	両	腫脹・疼痛	習癖	記載なし
8	足立 ¹¹⁾	2006	59	男	右	腫脹	習癖	抗菌薬
9	池田 ¹²⁾	2006	50	女	右	腫脹・疼痛	習癖	記載なし
10	福田 ¹³⁾	2011	34	男	両	腫脹・違和感	習癖	指導のみ
11	岩城 ¹⁴⁾	2011	20	男	右	腫脹	習癖	指導・マッサージ
12	橘 ¹⁵⁾	2012	7	男	左	腫脹	習癖	抗菌薬・指導
13	大澤 ¹⁶⁾	2015	11	男	左	腫脹・疼痛	嘔吐	抗菌薬・指導
14	自験例1	2015	6	男	左	腫脹・疼痛	習癖	抗菌薬・指導
15	自験例2	2015	43	女	左	腫脹・疼痛	不明	抗菌薬・指導

であり, 片側でも十分耳下腺気腫は起こりうる事が示唆された. また全例において診断はCT検査にて行われていた. 治療においては原因の除去が必要であり, カウンセリングの他, 抗菌薬投与, 耳下腺マッサージやステノン管へのブジー挿入などの治療法が報告されている. 大部分はカウンセリングや指導, 抗菌薬により症状が回復している. 抗菌薬は感染予防として投与されている報告が多く, これは空気の逆流に伴い細菌や汚物も耳下腺内に入り込むことで感染の危険性が高いこと⁴⁾, また感染をきたすことで二次的な唾液分泌障害の危険があることが理由に挙げられる⁸⁾. 抗菌薬投与を行わない場合でも含嗽をしっかり行うことが推奨され, 注意深い経過観察が必要である. 合併症としては耳下腺気腫から耳下腺被膜が破綻し皮下気腫をきたしたものの^{8, 11, 14, 15)}や, その後に縦隔気腫まで起こした症例¹⁶⁾もあり注意を要する点である.

自験例では早期に画像検査がなされ, 早期の確定診断につながったと考えられるが, 適切な治療・指導ができずに反復した可能性も否定できない. 実際に症例1では適切な診断, 指導がなされずに反復を来たことで当科に紹介されており, また経過中に母親への問診から頬を膨らませる習癖が判明していなければ, 再度反復を来した可能性がある. このような反復症例の存在を考えると, 小児期に多くみられる反復性耳下腺炎についても, 耳下腺気腫が原因である症例がいくらか含まれている可能性も示唆される.

耳下腺腫脹に対しては, 開業医や市中病院レベルにおいて急性発症で感染が疑われる場合では抗菌薬投与で経過観察とされ, 精査は行われない症例も多数存在すると思われる. 症例2でも患者家族にムンプス罹患があったため採血検査が行われ, さらにムンプス感染が否定されたことから当科に紹介となっている. しかし, 家族のムンプス罹患がなければ抗菌薬や鎮痛薬で経過観察となり, その結果適切な治療・指導ができずに反復した可能性も否定できない. こ

のように経過観察とされる症例中にも耳下腺気腫は含まれている可能性は否定できず, 反復を防ぐために稀な疾患ではあってもその可能性を念頭において経過を追う必要があると考えた.

結 語

- 1) 今回我々は耳下腺気腫の2症例を経験した.
- 2) 耳下腺腫脹, 疼痛に対し抗菌薬投与で経過観察とされる症例の中には, 耳下腺気腫である症例がいくつか含まれている可能性が示唆された.

本論文の内容には利益相反に該当する事項はない.

引用文献

- 1) 尾尻博也: Pneumoparotitis の画像診断. 耳鼻咽喉科展望 55: 199-200, 2012
- 2) 富田喜内: 耳下腺気腫. 最新口腔外科学第2版 (中村平蔵, 編). 東京, 医歯薬出版. 1974, pp888
- 3) Hyrtl: Lehrbuch für Topographische Anatomie. Austria, Wilhelm Braumüller. 1865, pp30
- 4) 古森孝英, 佐藤 修, 森 良之, 石井正俊, 榎本昭二: 異常習癖による耳下腺気腫の1症例. 日本口腔科学会雑誌 37: 696-701, 1988
- 5) 寺原悦子, 地頭所保, 二宮 誠, 梅本正和, 南嶋郁子, 武 弘道, 清田隆二: 意図的に反復したと思われる小児耳下腺気腫 (Self-induced pneumoparotitis) の1例. 小児科診療 55: 1705-1708, 1992
- 6) Koichi Y, Kunihiko M, Shigenobu K, Kazunari O, Yuji S: Pneumoparotid. Oral Radiology 9: 41-42, 1993
- 7) 中村 寧, 飯野ゆき子, 森田隆匡: 心因により耳下腺部腫脹を反復した小児症例. 耳鼻咽喉科・頭頸部外科 68: 166-170, 1996
- 8) 横山貴康, 野中 聡, 高原 幹, 原淵保明: 耳下腺気腫例. 耳鼻咽喉科臨床 94: 33-37, 2001
- 9) 岡本浩一郎, 古澤哲哉, 奥泉 譲, 酒井邦夫, 伊藤寿介, 登木口進: 耳下腺腫脹をきたした耳下腺気腫の1例. 日本医学放射線学会雑誌 62: 296, 2002
- 10) 前原 稔, 池田耕士, 大村直人, 杉本達哉, 澤田 敏, 播磨敬三, 志賀淑子, 井野千代徳: 耳下腺気腫症の一例. 日本医学放射線学会雑誌 65: 319, 2005
- 11) 足立昌夫: 口鳴らしの習癖を繰り返す重度精神遅滞者に生じた耳下腺気腫の1例. 日本重症心身障害学会誌 31: 299-303, 2006
- 12) 池田耕士, 前原 稔, 大村直人, 黒川弘晶, 澤田 敏,

- 井野千代徳：口腔内圧上昇の自己誘導による耳下腺気腫症の画像診断. 日本医学放射線学会秋季臨床大会抄録集 42: S487, 2006
- 13) 福田容子, 福田喜安, 武田泰典: 異常習癖により耳下腺気腫を生じた成人の1症例. 日本口腔診断学会雑誌 24: 26-29, 2011
- 14) 岩城弘尚, 鈴木さやか, 篠上雅信: 口膨らまし癖による耳下腺気腫の1例. 耳鼻咽喉科臨床 補冊 131: 160, 2011
- 15) 橘 智靖, 小河原悠哉, 秋山祐子, 阿部 郁, 長谷聡一郎: 小児耳下腺気腫例. 耳鼻咽喉科臨床 105: 567-570, 2012
- 16) 大澤好充, 金子真理, 高野洋子, 前田昇三: 縦隔気腫を合併した反復性耳下腺気腫. 日本小児科学会雑誌 119: 1386-1390, 2015

〈Case Report〉

Two cases of Pneumoparotitis

Dai SHIBATA^{1, 2)}, Tamotsu HARADA²⁾

1) Department of Otolaryngology, Akou central Hospital, 52-6, Somoncho, Ako-shi, Hyogo, 678-0241, Japan

2) Department of Otolaryngology, Kawasaki Medical School, 577 Matsushima, Kurashiki, 701-0192, Japan

ABSTRACT Parotid gland swelling is a familiar symptom in clinical practice and is caused by many conditions. However, swelling from pneumoparotitis is relatively rare. In pneumoparotitis, there is insufflation of air or gas in the retrograde direction up Stensen's duct due to a rise in intraoral pressure. Here, we report two cases of pneumoparotitis.

In Case 1, a 6-year-old boy was referred from the pediatrics department of our hospital because of recurrent swelling and pain in the left parotid region. Bubbles were seen in the saliva that discharged from Stensen's duct by pressing the left parotid gland. In the blood analysis, serum amylase level was increased without an elevation of the white blood cell count and CRP. Computed tomography showed air in Stensen's duct, and the diagnosis of pneumoparotitis of the left parotid gland was made. During follow-up, we found he had a habit of blowing his cheeks. The pneumoparotitis resolved after his habit was stopped and administration of antibiotics. In Case 2, a 43-year-old woman was referred to our hospital because of swelling and pain in the left parotid region. Blood analysis showed elevation of serum amylase without clear signs of infection. Radiologic evaluation demonstrated enlargement of Stensen's duct due to retrograde passage of air and emphysema in the left parotid gland. The condition was diagnosed as pneumoparotitis of the left parotid gland. We were unable to identify a cause in this case. Symptoms were alleviated after the administration of antibiotics.

Many diseases cause parotid gland swelling. We often encounter this symptom in clinical practice. In cases where infection of the parotid gland was suspected from the acute onset of symptoms, it seems that administration of antibiotics and follow-up were conducted without a

thorough examination. Our findings suggest that pneumoparotitis may have occurred in some of these cases.

(Accepted on January 4, 2016)

Key words : **Parotid swelling, Pneumoparotitis, Stensen's duct**

Corresponding author

Dai Shibata

Department of Otolaryngology, Ako central hospital,
52-6, Somoncho, Ako-shi, Hyogo, 678-0241, Japan

Phone : 81 791 45 1111

Fax : 81 791 45 1124

E-mail : dai-zan75517@nifty.com

