

〈症例報告〉

赤芽球癆を合併した T-cell large granular lymphocyte leukemia の一例

藤原 英世¹⁾, 薄 聖子²⁾, 近藤 敏範²⁾, 関口 和³⁾, 石田 文宏³⁾,
岡 大五¹⁾, 是澤 里紗¹⁾, 和田 秀穂²⁾, 杉原 尚²⁾, 定平 吉都¹⁾

1) 川崎医科大学病理学 1, 〒701-0192 倉敷市松島577

2) 川崎医科大学血液内科学, 〒701-0192 倉敷市松島577

3) 信州大学医学部内科学第二講座, 〒390-0802 長野県松本市旭3-1-1

抄録 T-cell large granular lymphocyte leukemia は長期（6 か月以上）にわたる末梢血中の著明な大顆粒リンパ球（large granular lymphocyte; 以下, LGL）のモノクローナルな増加によって特徴づけられる疾患で, しばしば赤芽球癆を伴うことが知られている. 今回, 我々は HCV 陽性肝硬変患者に赤芽球癆を合併した T-LGL の1例を経験した. 末梢血および骨髓塗抹標本では細胞質内に微細なアズール顆粒を有し, 核異型を示すリンパ球の増加がみられ, 末梢血および骨髓のフローサイトメトリーおよび骨髓吸引クロット標本の免疫組織化学で, CD3, CD8, CD57陽性リンパ球の増加が確認された. 骨髓細胞の PCR では TCR β の再構成を認めず, TCR γ および TCR δ の再構成がみられた. またプレドニゾロン治療にて CD57陽性リンパ球の減少および赤芽球造血の回復が確認されたことから, 赤芽球癆を合併した $\gamma\delta$ -T-LGL と診断した. 最近, T-LGL には STAT3 あるいは STAT5b の SH ドメインの遺伝子変異が高頻度にみられることが報告されているが, 本症例においては, これらの遺伝子変異は確認できなかった.

doi:10.11482/KMJ-J41(1)19 (平成26年10月28日受理)

キーワード: 大顆粒リンパ球性白血病, 赤芽球癆, STAT3変異

緒言

細胞質内にアズール顆粒を有するリンパ球は large granular lymphocyte (以下, LGL) と呼ばれる. その腫瘍性疾患には, 細胞表面 CD3 (sCD3) 陽性の T-cell large granular lymphocyte leukemia (T-LGL) と, sCD3が陰性で CD56陽性の natural killer (NK) cell large granular lymphocyte leukemia (NK-LGL) がある¹⁾. T-LGL は長期（6 か月以上）にわたる末梢血中の, LGL の著明な単クローン性増加によって特徴づけられる疾患であり, 由来する Tリンパ球の性格により $\alpha\beta$ TCR と

$\gamma\delta$ TCR に分けられる¹⁻⁵⁾. また, しばしば赤芽球癆, 再生不良性貧血, 溶血性貧血, 好中球減少症, 血小板減少症を伴うことが知られている. T-LGL は稀な疾患であるが, 最近 T-LGL の一部で STAT3 あるいは STAT5b 遺伝子の SH ドメインの変異が報告された^{6,7)}. 我々は赤芽球癆を伴った $\gamma\delta$ -T-LGL の一例を経験し, STAT3 および STAT5b 遺伝子変異の有無についても検討したので報告する.

別刷請求先
藤原 英世
〒701-0192 倉敷市松島577
川崎医科大学病理学 1

電話: 086 (462) 1111
ファックス: 086 (464) 1191
Eメール: hfujiwara@med.kawasaki-m.ac.jp

症 例

60歳代の男性.

現病歴

C型肝硬変患者で、食道静脈瘤破裂のため他院にて内視鏡的静脈瘤結紮術および内視鏡的硬化療法を施行された。硬化療法を実施してから約2週間後から38度を超える発熱が出現。血液培養検査を行ったが、明らかな感染源は不明であった。末梢血に異型リンパ球が出現し、フローサイトメトリーではCD8陽性であった。DICも合併しており、連日FFPを投与するも四肢体幹の紫斑、点状出血は改善がみられず、悪性リンパ腫の可能性が考えられたため、精査目的にて転院となった。

入院時身体所見

両側鼠径部に1-2cm大の圧痛のないリンパ節を触知した。全身に皮疹があり、両下肢は紫斑が著明であった。腹部は膨満しており、打診上濁音であった。また、腸蠕動音はやや低下しており、四肢には浮腫がみられた。

入院時検査所見

血液検査(表1)では白血球数14,800/ μ Lと

軽度高値を示し、このうちリンパ球は3,996/ μ Lと増加していた。またHg 8.0 g/dL, MCV 89.0 fLと正球性貧血を示し、血小板は3.2万/ μ Lと著明に減少していた。生化学検査ではLDH 350 U/L, BUN 45 mg/dLと高値で、フェリチン値も322 ng/dLと高値であった。また、sIL-2R 5,790 U/mlと著明に増加していた。感染症に関してはHCV陽性(HCV抗体陽性、核酸定量5.6 Log IU/mL)であったが、HBV, CMVおよびパルボウイルスB19は陰性で、EBウイルスは既感染パターンであった。この他、HTLV-1, クリプトコッカス, カンジダ, アスペルギルス感染も否定的であった。末梢血塗抹標本(図1 a-c)では、異型リンパ球と分類された細胞が52.0%を占めた。これらを詳細に観察すると、細胞質内にはっきりとしたアズール顆粒を有する典型的なLGLもみられたが、多くはアズール顆粒が微細なリンパ球であった。また顆粒が不明瞭なものや核不整が目立つリンパ球、大型で好塩基性細胞質を有するリンパ球も観察された。末梢血フローサイトメトリーでは、CD57陽性細胞が11.9%と増加していた。骨髓吸引塗抹標本では、赤芽球系造血細胞は骨髓有核細胞中の1.6%と著明な減少がみられた(表2)。骨髓塗抹標本では末梢血塗抹標本同様、細胞質

表1 入院時検査所見

[Complete blood count]		[Coagulation]			[Immunology]				
WBC	14,800/ μ l	PT	23.7 sec	D-dimer	7.7 μ g/ml	HBs-Ag	negative	Candida Ag	negative
Blast	0.0%	INR	1.88	Fibrinogen	88 mg/dl	HBs-Ab	negative	Aspergillus Ag	negative
Promyelo	0.0%	APTT	97.0 sec	AT III	45.8%	HBc-Ab	negative		
Myelo	1.0%	[Biochemistry]				Hbe-Ag	negative		
Meta	0.0%	TP	4.9 g/dl	Fe	112 μ g/dl	Hbe-Ab	negative		
Band	8.0%	Glu	102 mg/dl	TIBC	121 μ g/dl	HCV-Ab	positive		
Seg	8.0%	T-Bil	1.0 mg/dl	UIBC	9 μ g/dl	HCV-RNA	5.6 Log IU/mL		
Eosino	1.0%	ALP	161 U/l	Tf	92.6%	EBV Anti-VCA IgG	positive		
Baso	0.0%	γ -GTP	43 U/l	Ferritin	322 ng/dl	EBV Anti-VCA IgM	negative		
Mono	3.0%	LDH	350 U/l	Na	138 mEq/l	EBV Anti-EA IgG	negative		
Lymph	27.0%	Alb	2.0 g/dl	K	4.4 mEq/l	EBV Anti-EBNA IgG	positive		
Atypical-Lymph	52.0%	ChE	92 U/l	Cl	110 mEq/l	EBV (DNA)	<100 C/mL		
RBC	309 $\times 10^3$ / μ l	ALT	23 U/l	CRP	0.56 mg/dl	CMV (DNA)	<100 C/mL		
Hb	8.0 g/dl	AST	17 U/l	sIL-2R	5,790 U/ml	CMV C7HRP	negative		
Hct	23.4%	CRE	1.06 mg/dl			Parvovirus B19	not detected		
Retic	0.1%	BUN	45 mg/dl			(RT-PCR)			
MCV	89.0 fl	UA	5.8 mg/dl			HTLV-1 Ab	negative		
Plt	3.2 $\times 10^3$ / μ l					Cryptococcus Ag	negative		

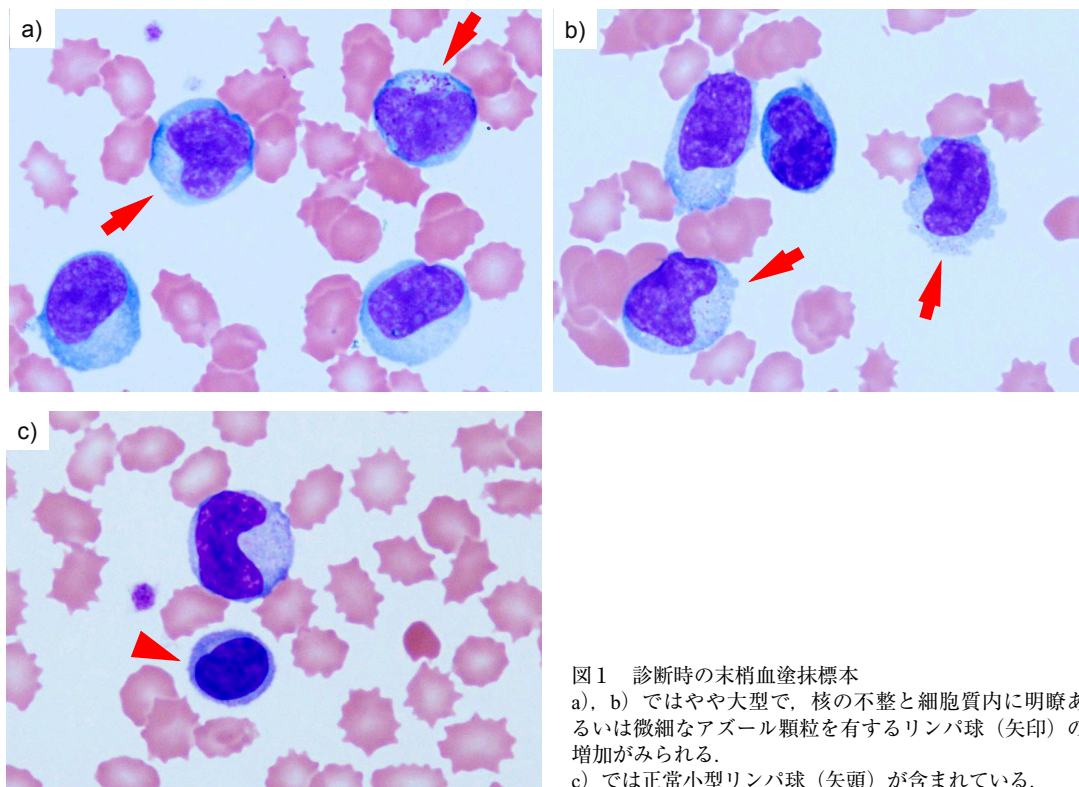


図1 診断時の末梢血塗抹標本
 a), b) ではやや大型で、核の不整と細胞質内に明瞭あるいは微細なアズール顆粒を有するリンパ球 (矢印) の増加がみられる。
 c) では正常小型リンパ球 (矢頭) が含まれている。

表2 骨髓検査所見

Myeloid				Lymphoid		Erythroid	
Myeloblast type I	0.0 %	Basophil immature	0.0 %	Lymphocyte	22.6 %	Proerythroblast	0.2 %
Myeloblast type II	0.2 %	Basophil mature	0.4 %	Atypical Lymphocyte	3.6 %	Baso. erythroblast	0.6 %
Promyelocyte	1.0 %	Mono immature	0.0 %	Plasma cell immature	0.0 %	Poly. erythroblast	0.8 %
N. Myelocyte	8.8 %	Monoblast	0.0 %	Plasma cell mature	13.0 %	Ortho. erythroblast	0.0 %
N. Metamyelocyte	13.8 %	Promonocyte	0.0 %	Histiocyte	0.4 %		
N. Band	15.8 %	Monocyte	2.2 %	Abnormal Lymphocyte	0.0 %		
N. Seg	6.0 %			Atypical cell	0.0 %		
Eosinophil	10.6 %						
Eo. Promyelocyte	0.0 %						
Eo. Myelocyte	0.8 %						
Eo. Metamyelocyte	3.8 %						
Eo. Band	5.2 %						
Eo. Seg	0.8 %						

内に微細なアズール顆粒を有する LGL がみられた。骨髓吸引クロット標本では F/C 比 1:3 と過形成髄で (図 2 a), 免疫組織化学では CD71 陽性細胞をほとんど認めないことから赤芽球系細胞の著しい減少が示唆され (図 2 b), 塗抹標本と合わせ赤芽球癆と診断した。また, CD3陽

性 T リンパ球が著明に増加し, 一部集簇傾向がみられた (図 2 c). これらのリンパ球は CD8, CD57 (図 2 d), Granzyme B 陽性で, CD56 は陰性であった。骨髓吸引液のフローサイトメトリーでも, CD2, CD3, CD5, CD7, CD8, CD57 陽性細胞が増加しており, CD57 は 14.7 %

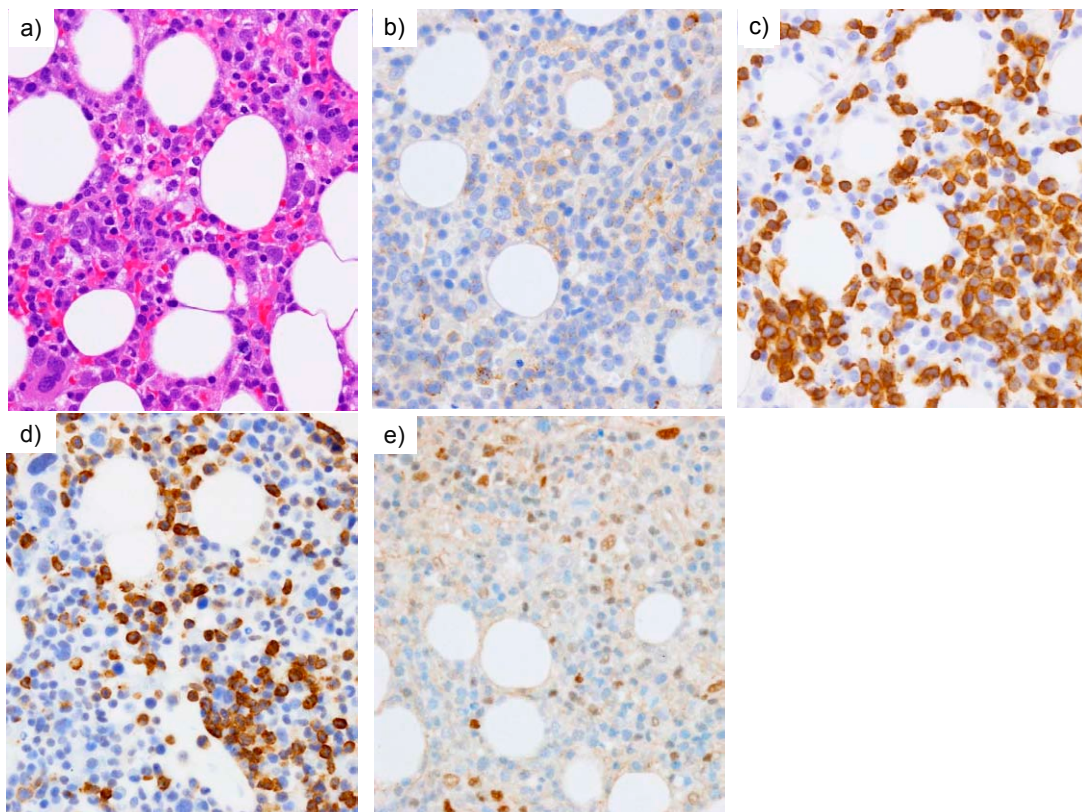


図2 診断時の骨髄吸引クロット標本組織像

- a) HE 染色, 正形成髄を示し, 中型リンパ球が増加している。
 b) CD71染色, 陽性細胞は殆ど観察できず, 赤芽球系造血細胞は著明に減少している。
 c) CD3染色, d) CD57染色, c) d) とも Tリンパ球の集簇している部分を示しており, 両者とも陽性細胞が多数みられる。
 e) pSTAT3の免疫染色, 多くの陽性所見は血管内皮細胞の核にみられる。

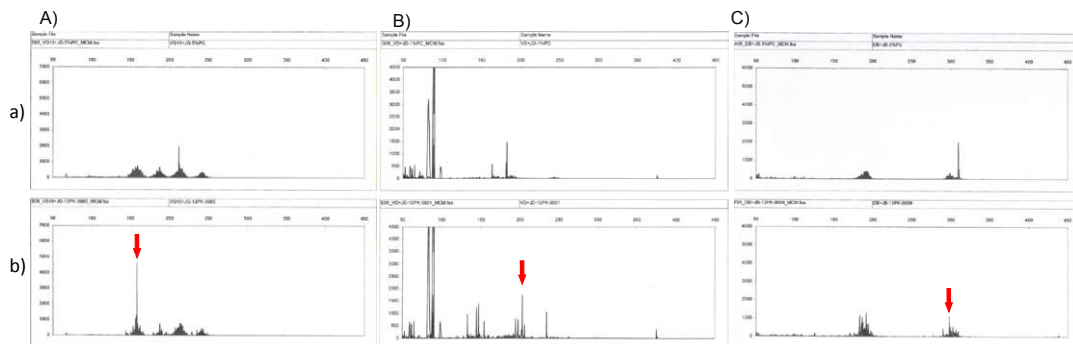


図3 PCR 法による T 細胞受容体遺伝子の再構成検査

それぞれ, A) TCR γ , B) TCR δ および C) TCR β の PCR 産物の capillary 電気泳動を示している. いずれも a) は陽性コントロール, b) は検体で, 陽性ピークを矢印で示している.

A) TCR γ (V γ If, V γ 10/J γ). 規定された出現範囲内に陽性ピークが検出されており, 陽性と判定した.

B) TCR δ (V δ /J δ). 比較的弱いピークが検出されているが, 陽性と判定した.

C) TCR β (D β /J β). シグナルが検出されているが, 陽性ピークはコントロールと比較すると低いため, 陰性と判定した.

であった。G-Band を用いた染色体検査では、45, XY, der (18;21) (q10;q10) [1]/47, XY, +mar [1]/46, XY [18] であった。さらに、骨髓吸引液の PCR 法を用いた T 細胞受容体遺伝子の再構成検査 (BIOMED-2 プロトコル⁸⁾) では、TCR β は陰性 (V β /J β 1, 2-, V β /J β 2-, D β /J β -) であったが、TCR γ (V γ 1f+, V γ 10/J γ +, V γ 9-, V γ 11/J γ -) および TCR δ (V δ /J δ) は陽性であり (図 3), $\gamma\delta$ -T-LGL とそれに関連する赤芽球癆と診断した。一方、初診時に皮疹と鼠径部リンパ節腫脹がみられたため、皮疹部のパンチ生検および鼠径リンパ節生検を行ったが、皮膚組織は非特異的炎症性変化であり、リンパ節は TCR γ の再構成も認められず反応性腫大と診断した。

臨床経過

副腎皮質ステロイド (プレドニゾロン: 以下 PSL) の 30 mg/日の投与を開始した。しかし、末梢血中の異型リンパ球は減少したものの消失しないため、開始11日目に60 mg/日に増量すると、8日後には認められなくなった。その時点での骨髓吸引クロット標本は低形成髄であったが、CD71の免疫組織化学的染色では赤芽球系造血の改善が確認された (図 4 a)。また腫瘍細胞と考える CD57陽性細胞は減少しており (図

4 b), PSL の治療効果と考えた。その後、C 型肝炎・肝硬変の治療継続のため、紹介元に再転院した。PSL を徐々に減量し、外来にて経過をみていたが、転院から約 2 か月半後に食道静脈瘤破裂により永眠された。

骨髓細胞の STAT3 遺伝子解析

倫理委員会の承認 (NO. 1799) のもと、STAT3 変異 (Y640F, D661Y) および STAT5b 変異 (Y665F N642H) の両者について、Ishida らの方法によって遺伝子変異解析を行ったが⁸⁾、いずれも陰性であった。また、診断時の骨髓吸引クロット標本について STAT3 および STAT3 のリン酸化抗体 pSTAT3 (Tyr⁷⁰⁵) の免疫組織化学的染色を行った。その結果、増殖するリンパ球の核陽性所見はごく少数であり、STAT3 の恒常的活性化は確認できなかった (図 2 e)。

考察

T-LGL は 6 か月以上にわたる末梢血中の LGL の著明な単クローン性増加によって特徴づけられる疾患であり、多くの症例では LGL は 2,000-20,000/ μ L である¹⁾。診断時には約 1/3 は無症候性であるものの、先行する細菌感染に伴う発熱や B 症状、肝脾腫、リンパ節腫脹な

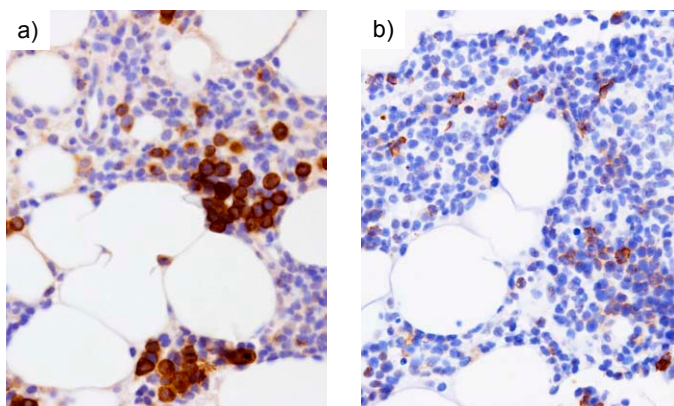


図 4 PSL 治療開始後 8 日目の骨髓吸引クロット標本の免疫染色
a) CD71 染色。陽性赤芽球が増加しており、赤芽球島も観察され、赤芽球系造血の回復が示唆される。
b) CD57 染色。CD57 陽性細胞は減少している。

どが多く症例でみられている²⁾。本症例では38度台の発熱が続いており、末梢血中リンパ球数が3,996/ μ Lと増加しており、異型リンパ球はこのうち52% (2,077/ μ L) みられた。末梢血の異型リンパ球に分類されていた細胞は形態的に均一でなく、典型的なLGLとするにはアズール顆粒に乏しい細胞や、大型で核異型が強い好塩基性の細胞質を有するリンパ球もみられた。フローサイトメトリーでのCD57陽性細胞数(11.9%)との乖離が生じた原因としては、一部は非腫瘍性の、いわゆる異型リンパ球が含まれている可能性がある。また、腫瘍細胞においてもCD57の発現が不均一である可能性がある。しかし、多くは核異型がやや強いものの、微細なアズール顆粒を有するリンパ球であり、フローサイトメトリーの結果や、骨髓組織像におけるCD3 \cdot CD57 \cdot GranzymeB陽性細胞の増加、TCR遺伝子再構成検査の結果、さらにPSL治療に対する反応性なども総合して、T-LGLと診断した²⁾。初診時に皮疹、鼠径部リンパ節腫脹がみられたが、生検ではいずれも悪性リンパ腫は否定的であり、何らかのウイルス感染が引き金となった可能性がある。

T-LGLの90%以上は $\alpha\beta$ T細胞由来であり、 $\gamma\delta$ T細胞由来は比較的稀である¹⁾。今回の症例は、フローサイトメトリーによる蛋白レベルでの発現は検討できていないが、骨髓細胞のPCRを用いたTCR遺伝子再構成で β 鎖の再構成はなく、 γ および δ 鎖の再構成が認められたため、 $\gamma\delta$ T-LGLが示唆される。 $\gamma\delta$ T-LGLの約半数は、本例のごとくCD3 $^{+}$ 、CD4 $^{-}$ 、CD8 $^{+}$ 、CD57 $^{+}$ の形質を示し、その臨床経過は $\alpha\beta$ T-LGLと同様に緩慢であることが知られている³⁾。また、本症例のようにT-LGLでは赤芽球癆を伴うことがあり、これまでの報告では、7.4%-19.1%の頻度でみられている¹⁰⁻¹²⁾。 $\gamma\delta$ T-LGLに関しては、Sandbergらは $\gamma\delta$ T-LGLと診断された44例について検討しており、赤芽球癆はこのうち3例(6.8%)で確認されている¹³⁾。この他、孤発例での報告も含めると5-8%程度に確認されている³⁾。

最近、T-LGLやNK-LGLの30~40%においてSTAT3変異が見つかっており、また低頻度ではあるが、STAT3遺伝子変異を有しないLGLでは、STAT5b遺伝子変異が同定されたという報告もある^{6,7,14,15)}。STAT3は様々な種類の腫瘍において恒常的な活性化がみられ、腫瘍細胞の細胞増殖や転移に関与することが知られているが、LGLにおいてこれまでに同定された全ての遺伝子変異は、STAT3のSH2ドメインをコードするエクソン21のY640FおよびD661Y遺伝子変異の頻度が高く、これらの遺伝子変異によりSTAT3の恒常的活性化がみられている^{6,7)}。また、特に赤芽球癆を伴うLGLでは、Y640FおよびD661Yの2つの遺伝子変異と強い相関がある⁹⁾。本症例では、STAT3遺伝子変異(Y640F、D661Y)およびSTAT5b遺伝子変異(Y665F、N642H)両者についてアレル特異的PCRを用いた変異解析を行ったが、いずれも陰性であった。また、STAT3のリン酸化抗体によっても骨髓で増殖するリンパ球の核陽性所見はごく少数であり、本例におけるT-LGLの増加の病因がSTAT3のシグナル伝達の異常にあるとは考えにくい。一方、STAT3変異を示したT-LGLが $\alpha\beta$ 型T細胞か $\gamma\delta$ 型T細胞かの検討は未だ報告されておらず、今後の症例の集積によるSTAT3変異解析が待たれるところである。本症例では基礎疾患としてHCV感染に伴う肝硬変がみられた。HCVに関連する血液悪性腫瘍の発生は、B細胞性非Hodgkinリンパ腫のみならずT細胞性非Hodgkinリンパ腫やHodgkinリンパ腫、形質細胞骨髓腫など他組織型においてもみられることが報告されている¹⁶⁾。HCV感染に関連するT-LGLはこれまでに4例報告されており、このうち3例は $\gamma\delta$ T-LGLであった^{3,17,18)}。T-LGL、特に $\gamma\delta$ T-LGLとHCV感染との関連性の有無についても、今後検討されるべき課題と思われる。

*筆頭著者：本論文発表内容に関連し、開示すべきCOI関係にある企業などはありません。

引用文献

- 1) Chan WC, Foucar K, Morice WG, *et al.* T-cell large granular lymphocytic leukaemia. In: Swerdlow SH, Campo E, Harris NL, *et al.* WHO Classification of Tumours of Haematopoietic and Lymphoid Tissues. Lyon : International Agency for Research on Cancer (IARC); 2008. pp 272-273.
- 2) Watters RJ, Liu X, Loughran TP Jr.: T-cell and natural killer-cell large granular lymphocyte leukemia neoplasias. *Leuk Lymphoma.* ;52: 2217-2225, 2011
- 3) Bourgault-Rouxel AS, Loughran TP Jr, Zambello R, Epling-Burnette PK, Semenzato G, Donadieu J, Amiot L, Fest T, Lamy T. Clinical spectrum of $\gamma \delta^+$ T cell LGL leukemia: analysis of 20 cases. *Leuk Res* 32: 45-48, 2008
- 4) Zhou F, Chan WC: T-cell Large Granular Lymphocytic Leukemia. In: Haematopathology (Jaffe ES, Harris NL, Vardiman JW). Philadelphia, USA, Elsevier. 2011, pp 506-512.
- 5) Jevremovic D, Morice WG. Leukemias of Mature T Cells and Natural Killer Cells. In: KNOWLES' Neoplastic Hematopathology (Orazi A, Weiss LM, Foucar K, Knowles DM). Philadelphia, USA, Lippincott Williams and Wilkins. 2014, pp 994-998.
- 6) Koskela HL, Eldfors S, Ellonen P, *et al.*: Somatic STAT3 mutations in large granular lymphocytic leukemia. *N Engl J Med.* 366: 1905-1913, 2012
- 7) 藤島直仁, 廣川誠, 澤田賢一: リンパ球系 大顆粒 リンパ球白血病における STAT3変異. 東京, 中外医学社. 2014, pp 141-145.
- 8) Dongen JJM, Langerak AW, Brüggemann M, *et al.* Design and standardization of PCR primers and protocols for detection of clonal immunoglobulin and T-cell receptor gene recombinations in suspect lymphoproliferations: Report of the BIOMED-2 Concerted Action BMH4-CT98-3936. *Leukemia.* 17: 2257-2317, 2003
- 9) Ishida F, Matsuda K, Sekiguchi N, *et al.* STAT3 gene mutations and their association with pure red cell aplasia in large granular lymphocyte leukemia. *Cancer Sci* 105: 342-346, 2014
- 10) Go RS, Li CY, Tefferi A, Phylliky RL. Acquired pure red cell aplasia associated with lymphoproliferative disease of granular T lymphocytes. *Blood* 98: 483-485, 2001
- 11) Charles RJ, Sabo KM, Kidd PG, Abkowitz JL. The pathophysiology of pure red cell aplasia: implications for therapy. *Blood* 87: 4831-4838, 1996
- 12) Lacy MQ, Kurtin PJ, Tefferi A. Pure red cell aplasia: association with large granular lymphocyte leukemia and the prognostic value of cytogenetic abnormalities. *Blood* 87: 3000-3006, 1996
- 13) Sandberg Y, Almeida J, Gonzalez M, *et al.* TCR $\gamma \delta^+$ large granular lymphocyte leukemias reflect the spectrum of normal antigen-selected TCR $\gamma \delta^+$ T-cells. *Leukemia* 20: 505-513, 2006
- 14) Jerez A, Clemente MJ, Makishima H, *et al.* STAT3 mutations unify the pathogenesis of chronic lymphoproliferative disorders of NK cells and T-cell large granular lymphocyte leukemia. *Blood* 120: 3048-3057, 2012
- 15) Rajala HL, Eldfors S, Kuusanmäki H, *et al.* Discovery of somatic STAT5b mutations in large granular lymphocytic leukemia. *Blood* 121: 4541-4550, 2013
- 16) Bianco E, Marcucci F, Mele A, *et al.* Prevalence of hepatitis C virus infection in lymphoproliferative diseases other than B-cell non-Hodgkin's lymphoma, and in myeloproliferative diseases: an Italian Multi-Center case-control study. *Haematologica* 89: 70-76, 2004
- 17) Boveri E, Riboni R, Antico P, Malacrida A, Pastorini A CD3+ T large granular lymphocyte leukaemia in a HIV+, HCV+, HBV+ patient. *Virchows Arch* 454: 349-351, 2009
- 18) Kelaidi C, Rollot F, Park S, *et al.* Response to antiviral treatment in hepatitis C virus-associated marginal zone lymphomas. *Leukemia* 18: 1711-1716, 2004

〈Case Report〉

T-cell large granular lymphocyte leukemia with pure red cell aplasia

Hideyo FUJIWARA¹⁾, Seiko SUSUKI²⁾, Toshinori KONDO²⁾, Nodoka SEKIGUCHI³⁾,
Fumihiro ISHIDA³⁾, Daigo OKA¹⁾, Risa KORESAWA¹⁾, Hideho WADA²⁾,
Takashi SUGIHARA²⁾, Yoshito SADAHIRA¹⁾

1) Department of Pathology 1, Kawasaki medical school,

2) Department of Hematology, Kawasaki medical school,

577 Matsushima, Kurashiki, 701-0192, Japan

3) Department of Internal Medicine, Division of Hematology, Shinshu University School of Medicine,

3-1-1 Asahi, Matsumoto, 390-8621, Japan

ABSTRACT T-cell large granular lymphocytic leukemia (T-LGL) is characterized by marked increase of monoclonal large granular lymphocytes (LGL) in the peripheral blood over the long term (6 months or more). It has been reported about 20% cases of T-LGL cases are associated with pure red cell aplasia (PRCA). Here, we describe a case of T-LGL associated with PRCA. This case was characterized by increase in the number of CD3+, CD8+, CD57+, and granzyme B-positive lymphocytes with fine azurophilic cytoplasmic granules and nuclear atypia in peripheral blood and bone marrow. The patient was diagnosed having $\gamma\delta$ -T-LGL because T-cell receptor (TCR) γ and TCR δ gene but not TCR β gene rearrangement was detected by the PCR of the bone marrow cells. Prednisolone administration decreased in number of the LGL cells, accompanying recover of erythropoiesis. Although somatic mutations in the Src homology 2 domain of STAT3 or STAT5b gene are reported in 70% percent of the T-LGL with PRCA, such STAT mutations could not be detected in this case.

(Accepted on October 28, 2014)

Key words : Large granular lymphocyte, Leukemia, Pure red cell aplasia, STAT3 mutation

Corresponding author

Hideyo Fujiwara

Department of Pathology 1, Kawasaki medical school,
577 Matsushima, Kurashiki, 701-0192, Japan

Phone : 81 86 462 1111

Fax : 81 86 464 1191

E-mail : hfujiwara@med.kawasaki-m.ac.jp