

同種臍帯血ミニ移植を施行し, graft-versus-leukemia effect を認めた家族性白血化骨髄異形成異形成症候群の1例

土山準二郎*, 久住英二****, 谷口 修一****, 富田 任*, 佐藤 洋*, 本間圭一郎*, 東村益孝*, 岡塚貴世志*, 桃井 明仁*, 阿部 崇*, 矢野 敏雄*, 黒羽 高志*, 古川 達雄*, 鳥羽 健*, 布施 一郎*, 伊藤 薫**, 梅津 哉***, 高橋 益弘****, 定平 吉都, 相澤 義房*

症例は65歳, 男性. 28年前に長男, 25年前に兄が急性骨髄性白血病で死亡. 4月汎血球減少が出現し, 9月白血化骨髄異形成症候群と診断された. 芽球は表面CD13, CD33, CD34陽性. 化学療法後に芽球消失するも不応性貧血は持続し, 同種臍帯血ミニ移植術を受けた. 移植後, 皮膚のgrade Iの急性移植片対宿主病(GVHD)を合併するも重篤な合併症を認めなかった. しかし, 移植6ヶ月後に血小板減少と肝機能障害を認め, 骨髄穿刺で, CD4, CD13, CD33, CD56陽性芽球を46.5%認め再発した. 皮膚慢性GVHDに対するFK506隔日0.5mg内服を中止したところ造血は回復し, 4週後の骨髄で白血病芽球の消失とキメリズム解析でドナー型99.5%を確認した. 本例は臍帯血ミニ移植後再発した白血化骨髄異形成症候群に対し, 免疫抑制剤中止にてGVL効果を観察し得た貴重な症例と考えられる.

(平成19年12月6日受理)

Familial MDS-overt leukemia Patient Treated with Allogeneic Cord Blood Stem Cell Transplantation in a Graft-versus Leukemia Effect.

Junjiro TSUCHIYAMA*, Eiji KUSUMI****, Shuichi TANIGUCHI****, Makoto TOMITA*, You SATO*, Keiichiro HONMA*, Masutaka HIGASHIMURA*, Kiyoshi OKAZUKA*, Akihito MOMOI*, Takashi ABE*, Toshio YANO*, Takashi KUROHA*, Tatsuo FURUKAWA*, Ken TOBA*, Ichiro FUSE*, Kaoru ITO**, Hajime UMEZU***, Masuhiro TAKAHASHI****, Yoshito SADAHIRA, and Yosifusa AIZAWA*

A 65-year-old male was presented with pancytopenia in April and was diagnosed as having MDS-overt leukemia with myelomonocytic differentiation in September. His son and brother had died of acute myeloid leukemia 28 and 25 years before, respectively. Leukemic cells expressed

川崎医科大学 病理学教室 1

〒701-0192 倉敷市松島577

* 新潟大学医学総合病院 血液内科

** 同 皮膚科

*** 同 病理部

**** 新潟大学 保健学科

***** 虎ノ門病院 血液内科

e-mail address: j-tutti@nifty.com

Department of Pathology, Kawasaki Medical School: 577
Matsushima, Kurashiki, Okayama, 701-0192 Japan

*Division of Hematology

**Division of Dermatology

***Division of Pathology, Niigata University Medical
and Dental Hospital

****School of Health Science, Faculty of Medicine,
Niigata University

*****Department of Hematology, Toranomon Hospital

CD13, CD33, and CD34. He was treated with combination chemotherapy and the leukemic cells disappeared, but refractory anemia continued. Cord blood stem cell transplantation after reduced intensity conditioning (RI-CBT) was performed, and he promptly achieved donor-type hematopoiesis. No serious adverse effects were observed other than cutaneous graft-versus host disease (GVHD) of grade I. Six months after the CBT, he developed thrombocytopenia and liver dysfunction. Bone marrow aspiration revealed relapse of the leukemia expressing CD4, CD13, CD33 and CD56 antigens. After withdrawal of 0.5 mg tacrolimus ingestion every two days for the treatment of chronic GVHD, the leukemic cells disappeared and normal hematopoiesis returned. Chimerism analysis revealed that bone marrow cells consisted of 99.5% donor type cells. Therefore, this is a case where vigorous graft-versus-leukemia effect of cord blood cells against MDS overt leukemia was observed after withdrawal of immunosuppression. (Accepted on December 6, 2007)

Kawasaki Medical Journal 34(2): 117-123, 2008

- Key Words**
- ① familial myeloid leukemia
 - ② reduced intensity cord blood stem cell transplantation
 - ③ graft-versus-leukemia effect

緒 言

臍帯血移植は体重の軽い小児を中心に行われてきたが、近年成人同種臍帯血移植の施行症例数が増えてきている¹⁾。これはドナー負担が無く、成人においても十分な造血の回復を認め、HLA多座不一致にも拘わらず急性移植片対宿主病 (GVHD) は許容範囲である事が主な理由と考えられる。また、治療成績も骨髄移植に劣らない事が報告され、その理由として臍帯血移植後にも移植片対白血病 (GVL) 効果が存在する事が示唆されている。²⁾さらに骨髄非破壊的前処置による臍帯血移植 (臍帯血ミニ移植) も試みられ、移植片拒絶例を少数に認めるが、ハイリスク患者も臍帯血移植が十分可能である事が示されている³⁾。今回我々は高齢者家族性白血化骨髄異形成症候群に対し臍帯血ミニ移植を行い、再発時免疫抑制剤中止後に速やかに白血病細胞が消失し、直接 GVL 効果を観察しえた症例を経験したので報告する。

症 例

主訴：発熱、汎血球減少

家族歴：長男が10歳時、急性骨髄性白血病にて死亡。兄が42歳時、急性骨髄性白血病にて死亡。既往歴：高血圧にて enalapril maleate 5 mg 内服中。

現病歴：生来健康。血液検査での異常は指摘されていない。3月検診にて汎血球減少指摘されるも経過を見ていた。8月中旬より右手関節痛及び腫脹が出現、近医で慢性関節リウマチ疑いにて検査受けるも異常なしと言われた。9月の血液検査にて貧血を指摘された。1週間後、悪寒を伴う39℃発熱あり近医受診、解熱鎮痛剤投与受けるも改善せず、末梢血に芽球を指摘され入院となる。

入院時現症：身長 165 cm, 体重 57 kg, 血圧/, 脈拍 88/min, 整, 体温 38.2℃. 意識清明. 眼瞼結膜貧血様, 眼球結膜黄疸認めず. その他, 身体所見に異常なし. 入院時検査所見：末梢血液検査で汎血球減少認め, 白血球分画で芽球を5%認めた. 顆粒球は偽 Pelger 核異常を示した. CRP 上昇と軽度の凝固系異常, 血清リゾチーム上昇を認めた. 骨髄穿刺で有核細胞数の著増, 芽球, 前骨髄球, 前単球の増加を認め, micromegakaryocyte を認めた (Fig. 1). 表面マーカー検査で芽球は CD13, CD33, CD34, CD38, HLA-DR 陽性, 胞体内ペルオキシダーゼ陽性

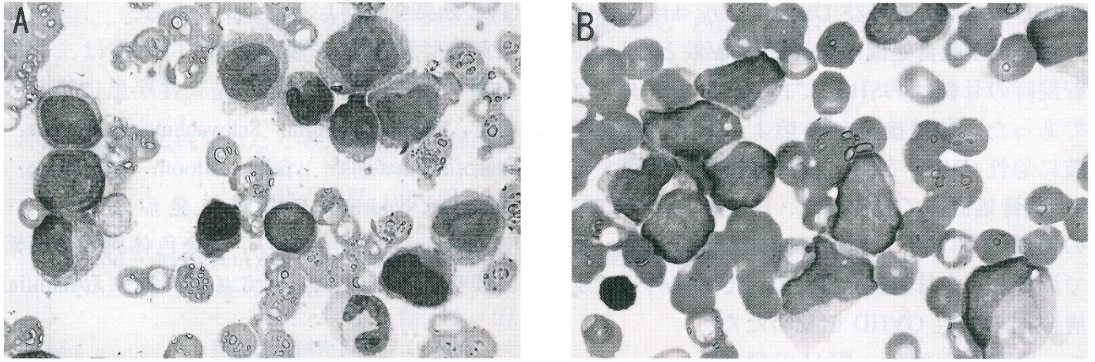


Fig. 1. (A) 初発時骨髓. 小型の芽球に加え前骨髄球及び前単球の増殖を認めた. (May-Giemsa 染色, x 400) (B) 再発時骨髓. 分化傾向に乏しい中型から大型の芽球の増殖を認めた. (May-Giemsa 染色, x 400)

Table 1. 発症時検査値

PT	64%,	TP	8.0g/dl
APTT	34.7 sec (cont. 26.5 sec)	GOT	29 IU/l
FBG	597 mg/dl,	GPT	29 IU/l
FDP	2.2 ug/ml,	ALP	305 IU/l
D-D	1.3 ug/ml,	γ -GTP	69 IU/l
AT3	95%	LDH	240 IU/l
WBC	2,170/ul	CPK	34 IU/l
BLA	5%	T. Bil	0.6 mg/dl
MET	1%	I.Bil	0.5 mg/dl,
SEG	30%	BUN	22 mg/dl
BAND	3%	CRTN	1.0 mg/dl
MO	41%	Na	135 mEq/l
Eo	0%	K	4.1 mEq/l
Ba	0%	Cl	101 mEq/l
Ly	20%	Ca	8.6 mg/dl
Atly	0%	CRP	11 mg/dl
RBC	251 x 10 ⁴ /ul	ANA	19.4 INDEX
Hgb	7.7g/dl	dsDNA	< 5.0 IU/ml,
Hct	22.8%	RF	< 5 IU/ml
Plt	7.6 x 10 ⁴ /ul,	lysozyme	75ug/ml

であった (Table 2). 右下肢皮膚生検の病理組織で壞疽性膿皮症に一致する所見を認め、培養にて MRSA が検出された。

入院後経過：家族歴、経過、骨髓像より家族性白血化骨髄異形成症候群と診断し、10月より寛

解導入療法を開始した。Day 20 には白血球 1,600/ μ l と回復し、血球分類で白血病細胞認めず、偽 Pelger 核異常消失するも、赤血球、血小板の十分な回復を認めず、輸血依存性となった。骨髓穿刺でも白血病細胞を認めなかったが、赤芽球、巨核球は低形成であった。11月、治療強度を減弱した化学療法を行なったが治療後の造血回復は遅延し、週二回の濃厚血小板及び濃厚赤血球輸血、G-CSF 300 μ g/body の連日投与を要した。汎血球減少持続し輸血依存であったため壞疽性膿皮症の治療を待ち、翌年3月同種臍帯血ミニ移植目的に転院した。Fludarabine-melphalan-TBI 4 Gy の前処置終了後³⁾、HLA 血清型 4 座一致、DNA 型 3 座一致同種臍帯血 (単核球 2.31 x 10⁷/kg, CD34 陽性細胞 4.7 X 10⁴/kg) を移植した。Day-1 より tacrolimus (FK506) 0.03 mg/kg による GVHD 予防を行い、Day 1 より G-CSF

300 μ g/m² を投与した。移植後 Day 25 に WBC >= 1,000 となり、Day 27 には末梢血の Y 染色体 FISH にて 99.8% ドナー (女性) 型を確認した。FK506 は Day 30 より内服に変更し、血中濃度 5-10 ng/ml に維持した。急性

GVHD は Day 10 及び Day 30 より skin stage 2 を認めたが軟膏処置にて軽快し、転院となった。転院時の骨髄は FISH にて 100% ドナータイプであった。移植後 Day 60 頃より手掌、足底、下肢に急性 GVHD と考えられる皮疹が出現するも、軟膏処置にて軽快した。Day 75 より FK506 の減量を開始し、Day 120 には 0.5 mg/day まで減量し、7 月退院となった。その後外来で皮膚限局の慢性 GVHD を認めたため、FK506 を 0.5 mg 隔日で維持した。9 月上旬より 37° 前半の微熱、血小板減少、肝機能障害、DIC を認め、骨髄穿刺施行したところ、有核細胞が 40 万以上で、芽球 46.5% (表面形質検索では CD4, CD13, CD33, CD38, CD56, HLA-DR 陽性) であった (Table 2)。染色体分析で 44, XY, del (2) (p11), add (5) (q22), del (8) (p21), add (9) (p22), -10, add (15) (q26), del (15) (q11q15), add17 (p11), add (18) (p11), -21, -22, + mar と複雑な異常を認めた。再発と診断し、GVL 効果を期待して FK506 中止し、また DIC の治療を行った。その後徐々に赤血球数、血小板数共に改善し、輸血非依存性となった。FDP D-dimer も次第に低下し DIC 改善した。10 月の骨髄穿刺では白血病細胞消失し、FISH にて 99.5% donor type (46, XX) を確認した (Fig. 2)。FK506 中止により GVL 効果が出現したと考えられた。

考 察

本例は家族性白血化骨髄異形成症候群に対し、臍帯血ミニ移植を行い、再発後免疫抑制剤中止にて

GVL 効果を観察しえた症例である。

家族性骨髄異形成症候群/白血病は二群に分類される。第一群は、先天性疾患に伴うもので、Fanconi anemia, Schwachman syndrome, neurofibromatosis type-1, Bloom syndrome, Dubowitz syndrome を背景に発症する^{4),5)}。Monosomy 7 やその他の 7 番染色体異常が頻繁に観察されている。最近この群に属する familial

Table 2. 白血病細胞表現型

	初発時	再発時
CD1	-	-
CD2	-	-
CD3	-	-
CD4	-	+++
CD5	-	-
CD7	-	+++
CD8	-	-
CD10	-	-
CD11c	N.D.	+
CD13	++	+
CD14	-	-
CD15	-	-
CD16	-	-
CD19	-	-
CD20	-	-
CD25	-	-
CD33	+	+
CD34	+++	-
CD38	+++	+++
CD41	-	-
CD45	+++	+++
CD56	-	+++
CD123	N.D.	+
HLA-DR	+++	+++

免疫組織染色

MPO	+	-
TDT	-	++

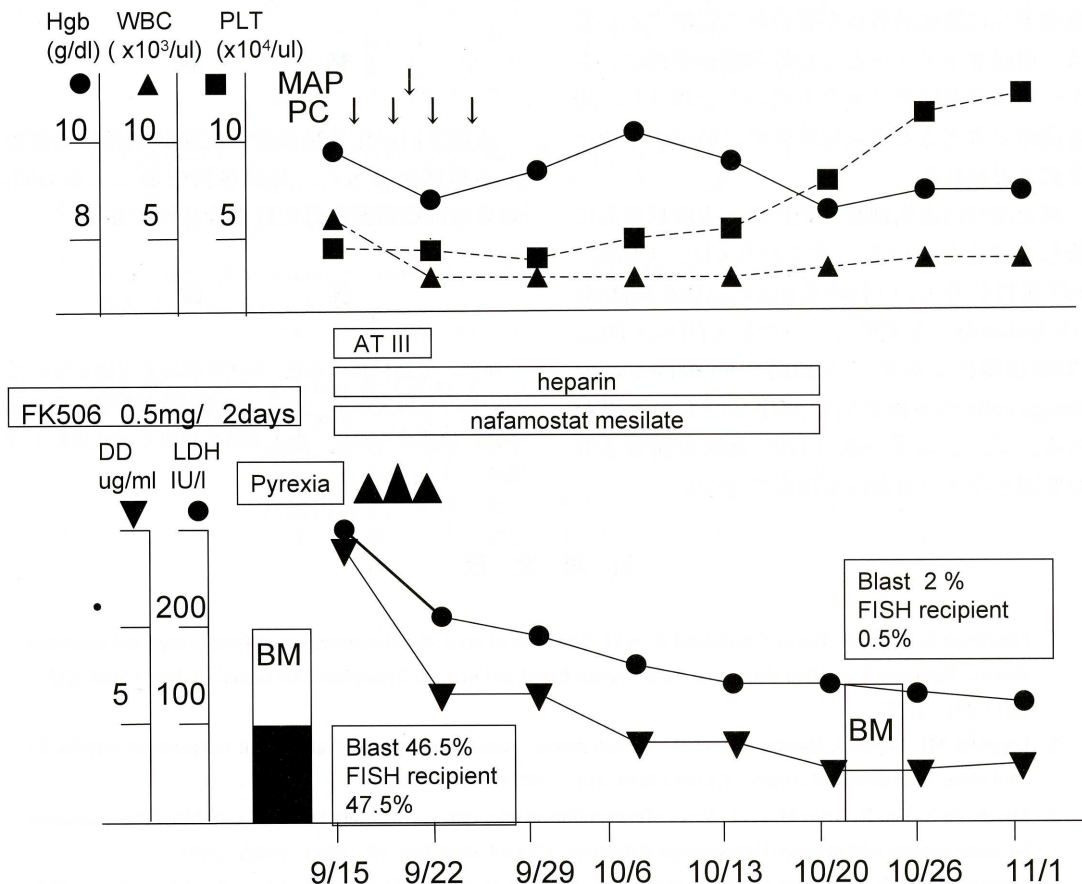


Fig. 2. 再発時の経過表. FK506中止後, 血球の回復, DICの改善, LDH低下を認め, 骨髄では白血病細胞の消失とドナー型造血の回復を認めた.

platelet disorder with propensity to AML (FPD/AML)において, 胚細胞レベルで21q22染色体上にあるAML-1遺伝子に異常が見つかった(6,7). 第二群は明らかな先天疾患を有さない家系でmonosomy 7, trisomy 8を認める(8~11). しかしこれらの家系での連鎖解析では, 7番染色体に癌抑制遺伝子座は発見されておらず, 16q22や5qに白血病発症に関連した遺伝子の存在が示されている. 本例では初発時白血病細胞に染色体異常は見つかっておらず, 又, RT-PCR法にてAML-1/MTG8キメラ遺伝子は陰性であった.

臍帯血移植は血縁者幹細胞, 非血縁者幹細胞に次ぐ第三の同種幹細胞源として注目を集めている(12). その利点として1. HLA不一致に対する寛容性が高く, 2座不一致まで幹細胞源

となるため, 候補が多数存在する, 2. 採取に伴うドナー負担がなく, 患者側の都合に合わせて移植が可能である, 等が挙げられる. 一方, 臍帯血移植はHLA不一致にも拘わらず重症GVHDの頻度がHLA一致移植と同等であるため, GVL効果の減弱が懸念されていたが, 近年の報告では, AML/MDSに対しHLA一致同胞あるいはバンクドナーからの移植に劣らないGVL効果が確認できる(13,14). 本症例においてはFK506少量内服中に再発, FK506中止後速やかに白血病細胞が消失していることから, 臍帯血由来T細胞は免疫抑制剤に対する感受性が高い反面, 免疫抑制剤を投与しない場合, 強いGVL効果が期待できると思われた. 臍帯血移植後の免疫抑制剤使用法を検討する上でも参考になると思われる. 従って, 本症例のような白

血病発症に遺伝的背景が疑われる症例においては、血縁者をドナーとした幹細胞移植後に、ドナー由来白血病のリスクも高いと予想され、患者高齢を考えると非血縁臍帯血は最適のドナー選択と思われる。

再発後の白血病細胞は染色体、表面形質共に著しく変化していた。すなわち CD4, CD56, TdT 陽性になり、いわゆる plasmacytoid dendritic cell leukemia¹⁵⁾ と類似していたが、CD11c, CD13, CD33 は陽性であり、より幼弱な myelomonocytic lineage cells へ表面形質が変化したものと思われる。又、この事が強い GVL 効果が観察された要因となった可能性も否定できない。

結 語

家族性白血化骨髄異型性症候群患者に臍帯血ミニ移植を行った。移植後臍帯血による GVL 効果を直接観察し得た貴重な症例である。

謝 辞

血液、骨髄検体の染色、FACS 解析を実施していた、新潟大学第一内科学教室技術補佐員、吉野紀子氏、伊藤ひろみ氏、坂上美明氏に厚くお礼申し上げます。

引 用 文 献

- 1) Gluckman E, Rocha R, Boyer-Chamard A, et al. Outcome of cord-blood transplantation from related and unrelated donors. Eurocord Transplant Group and the European Blood and Marrow Transplantation Group. *N Eng J Med* 337 : 373-381, 1997
- 2) Laughlin MJ, Barker J, Bambach B, et al. Hematopoietic engraftment and survival in adult recipients of umbilical-cord blood from unrelated donors. *N Engl J Med* 344 : 1815-1822, 2001
- 3) Miyakoshi S, Yuji K, Kami M, et al. Successful engraftment after reduced-intensity umbilical cord blood transplantation for adult patients with advanced hematological diseases. *Clinic Cancer Res* 10 : 3586-3592, 2004
- 4) Hasle H. Myelodysplastic syndromes in childhood : classification, epidemiology, and treatment. *Leuk Lymphoma* 13 : 11-26, 1994
- 5) Groupe Francais de Cytogenetique Hematologique. Forty-four cases of childhood myelodysplasia with cytogenetics, documented by the Groupe Francais de Cytogenetique Hematologique. *Leukemia* 11 : 1478-1485, 1997
- 6) Song WJ, Sullivan MG, Legare RD E, et al. Haploinsufficiency of CBFA2 causes familial thrombocytopenia with propensity to develop acute myelogenous leukemia. *Nat Genetic* 23 : 166-175, 1999
- 7) Rounier C, Fenaux P, Lafage M, et al. New mechanisms of AML-1 gene alteration in hematological malignancies. *Leukemia* 17 : 9-16, 2003
- 8) Horwitz M. The genetics of familial leukemia. *Leukemia* 11 : 1347-1359, 1997
- 9) Horwitz M, Benson KF, Li FQ, et al. Genetic heterogeneity in familial acute myelogenous leukemia : evidence for a second locus at chromosome 16q21-23.2. *Am J Hum Genet* 61 : 873-881, 1997
- 10) Qing Gao, Horwitz M, Roulston D, et al. Susceptibility gene for familial acute myeloid leukemia associated with loss of 5q and/or 7q is not localized on the commonly deleted portion of 5q. *Genes Chromosomes Cancer* 28:164-172, 2000
- 11) Maserati E, Minelli A, Menna G, et al. Familial myelodysplastic syndromes, monosomy 7/trisomy 8, and mutator effects. *Cancer Genet Cytogenet* 148 : 155-158, 2004
- 12) Kurtzberg J, Laughlin M, Graham ML, et al. Placental blood as a source of hematopoietic stem cells for transplantation into unrelated recipients. *N Eng J Med* 335 : 157-1666, 1996
- 13) Ooi J, Iseki T, Takahashi S, et al. Unrelated cord blood transplantation for adult patients with advanced myelodysplastic syndrome. *Blood* 101 : 4711-4713, 2003

- 14) Takahashi S, Iseki T, Ooi J, et al. Single-institute comparative analysis of unrelated bone marrow transplantation and cord blood transplantation for adult patients with hematologic malignancies. *Blood* 104 : 3813 – 3820, 2004
- 15) Chaperot L, Bendriss N, Manches O, et al. Identificatin of a leukemic counterpart of the plasmacytoid dendritic cells. *Blood* 97 : 3210 – 3217, 2001