

## 熊による顔面外傷の1例

篠山 美香, 末延 耕作\*, 山本 真弓\*\*, 稲川 喜一, 森口 隆彦

報道等による本年の熊による人への被害報告は、例年になく多い。今回我々は、51歳男性が母子熊に遭遇し、顔面外傷を受けた症例を経験した。熊の襲撃の多くは頭頸部に集中しており、襲撃部位によっては時として致命的になることがある。一般的な救急処置に加えて、感染症や寄生虫対策等を行う必要がある。特に破傷風やガス壊疽菌症には十分注意すべきである。また、顔面軟部組織損傷の治療にあたっては、機能、形態をなるべく元通りに再建する必要があり、組織欠損の量、周囲皮膚とのカラーマッチなどを考慮し皮弁や植皮、骨を含めた複合組織移植などの選択を行う必要がある。さらに外傷の程度に応じて、半年から1年は、機能および形態面に注意を払いながら外来にて経過観察を行う必要がある。

(平成16年12月20日受理)

### One Case of a Bear-inflicted Facial Wound

Mika SHINOYAMA, Kousaku SUENOBU, Mayumi YAMAMOTO,  
Kiichi INAGAWA and Takahiko MORIGUCHI

In the Japanese media there have been an unusual number of reports of people being attacked by bears this year. We also had a case of a 51-year-old man who encountered a mother bear and her cub, and suffered facial wounds. The majority of bear attacks are focused on the head and neck areas, and these attacks can sometimes be fatal depending on. In addition to providing first-aid treatment, it is necessary to take preventative measures against infectious and parasitic diseases. In particular, extreme care must be taken regarding of tetanus and gas bacillus disease. In the treatment of soft tissue wounds of the face, functional and morphological reconstruction of the face to its original condition is necessary. Considering the loss of tissue and color matching of the surrounding skin, the selection of composite grafts including dermal flaps, skin grafts and bone is also necessary. Furthermore, depending on the degree of external wounds, it is necessary to make a clinical observations for six months to a year while managing the functional and morphological sides of the case. (Accepted on December 20, 2004) *Kawasaki Igakkaishi* 30(3・4):183-188, 2004

**Key Words** ① Facial wound ② Bear ③ Infection ④ Reconstruction

川崎医科大学 形成外科・美容外科  
〒701-0192 倉敷市松島577

\* 国立病院機構岡山医療センター 形成外科  
〒701-1192 岡山市田益1711-1

\*\* 川崎医科大学附属川崎病院 形成外科  
〒700-8505 岡山市中山下2-1-80  
e-mail address : shino@med.kawasaki-m.ac.jp

Department of Plastic, Reconstructive and Aesthetic Surgery,  
Kawasaki Medical School : 577 Matsushima, Kurashiki,  
Okayama, 701-0192 Japan

Department of Plastic and Reconstructive Surgery, National  
Hospital Organization Okayama Medical Center : 1711-1  
Tamasu, Okayama, 701-1192 Japan

Department of Plastic and Reconstructive Surgery, Kawasaki  
Hospital, Kawasaki Medical School : 2-1-80 Nakasange,  
Okayama, 700-8505 Japan

## はじめに

近年、森林の伐採や山間部の自然破壊が進行している。加えて本年は、度重なる台風の襲来により木の実などの食物が減少し例年になく熊の出没が多く、人への被害の報道も多く報じられている。我々の施設でも例外ではなく、熊と遭遇し、顔面に外傷を受けた症例を経験した。熊による顔面外傷について若干の考察をふまえて報告する。

## 症 例

患者：51歳，男。

主訴：顔の傷，出血

既往歴：高血圧，痛風。

家族歴：特記すべきことなし。

嗜好：ビール大1～2本/day

現病歴：2003年8月22日，午前9時頃岡山県北部の山で，下山途中に熊の親子に遭遇した。リュックサックで防御したが爪で頭部，顔面，頸部を引っ掻かれた。顔面の裂創が深く，出血もあるためヘリコプターにて近医から当院救急部へ搬送。即日，形成外科紹介入院となる。

来院時現症：身長168 cm，体重70 kg，血圧184/105 mm Hg，脈拍96/min，36.7℃。頭部には，前頭部，後頭部に約30 mmの挫創を2ヶ所認めた。顔面は，鼻部（鼻中隔軟骨から左右大鼻翼軟骨裂創含む）から上口唇にかけて弁状に剥脱していた（Fig. 1）。右頬部に約15 mmと20 mmの脂肪層までの裂創，右耳介軟骨に及ぶ挫創，右頸部には約60 mmの胸鎖乳突筋筋膜までの裂創を認めた以外，耳下腺管，顔面神経等の損傷は認められなかった。頭部，顔面CT検査で明らかな骨折，頰動静脈などの主要血管の損傷は認められなかった。

入院時血液検査：RBC  $452 \times 10^4 / \mu\text{l}$ ，Hb 14.3 g/dl，Ht 40.5，Plt  $13.2 \times 10^4 / \mu\text{l}$ と貧血は認めなかった。血液生化学検査においても特

記すべき異常所見は認められなかった。

治療経過：気道確保，止血，汚染創処置のため，緊急で局所麻酔下による手術を施行した。挫創および裂創に対しデブリードマン，生理食塩水洗浄，止血後，鼻軟骨及び剥脱した皮弁を元の位置に戻し縫合した（Fig. 2-a）。鼻柱部は皮膚欠損を認めたため，人工真皮で被覆し手術を終了した（Fig. 2-b）。また，抗破傷風ヒト免疫グロブリン，沈降破傷風トキソイドを投与し，クリンダマイシン600 mgを朝，夕の2回，7日間投与した。術後，感染なく経過良好

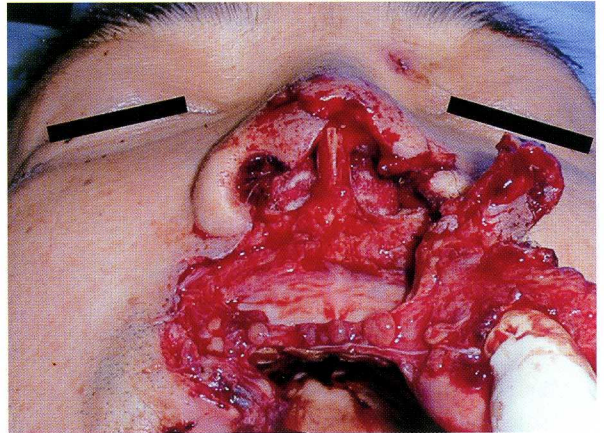


Fig. 1. 仰角位撮影（受傷時）

左右の大鼻翼軟骨から鼻中隔軟骨にかけての裂創および鼻部から上口唇にかけて弁状の剥脱創を認める。

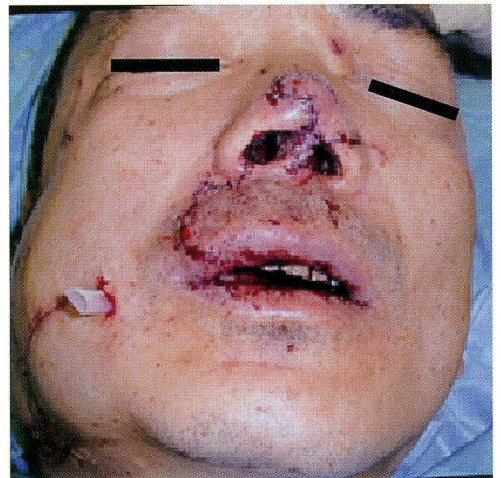

Fig. 2-a. 顔面正面撮影（術後）

剥脱した皮弁を元に戻し縫合を終了した。

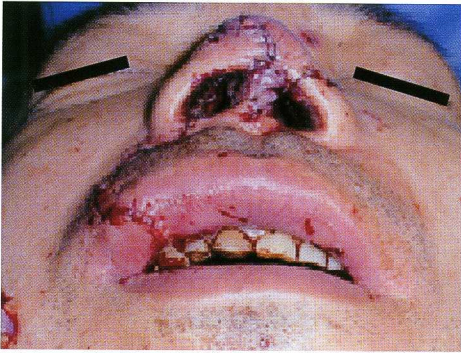

Fig. 2-b. 仰角位撮影（術後）  
皮膚欠損部に人工真皮を被覆した。

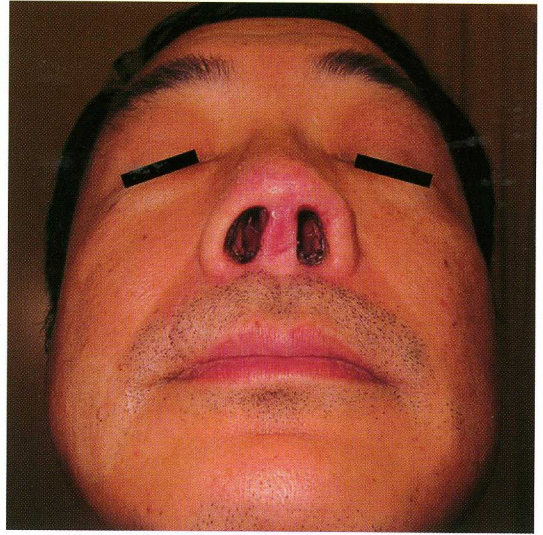


Fig. 5-a. 仰角位撮影（術後3ヶ月）  
鼻柱の短縮及び鼻腔の狭窄を認めない，上口唇及び鼻部の癢痕も目立たない。

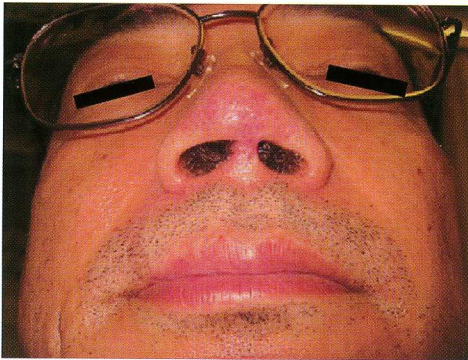


Fig. 3. 仰角位撮影（術後1年）  
鼻柱の短縮と両側鼻腔の狭窄を認める。

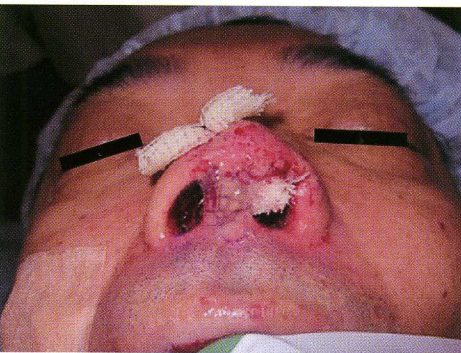

Fig. 4. 仰角位撮影（手術2回目の術後）  
鼻柱に左耳介後面より5×20mmの耳介軟骨を含む遊離複合組織移植術を行った。

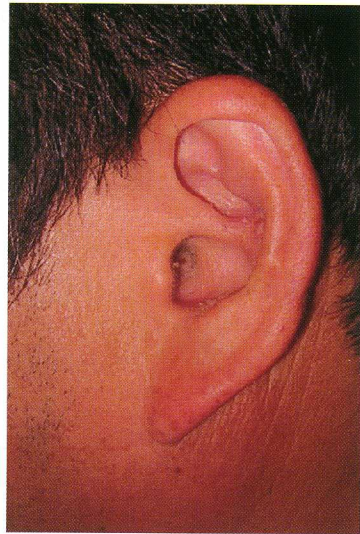

Fig. 5-b. 左耳側面撮影（術後3ヶ月）  
耳介の変形を認めない。

ら遊離複合組織移植術をおこなった (Fig. 4). 現在, 術後3ヶ月を経過し, 再拘縮を認めず整容的にも満足されている (Fig. 5-a, b).

## 考 察

大型野生動物の攻撃は, 小動物に比べて重傷になりやすく, 時として致命的になることがあ

にて退院となった。術後から鼻腔ステントを半年間使用し鼻部の変形, 拘縮予防を行っていた。しかし, 外来にて経過観察中, 次第に鼻柱の短縮および両側鼻腔の狭窄を認め (Fig. 3), 鼻呼吸障害を来したため2004年8月17日左耳介か

る<sup>1),2)</sup>。形成外科でよく扱う顔面軟部組織損傷の場合、一般的な救急処置である気道確保、循環など全身状態の安定を図り、加えて顔面の機能、形態を再建する必要がある。そして、本来それ自体が持っている細菌や寄生虫の他、土泥、草、木などによる汚染にも注意が必要であり、同時に破傷風、ガス壊疽菌などの感染にも考慮する必要がある<sup>3),4)</sup>。熊は、攻撃部位として頭頸部を標的にすることが多く<sup>5),6)</sup>、その手段は引っ掻いたり、咬んだりすることが多いとされている<sup>7)</sup>。特に前肢の力は牛や馬などの首を折る程強力である<sup>8)</sup>。受傷時期は、4月から9月にかけて、その時間帯は朝か夕方が多いとされている<sup>9)</sup>。調べた限り、本邦での熊による顔面外傷は (Table 1) の如く15例の症例報告があった<sup>1),2),5),6),8)~14)</sup>。本症例も外傷は顔面を中心に頭頸部に集中していた。また受傷時期も8月で時間帯も朝という熊が活動しやすい時に受傷している。熊による外傷は、正確に全国規模で統計をとっている資料はなく詳細は明らかでない。また、当科においても調べうる限り、熊による外傷例は、これまでに扱ったことがなく本症例が初めてであった。

顔面の軟部組織損傷では、大半の場合、組織が欠損しているようにみえても、よくみると残存している場合が多い。本症例の場合もほとんどの組織が残存しており、欠損は鼻柱のみで

あった。組織欠損部の再建に対しては、その大きさ、量、硬組織が必要かどうかで皮弁か植皮等の選択をする必要がある<sup>5),9),14),15)</sup>。本症例の場合、鼻軟骨が露出し皮膚欠損は僅かであったため、人工真皮で被覆した。その後、周囲から上皮化がおこり植皮をせずに創閉鎖した。しかし鼻柱短縮や鼻腔拘縮のため呼吸障害を来したため、左耳介から遊離複合組織移植術を行った。すなわち本症例は、傷が治癒しても半年から1年は機能や整容面で経過観察の必要性を示した。

細菌感染については、Kunimotoらがハイイログマとブラックベアーには、Escherichia属、Citrobacter属、Streptococcus属、Erwinia属、Staphylococcus属などの細菌が常在し、いずれも特別な菌ではないと報告している。またヒトへの感染調査では、ハイイログマに咬まれた創部から *S. epidermidis*, *S. aureus*, *P. vulgaris*, *E. coli*, *S. marcescens* などよく取り扱う身近な菌が分離されたと報告している<sup>16)</sup>。Klein<sup>17)</sup>によれば、咬傷の6割が創感染を起こしたと報告している。これまでのところ、国内ではヒトに対する細菌感染についての詳細な報告はなかった。寄生虫については、旋毛虫 (*Trichinella spiralis*) が知られているが、これは熊の肉を食して発症する<sup>18)</sup>。しかし、体毛には寄生虫の虫卵などが附着している可能性があるため、寄生

Table 1. 熊による顔面外傷 - 過去の症例報告 -

症 例	受 傷 年	受 傷 月	受 傷 時 間	性	年 齢	著 者
1	1974	8	13	男	49	大畑 <sup>8)</sup>
2	1978	7	10	男	58	飯塚 <sup>5)</sup>
3	1983	6	不 明	女	49	小内 <sup>1)</sup>
4	1984	9	不 明	男	65	小内 <sup>1)</sup>
5	1988	5	10	男	54	白倉 <sup>10)</sup>
6	1992	8	16	男	52	陳 <sup>9)</sup>
7	1993	10	不 明	男	77	古川 <sup>6)</sup>
8	1995	8	夕 方	男	69	福田 <sup>2)</sup>
9	1996	6	14	男	57	陳 <sup>9)</sup>
10	1996	8	昼	男	56	山崎 <sup>11)</sup>
11	1998	8	12	男	51	陳 <sup>9)</sup>
12	1998	10	15	女	74	藤盛 <sup>12)</sup>
13	2001	5	不 明	男	73	岡 <sup>13)</sup>
14	2002	5	14	男	73	陳 <sup>9)</sup>
15	不 明	不 明	不 明	男	50	奈良 <sup>14)</sup>

虫感染には十分注意する必要がある<sup>10)</sup>。本症例においては、幸い明らかな細菌感染や寄生虫感染を疑わせる所見は認められなかった。

また、破傷風やガス壊疽に対する予防措置はきわめて重要で、両者は治療に難渋し死亡率が極めて高い<sup>14)</sup>。本症例も抗破傷風ヒト免疫グロブリン、沈降破傷風トキソイドを投与し予防した。

さらに本症例では熊の種類の特定は出来なかった。日本に生息する熊は、本州、四国、九州（絶滅したとされている）を主な生息地とするツキノワグマと北海道に生息するヒグマである<sup>19),20)</sup>。生息地から推測すると、ツキノワグマの可能性が高い。通常、熊の視力は弱く人と若い熊の区別がつきにくい。また本来、人の臭いを避けるが、ごみ捨て場など食物の近くに生息する熊は、食物の臭いがついた人のおおいに慣れてしまっている<sup>9)</sup>。本症例では、親子熊が

偶然人に遭遇し、子熊を守ろうとする本能で人を襲った可能性が高い。一度人を食した熊は、繰り返し人を襲い食すとも言われている<sup>10),12)</sup>。今後も環境の悪化により熊と遭遇する機会が増える可能性がある。従って動物による外傷は、熊によるものも念頭に入れて、治療にあたる必要がある。

## ま と め

今回我々は、熊による顔面外傷の症例を経験した。今後、気象条件の悪化や森林の伐採、山間部への人の進出により熊と遭遇する機会が増え、熊による外傷も増加する可能性がある。呼吸循環等の全身管理を十分に行うと同時に顔面の機能、形態を出来るだけ元に戻す必要がある。さらに、一般細菌や寄生虫、破傷風感染等に注意することが重要である。

## 参 考 文 献

- 1) 小内信也, 池田典昭, 鈴木庸夫: ツキノワグマに襲われ死亡した3症例. 法医学の実際と研究 32: 277-281, 1989
- 2) 福田政幸, 高橋 哲: 熊(ツキノワグマ)に襲撃され広範な顔面裂創と顔面多発骨折を来した1例. 東北大学歯学雑誌 17: 52-55, 1998
- 3) 田中一郎, 藤野豊美: 顔面皮膚・軟部組織損傷. 形成外科 39: S 171- S 176, 1996
- 4) 田熊清継, 相川直樹, 堀 進悟, 篠沢洋太郎: 感染対策. 救急医学 14: 1473-1479, 1990
- 5) 飯塚桂司, 戸川 清, 今野昭義: 熊咬傷による複雑顔面損傷の再建. 形成外科 24: 422-426, 1981
- 6) 古川洋志, 南本俊之, 杉原平樹, 木村 中: ヒグマ咬傷の1例. 形成外科 39: 1155-1158, 1996
- 7) Townes DA, Laughlin MK, Rubio-Derhammer D: The black bears of Yosemite National Park: bear-induced injuries the role of improper food storage. Wilderness Environ Med 11 (1): 67-68, 2000
- 8) Ohata N, Kanamori T, Uchiyama Y, Anezaki K, Ariga A, Hamamoto J: Prosthetic management of a patient who lost the substantial part of his face when attacked by a grizzly bear. Shikai Tenbo 53: 189-200, 1979
- 9) 陳 貴史, 大木更一郎, 百束比古, 秋元正宇, 大木琴美: 広頸筋皮弁により再建した顔面熊咬傷の1例. 形成外科 46: 1203-1208, 2003
- 10) 白倉真人, 朝比奈紀彦: 熊咬傷による顔面外傷の治療経験. 耳喉頭頸62: 415-418, 1990
- 11) 山崎 正, 上原 忍, 小池 剛, 畔上卓也, 加藤美由紀: ツキノワグマの襲撃による重篤な顔面外傷例. デンタルダイヤモンド 28: 144-147, 2003
- 12) 藤盛成裕, 太田勝哉, 森野一真: ツキノワグマによる顔面外傷の1例. 山形県立病院医学雑誌 34: 7-9, 2000
- 13) 岡 敏行, 飯沢典茂: 熊外傷による顔面、頭皮損傷の1例. 北村山公立病院医学雑誌 6: 46-48, 2001
- 14) 奈良 卓, 半田詔一, 栃内秀宜, 湊 裕宏: 熊咬による顔面軟部組織損傷の tubed pedicle flap 法による再建. 形成外科 14: 502-506, 1971

- 15) Govila A, Rao GS, James JH : Primary reconstruction of a major loss of lower jaw by an animal bite using a "rib sandwich" pectoralis major island flap. *Br J Plast Surg* 42 : 101 - 103, 1989
- 16) Kunimoto D, Rennie R, Citron DM, Goldstein EJ : Bacteriology of a bear bite wound to a human : case report. *J Clin Microbiol* 42 : 3374 - 3376, 2004
- 17) Klein M : Nondomestic mammalian bites. *Am Fam Physician* 132 : 137 - 141, 1985
- 18) 吉田幸雄 : 図説人体寄生虫学. 第4版. 南山堂. 1991 pp 130 - 131
- 19) 今泉吉典 : 動物大百科 第1巻 食肉類. 第3版. 東京, 平凡社. 1992, pp 98 - 111
- 20) 日高敏隆 : 日本動物大百科 第1巻 哺乳類 I. 第1版. 東京, 平凡社. 1996, pp 144 - 152