

特発性大網捻転症の1例

河邊由貴子, 浦上 淳, 吉田 和弘, 久保添忠彦, 山下 和城,
平井 敏弘, 角田 司

特発性大網捻転症は大網の一部が捻転し血行障害に陥るもので, まれで術前診断が困難な疾患である。今回, 我々は本症の1例を経験したので報告する。症例は25歳男性, 右季肋部痛を主訴に来院した。手術既往はない。炎症反応が高値で, 右側腹部に強い圧痛, 反跳痛および筋性防御を認めたため, 十二指腸潰瘍穿孔を疑い緊急手術を行った。しかし, 胃, 十二指腸には異常を認めず, 右側大網の一部が時計方向に3回転捻転し壊死に陥っていたため大網部分切除術を施行した。本症はまれな疾患であるが, 急性腹症の鑑別診断として念頭に置く必要がある。また腹腔鏡下手術が可能であったと考えられた。

(平成15年7月28日受理)

A Case of Primary Torsion of The Greater Omentum

Yukiko KAWABE, Atsushi URAKAMI, Kazuhiro YOSHIDA,
Tadahiko KUBOZOE, Kazuki YAMASHITA, Toshihiro HIRAI,
Tsukasa TSUNODA

A 25-year-old man was referred to our department with a chief complaint of right hypochondrial pain. On blood analysis, his white blood cell count and CRP had increased to 10110/mm² and 1.8 mg/dl, respectively. In the right abdomen, strong tenderness, rebound tenderness, and muscle guarding were recognized. Suspecting duodenal ulcer perforation, a laparotomy was performed. However, primary torsion of the greater omentum was found. It was twisted three times and had become necrotic. An omentectomy was performed and the postoperative course was uneventful. Although primary torsion of the greater omentum is a rare disease, it should be taken into account as a probable diagnosis for patients with an acute abdomen. The preoperative diagnosis is difficult, even with CT or US. In this case, laparoscopic surgery could have been possible and would have been less invasive. (Accepted on July 28, 2003) *Kawasaki Igakkaishi* 29(2): 161-165, 2003

Key Words ① Torsion of omentum ② Acute abdomen
③ Preoperative diagnosis by abdominal CT

緒 言

特発性大網捻転症は大網の一部が捻転し血行

障害に陥るもので, 比較的まれな疾患である。本症特有の症状はなく, 術前診断が困難である。今回, 我々は25歳男性に発症した特発性大網捻転症の1例を経験したので, 文献的考察を加え

Table 1. 入院時血液生化学検査

WBC	10100 / μ l	γ -GTP	39 I.U./l
RBC	548 x10 ⁴ / μ l	LDH	172 I.U./l
Hb	16.1 g/dl	Alb	4.6 g/dl
Ht	45.2 %	Glb	2.9 g/dl
Plt	24.0 x10 ⁴ / μ l	GPT	21 I.U./l
TP	7.5 g/dl	GOT	20 I.U./l
BS	95 mg/dl	Crn	0.89 mg/dl
T-Bil	1.0 mg/dl	BUN	11 mg/dl
D-Bil	30 %	UA	6.1 mg/dl
ALP	125 I.U./l	Amy	58 I.U./l
T-Cho	205 mg/dl	CRP	1.8 mg/dl

て報告する。

症 例

患 者：25歳男性。

主 訴：右側腹部痛。

家族歴：特記すべき事項なし。

既往歴：開腹手術の既往なし。その他にも特記すべき事項なし。

現病歴：2002年11月6日頃より右側腹部痛が出現し、痛みが次第に増強したため11月8日当院を受診した。

入院時現症：身長175 cm，体重70 kgで体格栄養中等度。体温37.8℃，血圧140/80 mmHg，脈拍84/分整。眼瞼，眼球結膜に貧血，黄染は認めなかった。右季肋部から右側腹部，右下腹部にかけて広い範囲に圧痛，反跳痛および筋性防御を認めた。腹部に腫瘤を触知せず，腸雑音は聴取できなかった。

入院時検査成績 (Table 1)：白血球が10100/ μ l，CRPが1.8 mg/dlと上昇していたが，それ以外には異常を認めなかった。

腹部単純X線検査所見 (Fig. 1)：遊離ガス像や腫瘤陰影，二ボアー像は認めず，小腸ガスが少量認められた。

腹部単純CT検査所見 (Fig. 2)：retrospective にみて，上行結腸の前方の脂肪層の中に同心円状のfat densityの構造を認めた (矢印)。しかし，術前にはこの所見には気

付かなかった。

以上の所見より十二指腸潰瘍穿孔を疑って，緊急手術を行った。

手術所見 (Fig. 3)：上腹部正中切開で開腹した。胃・十二指腸には異常を認めず，横行結腸，小腸にも異常を認めなかった。右側大網の一部が時計方向に捻転し，壊死に陥っていた。大網の癒着はなく，捻転回数は3回で1080度で

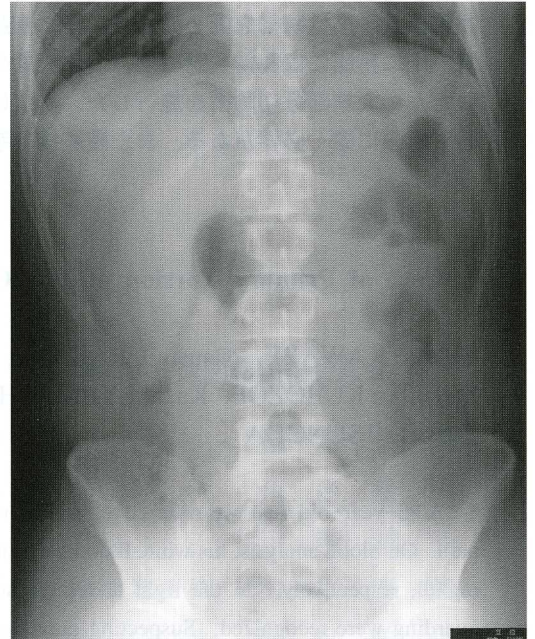


Fig. 1. 腹部単純X線検査：遊離ガス像や腫瘤陰影，二ボアー像は認めず，小腸ガスが少量認められた。

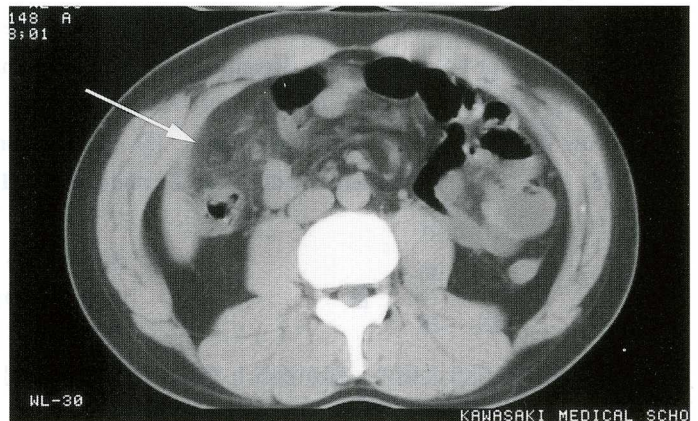


Fig. 2. 腹部単純CT検査：上行結腸の前方の脂肪層の中に同心円状のfat densityの構造を認めた (矢印)。

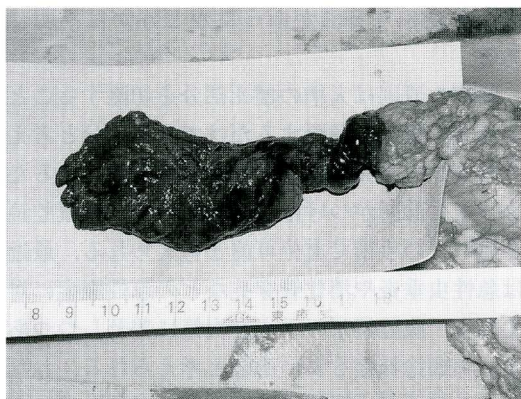

Fig. 3. 術中写真：右側大網の一部が捻転し、壊死に陥っていた。捻転回数は3回で1080度であった。

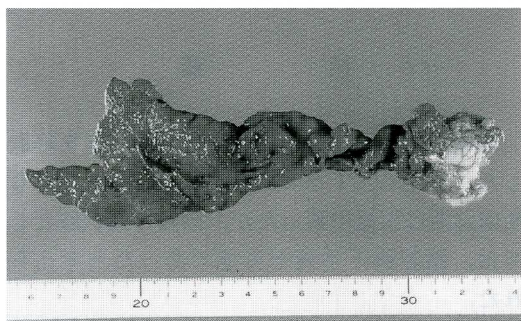


Fig. 4. 切除標本：壊死に陥った大網で、大きさは17 cm × 6 cmであった。捻転部の太さは約1.5 cmであった。

あった。捻転を解除してみたが、血行の改善は得られなかった。捻転部以下の壊死した大網を切除した。

切除標本所見 (Fig. 4)：切除標本は壊死に陥った大網で、大きさが17 cm × 6 cmであった。捻転部の径は約1.5 cmで、3回転していた。

術後経過は良好で、術後8日目に退院した。

考 察

本邦における大網捻転症の報告は、1935年頃から散見されるが、発生頻度は少ない¹⁾。工藤ら²⁾の集計によると2001年までに、本邦で特発性大網捻転症59例が報告されている。好発年齢は20歳代から50歳代が多く、平均約40歳とされている。男女比は3～4：1で、男性に多く発症している。報告例のうち肥満が約60%にみら

れた。主訴は右下腹部痛が約70%と最も多く、嘔気・嘔吐などの消化器症状は少ない³⁾。臨床検査所見としては発熱、白血球増加などがみられるが、本症に特徴的なものはない。術前診断としては、急性虫垂炎と診断されたものが約80%で、術前に本症と診断されたものはほとんどなく、本症例の様に反跳痛および筋性防御があるため、急性腹膜炎の診断のもとに開腹されたものが大多数である。手術所見では、捻転回数は0.5～30回で平均4.8回、捻転方向は時計軸が約90%と報告されている²⁾。本症例は時計方向に3回捻転していた。

画像診断では、1987年にはじめて Ceuterick⁴⁾が特発性大網捻転症のCT所見を、また、松本ら⁵⁾が続発性大網捻転症のCT所見を報告して以来、大網捻転症の診断に腹部CT検査が有用であることが判明してきた⁶⁾。しかし、ほとんどが急性虫垂炎や穿孔性腹膜炎と診断され、術前に十分な検査が行われることなく、ただちに手術が施行されていた。術前の画像診断で診断された症例はごくわずか⁷⁾、工藤ら²⁾の59例中では、CT検査が行われたのは9例で、そのうち本例に特徴とされる渦巻き状構造などの所見が確認されたのは3例のみであった。

超音波検査の特徴的所見として①高エコーと低エコーの混在する腫瘤状陰影^{8),9)}、②内部が不均一な腫瘤状陰影^{10),11)}、③楕円状の腫瘤像¹²⁾、④腹水^{11),13)}などがある。①②③は捻転した大網そのものを観察した所見であるが、高エコーか低エコーかは壊死の程度によって異なるものと考えられる。しかし、腸管ガスでうまく所見が得られない場合があり、腫瘤描出不能であった報告は多い^{14),15)}。本症例も術前に超音波検査を行われ、肝胆脾と虫垂周辺は観察されていたが、大網による腫瘤像は描出されていなかった。

CT検査の特徴的所見は①渦巻き状または層状構造^{16),17)}、②High density と low density が混在した腫瘤状陰影^{3),10)}、③Low density mass^{6),13)}、④網状の腫瘤状影^{18),19)}などがある。Ceuterick⁴⁾は "a large mass of fat density with linear strands in

a concentric pattern”と表現している。超音波検査と同様な所見が得られているが、超音波検査に比べて詳細な描出が可能となっている。本症例でも retrospective には上行結腸の前方の脂肪層の中に同心円状の fat density の構造を認めた。術前にはこの所見に気付かず、診断には至らなかった。急性腹症の場合、どうしても腸管や肝胆膵の所見に気を取られ、脂肪層内の淡い陰影は見落としがちである。また、その所見を指摘し得た時の CT 上の鑑別診断としては、脂肪組織からなる脂肪腫や脂肪肉腫などの腫瘍性病変と、同心円状構造を呈する腸重積などが挙げられる⁶⁾。

特発性大網捻転症の発生機序は大網の解剖学的変異、肥満による変化、大網血管系の偏位、外傷、腸蠕動亢進、急激な体動などの因子が考えられている^{20), 21)}。中でも Payr²²⁾ が1902年に提唱した血流学的捻転説が最も有力である。これは、ある原因で静脈のうっ滞がおこるとその末梢で静脈がねじれをおこし、静脈を軸として大網が捻転するというものである。本症例も血管を軸として細長い部分の大網が捻転していた

が、静脈のうっ滞があったかどうかは不明である。

治療の原則は大網の壊死部分を切除することであり、捻転を解除するだけでは不十分と考えられている。大網は可動性良好な組織であるため、もし診断がつけば、小開腹あるいは腹腔鏡を用いての手術で充分可能と考えられる。最近では急性虫垂炎や消化管穿孔などの急性腹症に対しても、腹腔鏡下の手術が次第に普及しつつあり、大網捻転症もよい適応と考えられる。われわれの施設では緊急腹腔鏡の体制が整っていなかったため開腹手術を行ったが、腹腔鏡下で充分切除可能であったと考えられた。

結 語

25歳男性に発生した特発性大網捻転症を経験した。術前の CT を retrospective に検討しても術前診断は困難であったが、治療の選択肢としては、腹腔鏡下手術が可能であったと考えられた。

引 用 文 献

- 1) 小川 寛, 道岡 博: 大網捻転症の1例および本邦報告例の観察. 外科 15: 801-803, 1953
- 2) 工藤 篤, 川崎恒雄, 地引政利, 林 政澤, 玄 東吉, 谷畑英一, 菊池正教, 寺本研一, 有井滋樹, 岩井武尚. 大網裂孔ヘルニアを伴った特発性大網捻転症の1例. 日本消化器外科学会雑誌 34: 1761-1764, 2001
- 3) 市川英幸, 高木 哲, 池野龍雄, 久保直樹: 特発性大網捻転症の1例. 日本臨床外科学会雑誌 61: 1904-1908, 2000
- 4) Ceuterick L, Baert AL, Marchal G, Kerremans R, Geboes K: CT diagnosis of primary torsion of greater omentum. J Comput Assist Tomogr 11: 1083-1084, 1987
- 5) 松本隆博, 住山正男, 深見博也, 奥田康一, 高橋隆一, 長島 敦: 大網動脈造影を施行し得た続発性大網捻転症の1例 - 画像診断を中心に -. 臨床外科 42: 381-384, 1987
- 6) 吉田秀明, 高田智明, 塚田守雄, 加藤紘之: 特発性大網捻転症の1例 - とくに CT による術前診断について -. 日本消化器外科学会雑誌 35: 408-412, 2002
- 7) 安永正浩, 鶴田克明: 術前診断が可能であった特発性大網捻転症の1例. 臨床外科 53: 919-921, 1998
- 8) 岡村教生, 依光好一郎: 虫垂炎誤診例と大網捻転症の1例. 日本救急医学会関東雑誌 13: 608-610, 1992
- 9) 徳井俊也, 北村 純, 佐藤友昭, 他: 特発性大網捻転症の1例. 臨床外科 44: 1943-1946, 1989
- 10) 千田嘉毅, 長谷川洋, 小木曾清二, 長澤圭一, 安藤英也, 永井英雅: 続発性大網捻転症の1例. 日本臨床外科学会雑誌 60: 1345-2843, 1999
- 11) 岩崎 誠, 山際健太郎, 野口 孝: 原発性大網捻転症の1例. 日本臨床外科学会雑誌 56: 438-442, 1995

- 12) 朴 英智, 金子十郎, 安部英雄, 池田太郎, 白井亮平, 福澤正洋：特発性大網捻転症の1例. 日本臨床外科学会雑誌 60：811-816, 1999
- 13) 石山宏平, 平岡敬生, 久代淳一, 先本秀人, 西原雅浩, 河石 浩：特発性大網捻転症の2例. 日本臨床外科学会雑誌 61：1909-1913, 2000
- 14) 王子裕東, 石島直子, 佐々木久, 下松谷匠, 丸橋和弘：術前にCT画像にて診断した大網捻転壊死の1例. 日本臨床外科学会雑誌 63：210-213, 2002
- 15) 菊池 誠, 山田太郎, 辻田和紀, 小林一雄, 寺本龍生, 平野敬八郎：特発性大網捻転症の1例. 日本臨床外科学会雑誌 63：2017-2021, 2002
- 16) 八重樫泰法, 近藤宗康, 星 秀逸, 桑田雪雄：原発性大網捻転症の1症例. 岩手医誌 43：109-112, 1991
- 17) 國料俊男, 長野郁夫, 田中正鐸, 田中耕二：特徴的なCT所見を呈した大網捻転症の1例. 日本臨床外科学会雑誌 60：534-537, 1999
- 18) 斉藤敬子, 横山道夫, 広瀬保夫, 山本睦夫, 藍沢 修：興味ある画像所見を呈した特発性大網捻転症の1例. 臨床放射線 40：969-971, 1995
- 19) 生田 肇, 内藤伸三, 藤田博文, 河村 貴, 黒郷文雄, 明松智俊：左側腹部痛で発症した原発性大網捻転症の1例. 臨床外科 48：957-960, 1993
- 20) Leitner MJ, Jordan CG, Spinner MH, Reese EC：Torsion：infraction and hemorrhage of the omentum as a case of acute abdominal distress. *Ann Surg* 135：103-110, 1952
- 21) Adams JT：Primary torsion of the omentum. *Am J Surg* 88：974-983, 1973
- 22) Payr E：Ueber Ursachen der Stieldrehung intraperitoneal gelegener Organe. *Arch F Klin Chir* 68：501-523, 1902