

原発性十二指腸癌 7 症例の検討

藤倉 博之, 浦上 淳, 岩本 末治, 山下 和城, 吉田 和弘,
木元 正利, 杉生 訓昭*, 武田 昌治*, 角田 司

今回我々は消化管癌の中でも稀とされる十二指腸癌の7例を経験した。年齢は平均61歳(48～79歳), 男女比は6:1であった。初発症状は心窩部痛が3例, 黄疸が1例, 無症状が3例で, 診断には上部消化管内視鏡検査, 低緊張性十二指腸造影が有効であった。発生部位は乳頭上部が2例, 乳頭下部が5例で, 手術は4例に膵頭十二指腸切除を, 2例に局所切除を施行し, 1例は切除不能例であった。組織型は高分化型腺癌6例, 粘液癌1例であり, 粘膜上皮までに留まる早期癌であれば内視鏡的切除も可能であることから, 正確な術前診断を行的確な術式の選択をすべきと考えられた。(平成14年6月28日受理)

Seven Cases of Primary Carcinoma of the Duodenum

Hiroyuki FUJIKURA, Atsushi URAKAMI, Sueharu IWAMOTO,
Kazuki YAMASHITA, Kazuhiro YOSHIDA, Masatoshi KIMOTO,
Kuniaki SUGIU*, Masaharu TAKEDA*, Tsukasa TSUNODA

Primary carcinoma of the duodenum is rare compared with gastric or colorectal cancer and it is also a type of cancer for which it is difficult to make a preoperative diagnosis because it has no specific symptoms. In the last eight years, we treated seven cases (male 6, female 1) of primary carcinoma of the duodenum. Their mean age was 61 years old. As for the initial symptoms, three cases had epigastric pain, one case had jaundice and three cases were asymptomatic. Endoscopy and hypotonic duodenography were useful for the preoperative diagnosis in these cases. The tumors were located in the suprapapillary region in two cases, and in the infrapapillary region in five cases. All patients underwent surgery. Four cases underwent a pancreatoduodenectomy, two cases underwent local excision and one patient was unresectable. Histological examination revealed that six cases were well-differentiated adenocarcinomas, and one was a mucinous adenocarcinoma. Five of the seven patients had early stage duodenal cancer, resulting in a good prognosis. It is difficult to make an early diagnosis because carcinoma of the duodenum has no specific symptoms. Endoscopic screening of the second or third portion of the duodenum by gastroduodenoscopy would be useful to find early stage duodenal cancer. A precise preoperative diagnosis which determines the depth of cancer invasion is necessary for the choice of treatment. (Accepted on June 28, 2002) *Kawasaki Igakkaishi* 28(3): 137-142, 2002

川崎医科大学 外科消化器部門
〒701-0192 倉敷市松島577

* 同 内科消化器II部門
e-mail address: hiro-fuji@go.enjoy.ne.jp

Division of Gastroenterological Surgery, Department of
Surgery, Kawasaki Medical School: 577 Matsushima,
Kurashiki, Okayama, 701-0192 Japan
Division of Gastroenterology, Department of Medicine

Key Words ① Primary carcinoma of the duodenum ② Pancreatoduodenectomy
③ Endoscopic mucosal resection (EMR)

はじめに

原発性十二指腸癌は消化管癌のなかでは胃癌や大腸癌にくらべて比較的まれであり、特有な症状もないことから診断は困難なことが多い。また、治療も早期癌に対しては内視鏡的粘膜切除 (EMR) が普及してきたための確な治療法の選択が必要とされている。今回我々は最近8年間に7例の原発性十二指腸癌を経験したので若干の文献的考察を加えて報告する。

対 象

1994年3月から2001年12月までの8年間に当科で経験した原発性十二指腸癌7例を対象とした (Table 1)。年齢は48歳~79歳、平均61歳で男性6例、女性1例であった。

結 果

初発症状は心窩部痛3例、無症状3例、黄疸が1例であった。無症状で発見された3例のうち症例3は胃切除後の経過観察中に、症例4は胃癌精査中に、症例7は胃腺腫精査中にそれぞれ上部消化管内視鏡検査で発見されている。

診断は全例に上部消化管内視鏡と低緊張性十二指腸造影が行われ、病変部の最初の発見は全例いずれかの検査によってであった。十二指腸内腔は症例2 (Fig. 1, 2) と症例5においては病変による強い狭窄を認めたが、症例7 (Fig. 3, 4) を代表とする他の症例では比較的內腔は保たれていた。その他に血管造影、経皮経肝胆管ドレナージ (PTCD) 造影、内視鏡的逆行性胆管膵管造影 (ERCP)、MRI胆管膵管造影 (MRCP) を行ったが、十二指腸癌に特異的と考えられる所見は得られなかった。

病変部は乳頭上部が2例、乳頭下部が5例あり、乳頭下部に認められたもののうち症例5、

Table 1. Seven Cases of Carcinoma of the Duodenum

No.	Age Sex	Initial symptom	Location Distance	Operation Method	Histology Depth of invasion	Pancreas invasion LN metastasis	Outcome
1,	79 M	epigastric pain	infrapapillary 2cm	PpPD	well m	(-) (-)	alive for 6Y6M
2,	52 M	epigastric pain	suprapapillary 3cm	unresectable	well SI	IVC,HDL invasion	died 1Y6M later
3,	55 M	no symptom	suprapapillary 1.5cm	PD	well m	(-) (-)	alive for 6Y6M
4,	65 M	no symptom	infrapapillary 1.0cm	local excision	well m	(-) (-)	died 6Y4M later
5,	56 F	jaundice	infrapapillary 0cm	PD	muc si	(+) 13b(+)	died 2Y6M later
6,	48 M	epigastric pain	infrapapillary 0cm	PD	well m	(-) (-)	alive for 5Y2M
7,	75 M	no symptom	infrapapillary 0cm	local excision	well sm	(-) (-)	alive for 3M

Distance : distance from papilla of Vater, LN : lymph node, PpPd : pylorus-preserving pancreatoduodenectomy, well : well differentiated adenocarcinoma, m : mucosa, IVC : inferior vena cava, HDL : hepatoduodenal ligament, si : serosal invasion, PD : pancreatoduodenectomy, muc : mucinous carcinoma, sm : submucosa

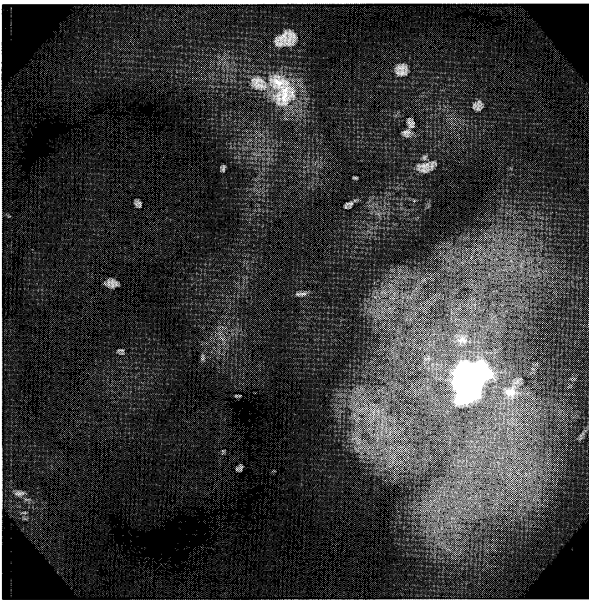


Fig. 1. Duodenoscopy in the second case shows a tumor with a giant convolute surface in the second portion of the duodenum.

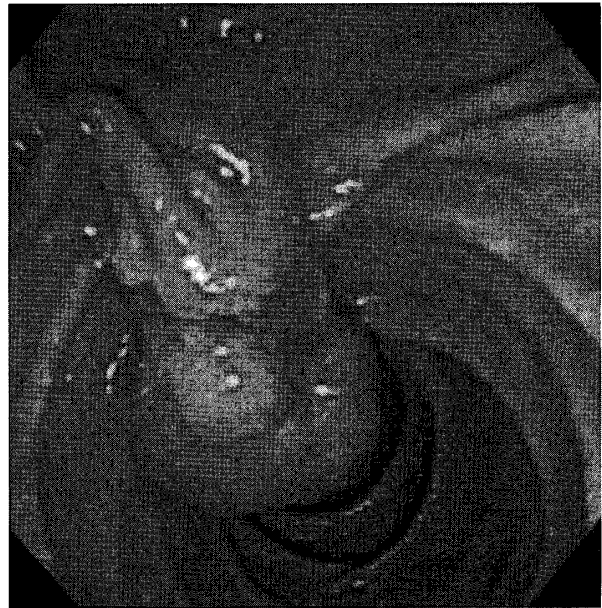


Fig. 3. Duodenoscopy in the seventh case shows a polypoid lesion with a granular surface located near the papilla of Vater.

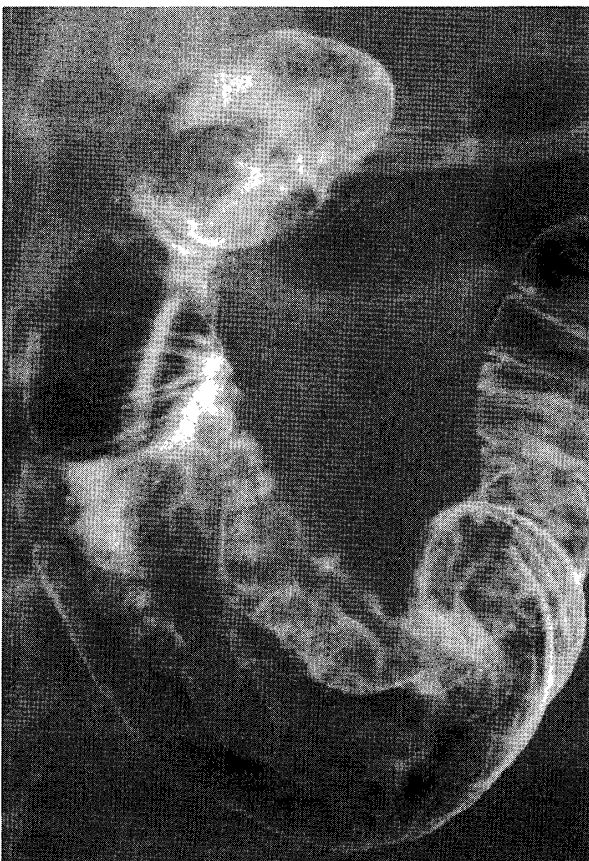


Fig. 2. Hypotonic duodenography on the second case showing a polypoid lesion with an irregular surface in the duodenum.

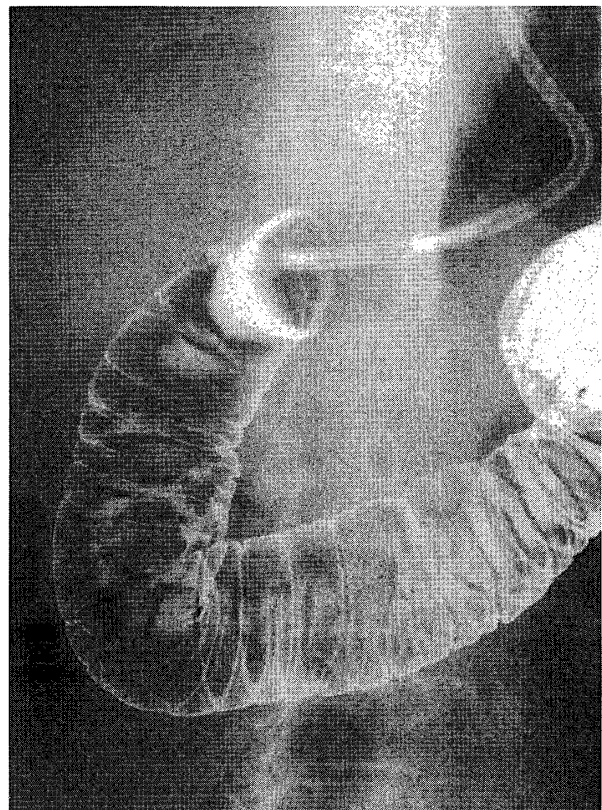


Fig. 4. Hypotonic duodenography in the seventh case shows a polypoid lesion, 30 mm in diameter, in the infrapapillary region of the duodenum.

6, 7 の 3 例は乳頭への浸潤が疑われた。

手術は 7 例全例に開腹手術を行った。症例 2 は術前施行した内視鏡および十二指腸造影で球

部の閉塞所見を認め、術中所見でも下大静脈、肝十二指腸間膜への浸潤を認めたため根治切除は不能であった。症例 4 では病変部が乳頭より 1 cm と若干離れており腫瘍そのものも約 1 cm

大と小さかったこともあり局所切除を行った。症例7では腫瘍が乳頭部に接していたことから内視鏡的切除は困難と判断し、乳頭全切除、乳頭形成術を行った。それ以外の症例では膺頭十二指腸切除術 (PD) ないしは幽門輪温存膺頭十二指腸切除術 (PpPD) を施行した。その理由は、症例1では全周性病変であったためにPpPDを行った。症例3は胃切後で病変が多発していたことから、症例5は進行癌と診断したために、症例6は病変部が乳頭に接し、約3cmと比較的大きなものであったことからPDを施行した。

病理組織学的所見では、高分化型腺癌6例、粘液腺癌1例であり、深達度は粘膜上皮浸潤が4例、粘膜下層浸潤が1例、直接他臓器まで浸潤していたものが2例であった。リンパ節転移は進行癌である症例5で下膺頭後部リンパ節 (No. 13b) に認めた。

転帰は症例2, 5のように進行癌であったものを除き3ヶ月~6年の経過観察で概ね良好に経過している。

考 察

原発性十二指腸癌は乳頭部に発生するものを除けば、剖検例におけるその頻度は本邦では全消化器癌中0.044%~0.22%^{1)~3)}、と報告されており、腸管に発生する悪性腫瘍の中では稀である。男女比では男性に多く、好発年齢は50~60歳に多いとされる、発生部位は乳頭上と乳頭下に分けて検討されることが一般的である。発生頻度は乳頭上部が多い^{1), 3)}、下部が多い⁴⁾、またはほぼ同率であるとの報告⁵⁾もあり、一定の見解は得られていない。自験例では乳頭上部2例、乳頭下部5例と、下部に多い傾向が見られた。

本症の症状に特有なものはないが、腹痛、貧血、黄疸、閉塞症例 (食欲低下、嘔吐など) にて発症した時には、ほとんどが進行癌症例であることが多い。以前は上記症状で発症し、諸検査の結果十二指腸癌と診断されることが多かつ

たが⁶⁾、最近では内視鏡検査にて無症状で発見されることも少なくない^{7)~9)}。自験例でも7例中3例は無症状であり、ほぼ半数を占めるまでに至っている。その理由として、上部消化管造影検査あるいは上部消化管内視鏡検査を施行する際には食道・胃・十二指腸球部に留まらず、十二指腸下行脚から水平脚までの観察をルーチンに行っているためであると考えられる。最終診断には内視鏡検査と内視鏡的超音波検査 (EUS) による深達度診断、さらには病変部の組織学的診断が必須であり、近年ではその普及、診断率の向上に伴い深達度smまでの早期十二指腸癌の報告例も増加してきている^{7)~10)}。

本症の治療の原則は外科的切除であるが、その際には進行度に応じて、術式を選択すべきと考えられる。早期癌のm癌であればリンパ節転移の報告例がみられないことから、内視鏡的切除または局所切除のよい適応と思われる。sm癌では膺頭後部リンパ節 (No. 13) への転移が報告されていることから^{11), 12)}、その近傍のリンパ節郭清を行い、術中迅速病理検査の結果を考慮して局所切除またはPpPDを選択すべきと考えられた。一方でmp以深の進行癌の場合は切除範囲だけでなく、郭清範囲も問題となる。羽生ら¹³⁾は進行十二指腸癌の検討の中で17例中13例 (76%) にNo. 13, No. 17, No. 14, No. 16の広範囲にリンパ節転移を認めたと報告している。仁丹ら¹⁴⁾は9例中6例 (66%) にリンパ節転移がありそのうち1例にNo. 14への転移を認め、坂本ら¹⁵⁾は6例中3例 (50%) にNO. 14aリンパ節転移を、2例 (33%) も神経周囲浸潤を認めたと報告している。このように、進行性十二指腸癌では比較的高頻度に広範囲なリンパ節転移を認めることから、切除を行う際には上腸間膜動脈周囲リンパ節 (No. 14) と、同部の神経叢を含めた郭清を十分にすべくPpPDもしくはPDが必要であると考えられた。

自験例では4例のm癌のうち3例にPDまたはPpPDを行った。PDを施行した理由は全周性病変 (症例1)、多発性病変 (症例3)、乳頭部への浸潤が疑われた約3cm大の比較的大

きな病変（症例 6），などであった。これらの症例は内視鏡的粘膜切除は困難であったと思われるが，外科的局所切除は可能であったとも考えられる。また，病理検査でもこの 3 例は n（-）であった。したがってこれらの症例に対して PD ないしは PpPD を行ったことは結果的に過大手術であった可能性が高く，反省すると同時に今後の課題と考えている。以上のことから，十二指腸癌に対しては EUS による，より正確な術前深達度診断を行い，深達度に応じた術式の選択を検討し腫瘍の完全な切除を目指すことが重要であると思われる。

ま と め

最近 8 年間に経験した 7 例の原発性十二指腸癌について検討した。当科では高分化型で深達度の浅い症例が多かったため予後も比較的良好であった。特有な症状がないことから早期発見は困難であるが，上部消化管造影検査や胃内視鏡検査施行の際は十二指腸下行脚まで十分に観察することが必要であると考えられた。また治療に際しては，早期のものであれば大きな侵襲を伴う臍頭十二指腸切除だけでなく，内視鏡的粘膜切除や外科的局所切除も十分に考慮し，腫瘍の完全な切除を行うことが肝要であると思われる。

参 考 文 献

- 1) 村山英樹，笠原小五郎，宮田道夫，森岡恭彦，清水英男：十二指腸癌の 1 治験例。外科 43：271-275，1981
- 2) 三宅 勝，沢江義郎，石橋大海，梶山憲治，佐々木淳，大里敬一，渡部英伸：原発性早期十二指腸球部癌の 1 例。胃と腸 12：813-817，1977
- 3) 柳沢研一，小林一久，浅川健一，山本安幸，池田昌弘，藤野雅之，鈴木 宏，須田耕一：原発性十二指腸癌の 1 例と本邦報告例の検討。ENDOSCOPIC FORUM for digestive disease 3：133-140，1987
- 4) Spira IA, Ghazi A, Wolff WI：Primary adenocarcinoma of the duodenum. Cancer 39：1721-1726，1977
- 5) Resnik HLP, Cooper DR：Carcinoma of the Duodenum：review of the literature from 1948 to 1956. Am J Surg 95：946-952，1958
- 6) 近藤 哲，蜂須賀喜多男，山口晃弘，堀 明洋，広瀬省吾，深田伸二，宮地正彦，碓氷章彦，渡辺英世，石橋宏之，加藤純爾，神田 裕，松下昌裕。原発性十二指腸癌 7 切除例の臨床的検討。日消外会誌 17：1987-1995，1984
- 7) 土屋輝一郎，平井信二，堀田総一，鴨志田敏郎，岡 裕爾，奥村 稔，高橋 敦：早期十二指腸癌の 2 例。Progress of Digestive Endoscopy 52：134-135，1998
- 8) 岸野真衣子，光永 篤，星野容子，小西洋之，中村真一，村田洋子，鈴木 茂，林 直諒：内視鏡的に切除しえた早期十二指腸癌の 1 例。Progress of Digestive Endoscopy 56：72-73，2000
- 9) 森 和弘，荒川 元，渡辺俊雄，谷屋隆雄，廣澤久史，竹山 茂：早期十二指腸癌の 2 例。日臨外医会誌 55：2341-2345，1994
- 10) 小川朋子，岡田喜克，赤坂義和，高木哲之介：原発性有茎性早期十二指腸癌の 1 例。臨外 52：1353-1357，1997
- 11) 森 敏宏，後藤裕己，鈴木祐一，篠原正彦，花輪健郎，久保田列，加藤 泰，林喜代治，小池重義：早期十二指腸癌の 1 例。消外 7：483-486，1984
- 12) 小野純一，野原隆彦，樽見隆雄，田村勝洋，安藤静一郎，中瀬 明：切除しえた早期十二指腸癌肝転移の 1 例。日消外会誌 21：131-134，1988
- 13) 羽生富士夫，今泉俊秀，中迫利明，木村 健，原田信比古，羽鳥 隆，福田 晃，宗像 茂，小澤文明：十

二指腸癌. 消外 17:501-505, 1994

- 14) 仁丹利行, 原田英也, 佐原博之, 秋山高儀, 富田富士夫, 齊藤人志, 喜多一郎, 高島茂樹: 十二指腸癌症例の検討-主乳頭上部例と下部例の比較-. 癌の臨床 44:324-328, 1998
- 15) 坂本英至, 寺坂正起, 岡本恭和, 久留宮康浩, 浅羽雄太郎, 夏目誠治: 原発性十二指腸癌切除6例の検討. 日臨外会誌 63:94-98, 2002