

髄膜炎を合併した B 群連鎖球菌による多発性化膿性脊椎炎の 1 例

中泉 博幹, 生越まち子, 矢部 正浩, 佐々木宏起, 伴 信太郎*,
津田 司

骨髄炎は頻度の少ない感染症とは言えないが, B 群連鎖球菌による成人例の本邦における報告は見受けられないので報告する。

症例は56歳男性。発熱と頸・腰部痛を主訴に当科へ紹介転院となった。血液培養, 髄液検査, 頸腰部 MRI 等の検査で B 群連鎖球菌による, 敗血症と髄膜炎を伴う多発性脊椎炎と診断され, Ampicillin (ABPC) の10週間の点滴治療にて改善した。この症例ではアルコール依存症と耐糖能障害が発症に関与していたと考えられた。

本例は, 外傷や末梢血管病変によらない成人の B 群連鎖球菌による多発性骨髄炎の本邦初報告例と考えられる。
(平成11年2月13日受理)

Multiple Vertebral Osteomyelitis with Meningitis Caused by Group B Streptococci — A Case Report —

Hiroki NAKAIZUMI, Machiko OGOSHI, Masahiro YABE, Hiroki SASAKI,
Nobutaro BAN* and Tsukasa TSUDA

Group B streptococci is a common cause of human neonate bacteremia and meningitis, which are usually spread vaginally during delivery. Group B streptococcal vertebral osteomyelitis is rare in adults and normally associated with a contiguous infection (such as skin, lung or urinary tract infections) or surgery. Such adult patients often have a chronic disease. Until now there have been no adult cases of Group B streptococcal vertebral osteomyelitis reported in Japan. We describe a 56-year-old man who had multiple vertebral osteomyelitis with bacteremia and meningitis. He suffers from impaired glucose tolerance and alcoholism. This case is the first reported adult case of Group B streptococcal vertebral osteomyelitis in Japan. (Accepted on February 13, 1999) *Kawasaki Igakkaishi* 25(1): 55-61, 1999

Key Words ① Group B streptococcal infection ② Vertebral osteomyelitis
③ Alcoholism ④ Meningitis

はじめに

脊椎の骨髄炎は黄色ブドウ球菌によることが最も多いが、大腸菌、クレブシエラ、サルモネラ菌、A群溶連菌、結核菌等でも起こる¹⁾。しかし成人におけるB群連鎖球菌による化膿性骨髄炎は非常にまれである。Medlineで検索したところ14例のB群連鎖球菌による骨髄炎が報告されているが、妊婦以外の脊椎の骨髄炎に限れば更に少ない^{2),3)}。我々が検索した範囲では日本での報告は見当たらなかった。

今回我々はB群連鎖球菌による敗血症と髄膜炎を伴う多発性脊椎炎の1例を経験したので文献的考察を加えて報告する。

症 例

56歳、男性

主訴：発熱、腰痛、頸部痛

既往歴：20歳代腰椎椎間板ヘルニア、46歳頃より頸部痛あり

嗜好：10年間ウイスキーダブルを3杯/日、タバコ20本/日

家族歴：母に大腸癌、姉に乳癌、兄弟3人に糖尿病あり

現病歴：1998年7月9日悪寒戦慄を自覚、翌日頸部、両肩関節、胸骨部、腰部に激しい疼痛が起こり、同時に38℃の発熱を認めた。同日近くの外科医院を受診、検尿検査により尿路感染症を疑われ、Levofloxacin (LVFX)を処方された。翌日(7月10日)腰痛が続くため近くの整形外科医院を受診した。腰椎X線では特に異常所見なく、内科的疾患が疑われ、同日近くの内科医院を紹介された。血液検査で、CRP 18 mg/dl, WBC 14000/ μ lと異常所見を認めたが、心電図、胸部X線では異常なく、そのままLVFX内服を継続するよう指示された。しかし、腰痛が激しく起居動作も困難のため、同日先述の整形外科医院に入院した。その後も高熱と頸部、腰部痛の改善はみられなかった。

入院2日目(7月12日)の朝、肉眼的尿尿がみられ、原因追求のため、同日当院整形外科外来に紹介された。身体所見上、発熱の原因が整形外科的疾患とは考えにくいと判断され、同日当科に紹介され、翌日(7月13日)当科に転入院した。初診時身体所見：身長165 cm, 体重48 kg, 意識清明, 血圧90/60 mmHg, 脈拍96/分整, 体温36.4度。結膜に黄疸、貧血なし。表在リンパ節触知せず。頸部に硬直と圧痛あり。頸部は痛みのためほとんど動かせなかった。胸腹部に圧痛等の異常所見なし。右背部肋骨脊椎領域の叩打痛あり。腰部に圧痛なし。しかし体動にて激痛が誘発された。直腸診では圧痛なし、前立腺異常なし。L4, L5, S1に神経根徴候なし。その他異常反射等の神経学的異常を認めなかった。

初診及び入院時検査成績 (Table 1)：初診時、WBC 8200/ μ l, CRP 25.5 mg/dl, 赤沈 84 mm/hrと炎症反応の亢進がみられた。また若干の肝機能障害、貧血、高血糖、低栄養状態、尿糖、尿蛋白を認めた。画像検査では頸椎X線にて第4頸椎(C4)に圧迫骨折の所見があった他は特記すべき所見は認められなかった。

入 院 経 過

外来初診時は腎盂腎炎を疑い、Cefotiam (CTM), Gentamicin (GM)の点滴を行ったが、翌日の入院時は、強い項部硬直を認めたので髄膜炎の可能性を考え、腰椎穿刺 (Table 1)を施行、細菌性髄膜炎と診断した。直ちにAmpicillin (ABPC) 2g \times 4/日, Cefotaxime (CTX) 2g \times 4/日投与を開始したが、翌日血液培養の中間結果にてABPC耐性の溶連菌と報告されたため、CTMとVancomycin (VCM) 1g \times 2/日の併用療法に変更した。入院4日目の髄液検査では細胞数154/3, 入院5日目の検査でCRP 16.3 mg/dl, WBC 10300/ μ lと改善していた。しかし入院4日目より高熱が続いた。血液培養最終報告にてABPC感受性のB群 β 連鎖球菌と判明したので、入院6日目に抗生剤をABPC

Table 1. Laboratory findings on admission

血液		生化学		血清免疫学・その他	
WBC	8200 / μ l	GPT	12 IU/l	ESR	84 mm/hr
Meta	1.0 %	GOT	18 IU/l	CRP	25.5 mg/dl
Band	59.0 %	ALP	303 IU/l	ANA	$\times 40$ (-)
Seg	34.0 %	γ -GTP	231 IU/l	RA	< 15 IU/ml
Eo	0.0 %	LDH	374 IU/l	TSH	0.73 μ IU/ml
Ba	0.0 %	T-Bil	1.4 mg/dl	Hb _{A1c}	5.3 %
Mo	3.0 %	ChE	116 IU/l		
Lym	3.0 %	CPK	29 IU/l		
RBC	3.64×10^9 / μ l	BUN	12 mg/dl	検尿・尿沈渣	
Hb	13.4 g/dl	Cr	0.6 mg/dl	pH	5.5
Ht	37.1 %	Na	132 mEq/l	尿蛋白	85 mg/dl
Plt	10.1 万 / μ l	K	3.2 mEq/l	尿糖	3.07 g/dl
		Cl	100 mEq/l	尿中赤血球	0-2 /HPF
		P	1.0 mEq/l	尿中白血球	5-10 /HPF
		Ca	4.7 mEq/l	尿中扁平上皮	2-5 HPF
		BS	175 mg/dl	硝子様円柱	15 /全
		TP	5.4 g/dl	尿中細菌	(-)
		alb	3.0 g/dl		
		glb	2.4 g/dl		
		M-protein	陰性		
出血素因		腫瘍マーカー			
aPTT	3.17 秒	CEA	6.2 ng/ml		
PT	10.1 秒	CA	2.0 ng/ml		
Fbg	672 mg/dl	チミンキナーゼ	4.9 U/l		
血中FDP	10 μ g/ml	可溶性IL-2リセプター抗体	820 U/ml		
HPT	100.0 %	血中 β_2 ミクログロブリン	2.1 μ /ml		
		尿中B \cdot J蛋白	陰性		
髄液検査		細菌検査			
初圧	135 mmH ₂ O	血液培養	B群 β -Streptococcus		
終圧	80 mmH ₂ O	尿培養	陰性		
細胞数	836 /3				
分葉球	79.4 %				
単球	0.6 %				
糖	63 mg/dl				
(血糖	175 mg/dl)				
蛋白	94 mg/dl				
培養	一般細菌、結核菌、真菌を認めず				

2g \times 6/日の単独投与に変更した。その後高熱は速やかに改善した。

頸部、腰部の痛みの軽快が思わしくなかったため、入院8日目に腰椎MRIを施行、L2, 3にT1-low, T2-highの輝度変化、椎体の変形、L2, 3での後縦靭帯の炎症性肥厚が認められ (Fig. 1)、化膿性骨髄炎と診断した。髄膜炎はこの化膿性骨髄炎から波及したものと考えた。入院10日目の頸椎MRIではC3, 4の骨変化が認められ、C4の骨折もあり、脊髓の圧迫所見もみられた (Fig. 2)。当院整形外科医にコンサルトした結果、根症状はなく、明らかな膿瘍の形成もないので、保存的治療を続けることとした。入院17日目に病変の範囲を知るため99mTc骨シンチグラムを施行したところ、

頸椎、Th9、胸骨下部、L2, 3、と広範囲に集積を認めた (Fig. 3)。ガリウムシンチグラムでも同部に集積を認めた (Fig. 4)。多発性の骨髄炎は文献上まれであり、また椎体の変化が著しいわりに椎間板は保たれているので、転移性骨腫瘍の可能性も強く示唆された。そこで、腹部エコー、上部消化管内視鏡検査、大腸内視鏡検査、胸部CT、甲状腺エコー等原発巣の検索を行ったが、腫瘍は検出されなかった。ABPC投与5週目には時に微熱は見られ、頸部、腰部痛はまだ見られるものの歩行は問題なく行えるようになった。この時点での検査ではCRP 1.0 mg/dl、血沈 84 mm/hrと改善した。頸部・腰部MRI上は輝度変化の拡大を指摘されたが、骨破壊像は不変、脊髓の圧迫所見は改善、前回見られた後縦靭帯の炎症性肥厚は消失していた。ガリウムシンチグラムでは頸椎の集

積は消失、胸椎、腰椎の集積も改善していた (Fig. 5)。

ABPC投与10週目にはほとんど自覚症状はなく、微熱もみられず、CRPと血沈は完全に陰

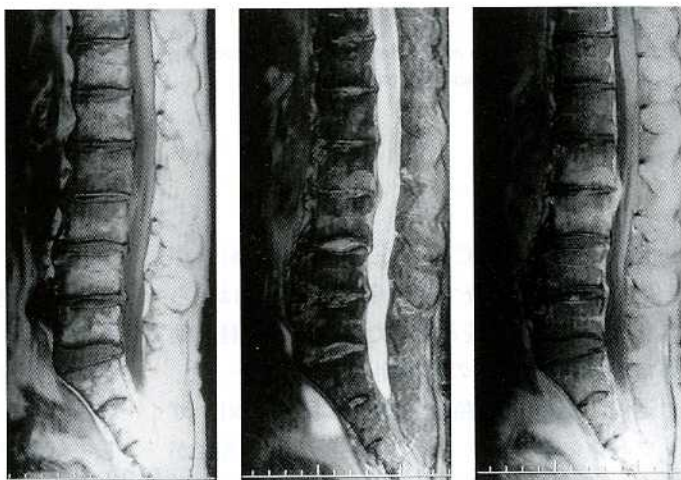


Fig. 1. Cervical MRI revealed a compression fracture of C4 which pressed the spinal cord.

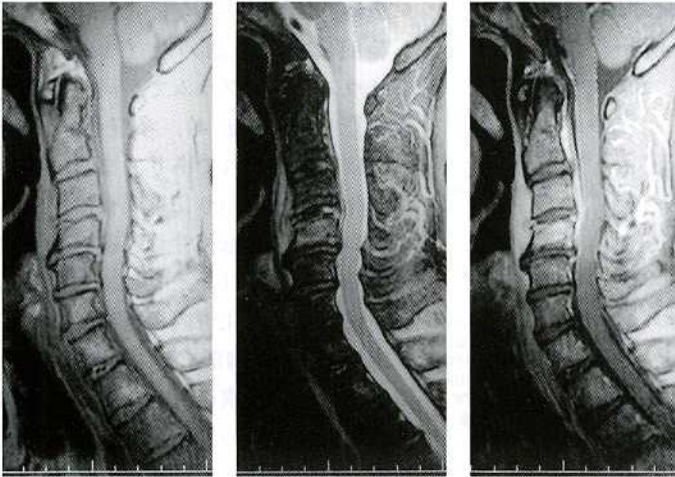


Fig. 2. Lumbar MRI revealed deformity of L1, 2 and 3 with a low intensity in T1 and a high intensity in T2 image at the same vertebrae. Inflammatory thickening of the posterior longitudinal ligament at L2 and 3 was also noted.

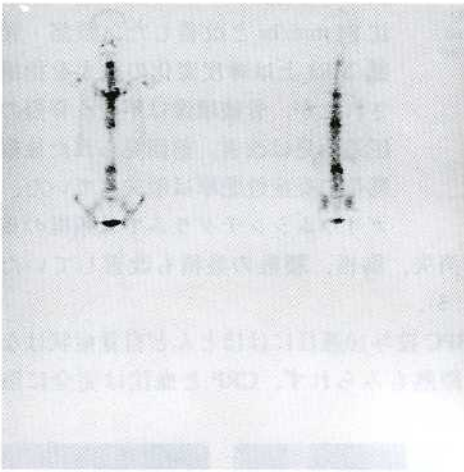


Fig. 3. Bone scintigram in July Hot spots were detected in the cervical, thoracic and lumbar lesions.



Fig. 4. Ga scintigram in July Hot spots were detected in cervical, thoracic and lumbar lesions.

性化したため ABPC を中止した (Fig. 6)。中止後 2 週間後の検査でも炎症反応の上昇は見られなかったため退院となった。退院時神経学的異常は全くなく、他の合併症も見られなかった。

退院 1 週間後の頸部・胸部・腰部 MRI, ガリウムシンチグラフィの所見は前回と著変がなく、炎症反応の上昇もなく、頸部の伸展障害と軽度の頸部の痛みがある程度であった。退院

後は減酒を守っている。

考 察

B 群連鎖球菌感染症の重要性の指摘は 1960 年代にさかのぼる⁴⁾。B 群連鎖球菌は新生児の髄膜炎、敗血症や出産後の女性の敗血症の主要な原因菌と考えられている。前者は産道感染によるものとされている。一方健康な成人における感染は稀である¹⁾。しかし近年米国では B 群連鎖球菌による重大な感染症が妊婦以外の成人、特に高齢者で起こることが報告されてきている⁵⁾。それによると、成人の B 群連鎖球菌感染の罹患率は年齢とともに増加し、基礎疾患のある妊婦以外の成人における重症の B 群連鎖球菌感染症の平均年齢は 52~68 歳である。しかし、日本における B 群連鎖球菌の罹患率については報告がない。

高齢者での B 群連鎖球菌により最もよく引き起こされる病態は蜂窩織炎、足の潰瘍、褥創といった皮膚や軟部組織の感染であり、その半数以上は糖尿病患者に起こっている。その他のよく引き起こされる病態は、肺炎、心内膜炎、腎盂腎炎、子宮内膜炎、関節炎、敗血症である^{1)~3)}。人における B 群連鎖球菌の主な保菌場所は女性の生殖器である。健康な女性の生殖器の 25~30% に B 群連鎖球菌が検出されたという報告もある^{6), 7)}。その他、肛門や会陰周囲の皮膚、直腸や便の培養、時に小腸、咽頭より検出されている^{8), 9)}。これらの事実は消化管も保菌場所として重要であることを示唆する。また、男性生殖器も B 群連鎖球菌の保菌場所として重要であるとされ、特に高齢者男性での腎盂腎炎や前




Fig. 5. Ga scintigram in September

立腺炎の原因となりうると思われる^{12)~14)}。そしてこの菌による泌尿器科的敗血症を起こした男性の大部分はなんらかの泌尿器科的異常をもっており、また、泌尿器科的敗血症は糖尿病患者にしばしば起こりやすい⁵⁾。B群連鎖球菌による髄膜炎は成人ではまれであるが、糖尿病などの基礎疾患のある高齢者は明らかにリスクが高い¹⁰⁾。この菌による髄膜炎の臨床経過は他の菌に

よるものほとんど同じである。発症は急で、神経学的異常を伴うことが多く、敗血症もしばしば伴う。死亡率は18~27%で、45%に重大な基礎疾患を伴うとされている^{10),11)}。

今回提示した症例では骨髓病変の培養はされていないが、血液培養と骨髓炎の起炎菌は一致するのが通常であるので、我々はB群連鎖球菌による骨髓炎と判断した。

B群連鎖球菌による骨髓炎はまれであり、文献上外国例ばかり14例が報告されているに過ぎない (Table 2)。この表からわかるように、一般に成人のB群連鎖球菌による骨髓炎患者のほとんどは糖尿病、アルコール中毒、肝障害、悪性腫瘍といった慢性疾患をもっている。また

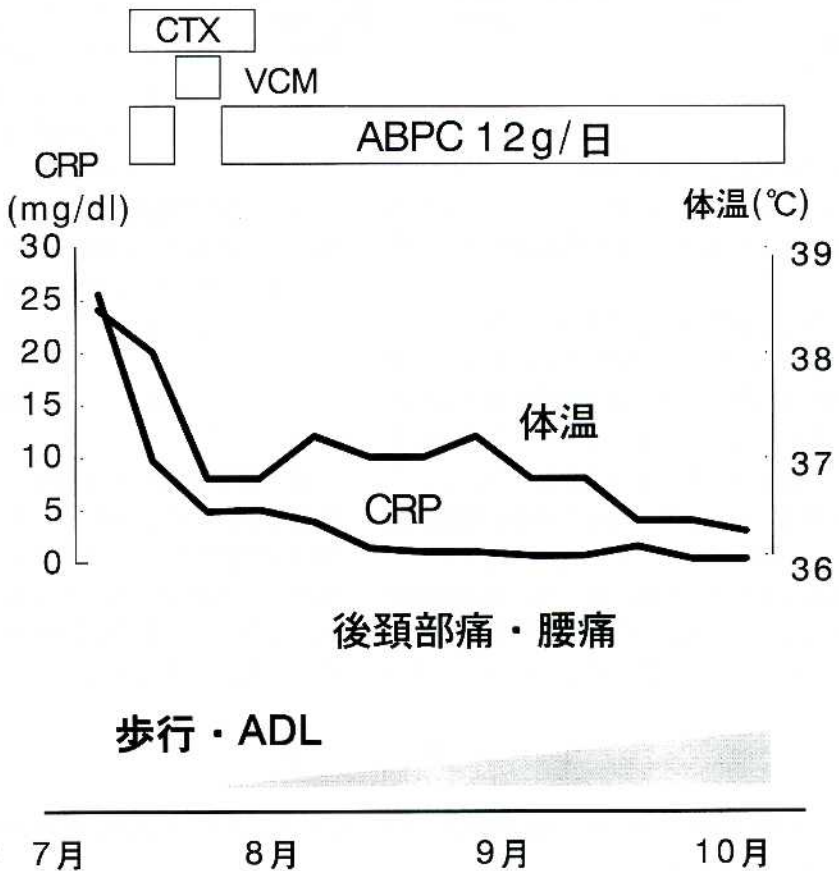


Fig. 6. Clinical course

Table 2. Reported cases of group B streptococcal vertebral osteomyelitis in adults

No.	年齢・性別	基礎疾患	罹患部位
1 ¹⁶⁾	不明、M	糖尿病	中足骨、趾節骨
2 ⁹⁾	92 M	糖尿病	趾節骨
3 ⁹⁾	16 M	不明	頭蓋骨
4 ¹⁷⁾	18 F	糖尿病	左肩
5 ¹⁸⁾	49 M	大腿骨頭置換術後	右大腿骨
6 ¹⁵⁾	61 M	糖尿病、末梢循環障害	両側中足骨 右趾節骨
7 ¹⁹⁾	不明	糖尿病、末梢循環障害	足
8 ¹⁹⁾	不明	糖尿病、末梢循環障害	足
9 ²⁰⁾	55 M	アルコール依存、慢性閉塞性肺疾患、肺結核	腰椎
10 ²¹⁾	82 F	高血圧、糖尿病	腰椎
11 ¹⁾	29 M	なし	胸腰椎
12 ²²⁾	62 M	なし	腰椎
13 ²⁾	65 M	慢性閉塞性肺疾患、糖尿病	腰椎
14 ³⁾	45 M	薬物依存、糖尿病	腰椎、仙椎
15 (自験例)	56 M	アルコール依存	頸椎、胸椎、 腰椎

しばしば糖尿病性足潰瘍や褥創に伴って起こっている²⁾。この患者には多量のアルコール飲酒と耐糖能障害があり、これが危険因子となったと考えられる。

この症例では明らかな感染経路は断定できないが、咽頭よりリンパ行性に頸椎に侵入し、腰椎、髄膜に伝播し、そして敗血症を起こした可能性はある。尚、侵入巣となるような菌肉炎等は認められなかった。また別の仮説として、当初腎盂腎炎の症状があったことより、尿路に保留していた菌が上行性に腎盂腎炎を起こし、さらに敗血症を起こした後、血行性に数カ所の骨髄に侵入し、また脊椎から髄膜に伝播侵入して髄膜炎を起こした可能性も考えられる。患者の

病歴からは性交による感染は否定したのであった。

成人における非外傷性の骨髄炎で、この例のように多発性に病巣を起こすことは稀である。特にB群連鎖球菌による多発性骨髄炎の報告は今までなされていない。

B群連鎖球菌はペニシリンに感受性があるのが普通であり、我々の患者もABPCに良好に反応した。骨髄炎の抗生剤治療期間は一般に4～6週とされている¹⁵⁾が、我々の例はCRPが完全に陰性化するのに10週間を要した。この原因としては、一つは小さな膿瘍を形成していた可能性があること、病変がかなり広範囲にわたっていたこと、また、耐糖能障害やアルコール依存症による免疫力低下が

あったことが考えられる。

尚、本例で血液培養による菌感受性検査が変化した。これは、中間の段階では菌の数が少なく、正しい感受性試験が行われなかったからではないかと思われた。

結 語

我々はアルコール依存症のある56歳男性のB群連鎖球菌による髄膜炎と敗血症を伴った多発性化膿性骨髄炎の症例を提示した。本例は、外傷や末梢血管病変によらない、成人のB群連鎖球菌による多発性骨髄炎の症例の本邦で初めての報告と思われる。

文 献

- 1) Fasano FR Jr, Graham DR: Vertebral osteomyelitis secondary to streptococcus agalactiae. Clin Orthop (United States) 256: 101-104, 1990
- 2) Elhanan G, Raz R: Group B streptococcal vertebral osteomyelitis in an adult. Infection 21: 397-399, 1993
- 3) Malliga E, Ganapathy MD, Peter JR, Augusta G: Group B streptococcal vertebral osteomyelitis with bacteremia. South Med J 88: 350-351, 1995

- 4) Eickhoff TC, Klein JO, Daly AK, Ingall D, Finland M : Neonatal sepsis and other infections due to group B beta-hemolytic streptococci. *N Engl J Med* 271 : 1221 - 1228, 1964
- 5) Monica M : Group B streptococcal infection in older patients. *Drugs Aging* 6 : 293 - 300, 1995
- 6) Dillon Jr HC, Khare S, Gray BM : Group B streptococcal carriage and disease : A 6-year prospective study. *J Pediatr* 110 : 31 - 36, 1987
- 7) Anthony BF, Eisenstadt R, Carter J, Kim KS, Hobel CJ : Genital and intestinal carriage of group B streptococci during pregnancy. *J Infect Dis* 143 : 761 - 766, 1981
- 8) Anthony BF, Carter JA, Eisenstadt R, Rimer DG : Isolation of group B streptococci from the proximal small intestine of adults. *J Infect Dis* 147 : 776, 1983
- 9) McGuire T, Gerjarusak P, Hinthorn DR, Liu C : Osteomyelitis caused by β -Hemolytic streptococcus group B. *JAMA* 238 : 2054 - 2055, 1977
- 10) Verghese A, Mireault K, Arbeit RD : Group B streptococcal bacteremia in men. *Rev Infect Dis* 8 : 912 - 917, 1986
- 11) Bayer AS, Chow AW, Anthony BF, Guze LB : Serious infections in adults due to group B streptococci : Clinical and serotypic characterization. *Am J Med* 61 : 498 - 503, 1976
- 12) Farley MM, Harvey RC, Stull T, Smith JD, Schuchat A, Wenger JD, Stephans DS : A population-based assessment of invasive disease due to group B streptococcus in nonpregnant adults. *N Engl J Med* 328 : 1807 - 1811, 1993
- 13) Dunne DW, Quagliarello V : Group B streptococcal meningitis in adults. *Medicine* 72 : 1 - 10, 1993
- 14) Sarmiento R, Wilson FM, Khatib R : Group B streptococcal meningitis in adults : Case report and review of the literature. *Scand J Infect Dis* 25 : 1 - 6, 1993
- 15) Strausbaugh LJ : Vertebral osteomyelitis. *Postgrad Med* 97 : 147 - 8, 151 - 4, 1995
- 16) Rantz LA, Kirby WM : Hemolytic streptococcus bacteremia. *N Engl J Med* 227 : 730 - 733, 1942
- 17) McKee KT Jr : Osteomyelitis due to group B streptococcus in a diabetic adolescent. *J Pediatr* 92 : 677 - 678, 1978
- 18) Stevens DL, Haburchak DR, McNitt TR, Everett ED : Group B streptococcal osteomyelitis in adults. *South Med J* 71 : 1450 - 1451, 1978
- 19) Dworzack DL, Hodges GR, Barnes WG, Rosett W : Group B streptococcal infections in adult males. *Am J Med Sci* 277 : 67 - 73, 1979
- 20) Gordon DM, Oster CN : Hematogenous group B streptococcal osteomyelitis in an adult. *South Med J* 77 : 644 - 645, 1984
- 21) McMeekin AA, Holzman R, Desiderio D, Hanna B : Group B streptococcal osteomyelitis in an Adult. *NY State J Med* 87 : 466 - 467, 1987
- 22) Bath PM, Pettingale KW : Group B streptococcal osteomyelitis of the spine. *J R Soc Med* 83 : 188, 1990