

前立腺癌のMRI診断

玉田 勉, 永井 清久, 今井 茂樹, 梶原 康正, 常 義政*,
田中 啓幹*, 松木 孝和**, 福永 仁夫

近年, 生活様式の欧米化と高齢化社会の到来により, 本邦でも前立腺癌の増加が認められている。前立腺癌の局在診断には, 経直腸超音波法とともに, 優れたコントラスト分解能を有する magnetic resonance imaging (MRI) が臨床に使用され, 有用性は確立されつつある。

MRI は, 前立腺癌の診断において腫瘍の検出と, 病期決定に用いられる。MRI による前立腺癌の読影には, T2 強調横断像が専ら用いられている。正常前立腺の画像を熟知した上, 腫瘍の局在, 被膜や精嚢腺の浸潤を評価することが大切である。今後, MRI の最新技術の応用が必ず実用化されるであろう。

本稿では川崎医科大学附属病院における前立腺癌 MRI の現況を概説する。

(平成10年10月30日受理)

MRI Diagnosis for Prostate Cancer

Tsutomu TAMADA, Kiyohisa NAGAI, Shigeki IMAI, Yasumasa KAJIHARA,
Yoshimasa JO*, Hiroyoshi TANAKA*, Takakazu MATSUKI** and
Masao FUKUNAGA

Recently, in Japan, both the Westernization of life styles and the advent of an aged-society have led to an increase in the incidence of prostate cancer. In making a localizing diagnosis of prostate cancer, magnetic resonance imaging (MRI), which has excellent contrast resolution, and transrectal ultrasonography, are used clinically, and their usefulness is being established.

MRI is employed in the diagnosis of prostate cancer to detect tumors, and to determine the stage of such tumors. For the visualization of prostate cancer by MRI, T2-weighted axial images are used exclusively. After becoming familiar with normal prostate images, it is important to evaluate the localization of a tumor, and the invasion of the capsule and seminal vesicles. Future applications of new techniques for MRI will undoubtedly be found.

In this paper, the present state of MRI diagnosis of prostate cancer at Kawasaki Medical School Hospital will be reviewed. (Accepted on October 30, 1998) *Kawasaki Igakkaishi* 24(4): 197-206, 1998

Key Words ① Prostate cancer ② MRI ③ Localizing diagnosis ④ Staging

はじめに

前立腺癌は、欧米では頻度の高い悪性腫瘍の一つで、米国では65歳以上の癌死の中では肺癌や大腸癌よりも多いと報告されている¹⁾。これに対して、日本人の発生率は白人の1/7から1/10といわれていたが、近年の生活習慣の欧米化と高齢化社会の到来により、本邦でも前立腺癌の新患者の発生が増加し、さらに若年化傾向を認めるようになってきている^{2),3)}。前立腺癌の治療法は転移を伴わない限局性病変の場合には、根治的前立腺全摘術が行われるので正確な画像診断が必須である。前立腺癌のスクリーニング法としては直腸診や腫瘍マーカーである prostate-specific antigen (PSA) の測定が行われ、術前の臨床診断や病期決定には経直腸超音波法 (TRUS: transrectal ultrasonography), CT スキャンや骨シンチグラフィが主に用いられている。近年、優れたコントラスト分解能を有する magnetic resonance imaging (MRI) は、TRUS と同様に前立腺の zonal anatomy を明瞭に描出しよう。一方、TRUS に比して空気や骨による影響を受けにくく、しかも広い field of view (FOV) で任意の断面像が得られるなどの利点があるため、現在前立腺癌の画像診断法として確立されつつある⁴⁾。本稿では川崎医科大学附属病院における前立腺癌の MRI の現状、その役割、施行時の留意点および読影のポイントを中心にその有用性について概説する。

対象と方法

対象は、1997年7月から1998年4月までに、当院泌尿器科で前立腺癌が疑われた56症例である。使用 MRI 装置は GE 社製 Signa Horizon 1.5T であり、撮像コイルは pelvic phased array coil を使用している。なお、1回の検査時間は45~50分である。

1. 前立腺癌の MRI 施行時の留意点

1) MRI の施行時期

前立腺生検直後に MRI を行うと生検による出血のため読影が困難となる。そのため、できるだけ前立腺生検の前に行うことが望ましい。ただし、その場合前立腺癌が否か不明な症例が多くなり、結果的に腫瘍が存在しない症例が増加する可能性がある。これを防ぐ意味でも TRUS を MRI 施行前に行うのが望ましい。な

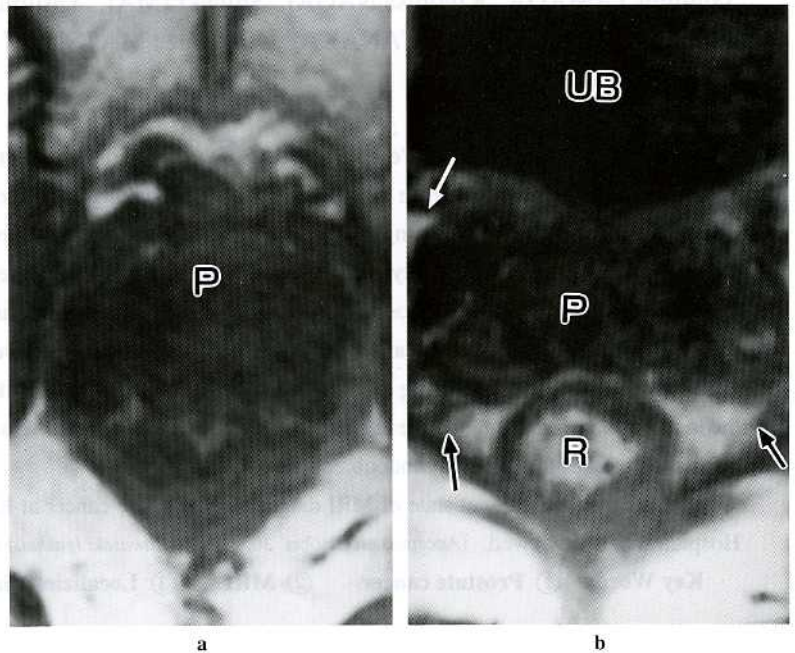


Fig. 1. Normal anatomy of prostate on axial T1-weighted image of MRI: Axial T1-weighted images show the prostate (P) as homogeneous iso-intensity structure to muscle tissue. Black arrow: neurovascular bundle, White arrow: periprostatic fatty layer, R: rectum, UB: urinary bladder

お、前立腺の生検後、出血の影響がほぼ消失するのに約3週間を要する。

2) 腸管運動抑制剤の使用

高齢者の骨盤部MRIを施行する際、腸管運動の抑制のためにグルカゴンを使用する。その理由として、前立腺癌が疑われるような症例は比較的高齢者が多く、前立腺肥大症を伴っていることが多いため、抗コリン剤は使用できない。また腸管運動の抑制においてグルカゴンを使用した症例は、使用していない症例に比して有意にmotion artifactが軽減できると報告されている⁵⁾。ただしグルカゴンは副作用として高血糖、ショック、悪心、腹痛、心悸亢進、熱感、発赤、眩暈などがあり、抗コリン剤と比べ高価であることを留意しておく必要がある。

3) 基本撮像法

前立腺癌におけるMRIの基本撮像法は、Conventional Spin Echo法やFast Spin Echo法を用いたT2強調像である。T2強調像は前立腺の内部構造の描出に優れ、特に水分含有量の多いperipheral zoneを高輝度に描出し、その中に低輝度病巣となる腫瘍が描出される。また撮像断面は前立腺内部を観察するのに有用な横断像が主体であり、膀胱、直腸、精嚢腺、肛門拳筋などの関係を把握するためには矢状断像や冠状

断像を用いる。

2. 正常前立腺のMRI

前立腺はT1強調像では内部構造のない均一な中等度の輝度（周囲筋組織に対して等輝度）として描出され、T2強調像ではtransition zoneとcentral zoneが低輝度に、それを後方から外側に取り囲むperipheral zoneが高輝度に描出される。transition zoneとcentral zoneはMRIでは区別できないことが多く、両者を合わせてinner glandと呼ぶ。前立腺被膜はそれ自体の厚さが1mm以下のため、被膜およびその周囲の間質組織とともに被膜様構造物としてT2強調像ではperipheral zoneの外側に低輝度に描出される。この被膜様構造物はすべての症例で検出可能であるわけではない。前立腺周囲には、T1強調像では高輝度に描出される前立腺周囲脂肪織、T2強調像では高輝度に描出される静脈叢、またT1、T2強調像ともに高輝度に描出される神経血管束があり、前立腺被膜外浸潤を評価するのに役立つ。精嚢腺は前立腺の後上方にT2強調像では分葉状構造物として認められ、内部の精嚢液が高輝度に、隔壁が周囲筋組織に対して等輝度に描出される。また、造影剤の投与により隔壁が造影される（Fig. 1~4）。

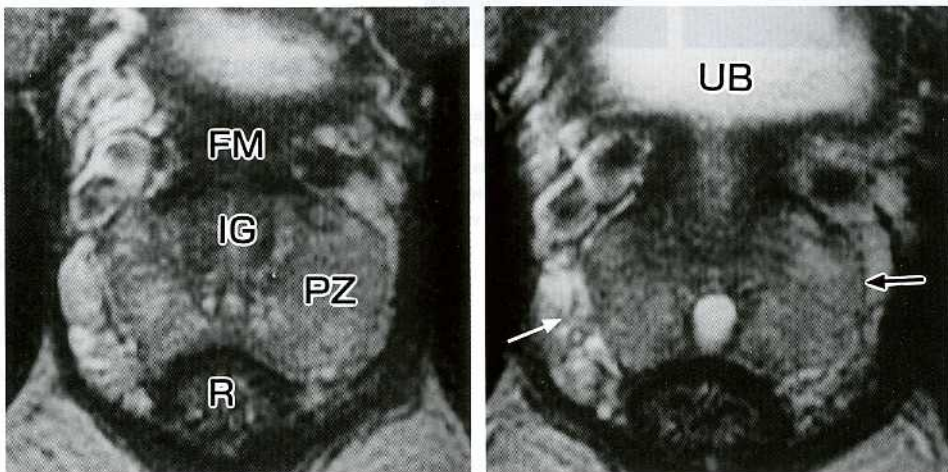


Fig. 2. Normal anatomy of prostate on axial T2-weighted image of MRI : Axial T2-weighted images show that inner gland (IG) is low intensity and peripheral zone (PZ) is high intensity. White arrow : periprostatic venous plexus, Black arrow : prostatic capsule, R : rectum, UB : urinary bladder, FM : anterior fibromuscular stroma

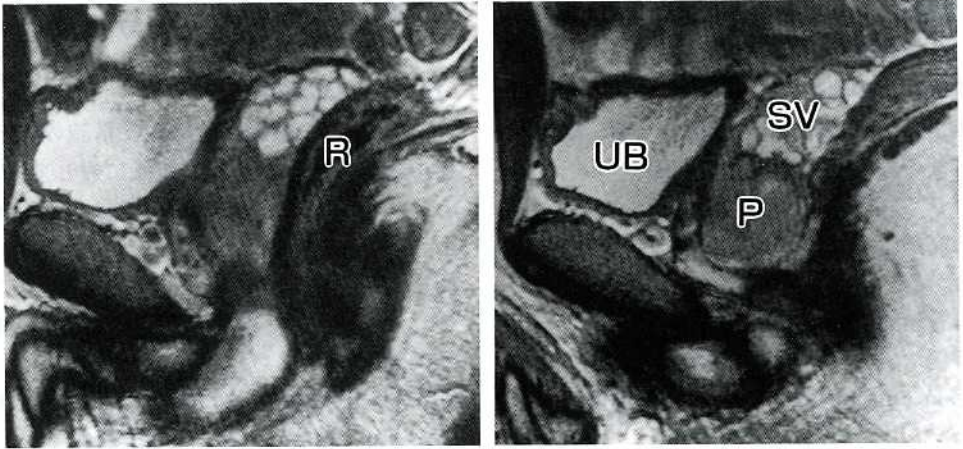


Fig. 3. Normal anatomy of the prostate on sagittal T2-weighted image of MRI : Sagittal T2-weighted images are easy to observe the localization of prostate (P), seminal vesicle (SV), urinary bladder (UB), and rectum (R).

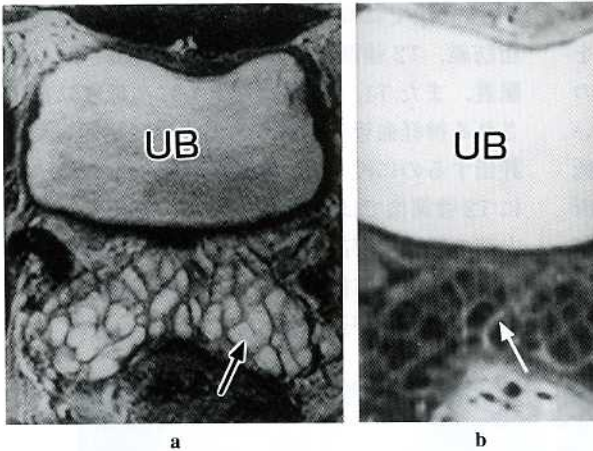


Fig. 4. Normal anatomy of the prostate on MRI : a) Axial T2-weighted image. b) Post-enhanced axial T1-weighted image. Axial T2-weighted image shows the seminal vesicle as high intensive lobular structure, and enhanced image shows the septum wall. White arrow : septum wall, Black arrow : seminal vesicle fluid, UB : urinary bladder

3. 前立腺癌のMRI

1) MRIの役割と問題点

前立腺癌の腫瘍描出においてMRIが期待される症例は、clinical stage T1cである。T1c症例とは、直腸診で腫瘍を触知しないが、血中PSAが高値を示し、TRUSガイド下の前立腺生検で診断される症例のことである。Lernerら⁶⁾はclin-

ical stage T1c 257例を検討し、その45.1%が手術後の pathological stage T3以上という結果を報告している。自験例でもT1c症例の中でMRIでのみ検出可能であった症例もみられた。今後MRIにより、この腫瘍をどの程度の割合で検出できるかを検討する必要がある。

stagingにおけるMRIの役割は、手術療法の可能性のあるT2癌と不可能なT3癌を診断すること、すなわち腫瘍の前立腺被膜への浸潤を明らかにすることにある。前立腺周囲の脂肪織、神経血管束、静脈叢に明らかに浸潤している症例は比較的MRIで検出し易いが、被膜自体への浸潤の有無を判定するのはMRI、TRUSのいずれにおいても安易ではない。この要因として、すべての症例において被膜様構造物が検出されるわけではなく、そのような場合前立腺辺縁の腫瘍による膨隆や不整像といった間接所見で診断していることなどが挙げられる。

2) 前立腺癌のMRI

a. 腫瘍の描出

前立腺癌の70%が peripheral zone から、30%

は inner gland から発生する．inner gland 内の腫瘍は高頻度に併存する前立腺肥大症と T2 強調像で同様の信号強度を呈する．また造影検査においても inner gland は peripheral zone に比して，比較的早期から造影効果を示すため，ほとんど描出できないとされている．前立腺癌は T2 強調像で高輝度に描出される peripheral zone の中に低輝度病変として描出される (Fig. 5, 6)．

peripheral zone 内の腫瘍の約90%は低輝度で，残りの約10%は peripheral zone に対して等輝度で表現される^{7),8)}．この要因の一つとして腫瘍の分化度の影響が挙げられる．すなわち中～高分化型の腫瘍は腫瘍細胞が密に結節状に配列することにより腺腔内の分泌物貯留が少なくなり，T2 強調像では低輝度となり，低分化型の腫瘍は浸潤性増殖を示し，周囲の正常前立腺組織と区別が付き難くなるためとされている⁹⁾．T1 強調像では，腫瘍と正常前立腺組織がほぼ同じ輝度を呈するため描出されない．また造影検査で

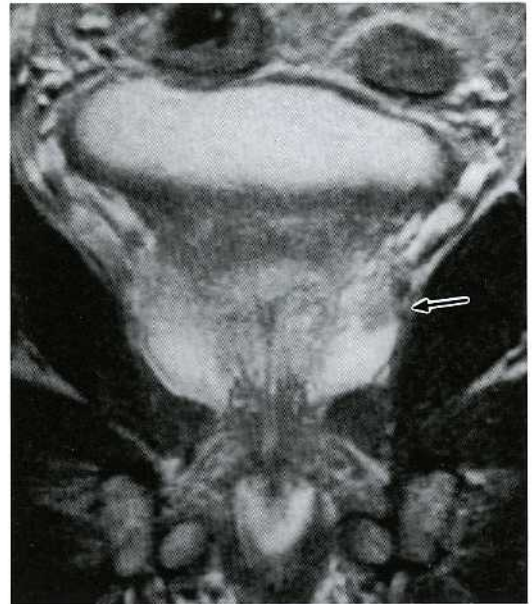


Fig. 6. T2a prostatic cancer. Coronal T2-weighted image shows low signal intensity lesion (arrow) in the peripheral zone.

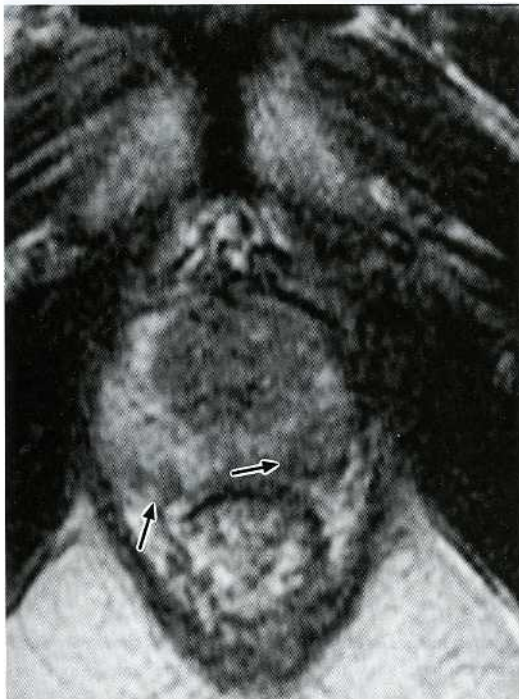


Fig. 5. T2a prostatic cancer. Axial T2-weighted image shows low signal intensity lesion (arrow) in the right and left posterior site of the peripheral zone.

は dynamic study の early phase が腫瘍の検出において有効とする報告¹⁰⁾もみられる (Fig. 7a, b) が，実際には造影効果は腫瘍により様々で一定の結論は得られていない．ただし，ホルモン療法を行っている症例では，前立腺の縮小化，T2 強調像における peripheral zone の輝度の低下のため，残存腫瘍の評価が困難な場合が多い．自験例では，ホルモン療法の残存腫瘍の評価に造影検査が有用であった症例を経験している (Fig. 8a, b)．

b. 被膜と精囊腺の浸潤

MRI による前立腺癌の被膜や精囊腺の浸潤の判定について当科では，Bezzi ら⁷⁾の診断基準を用いている (Table 1)．被膜浸潤については，まず前立腺周囲組織すなわち静脈叢 (Fig. 9)，脂肪織や神経血管束 (Fig. 10) への浸潤の有無を判定し，なければ次に被膜部自体の評価を行う．ただし MRI で認められる被膜様構造物は全例で描出が可能であるわけではなく，被膜様構造物を認めない症例でも腫瘍が被膜外へ浸潤しているとは断言できない⁴⁾．そのため被膜様

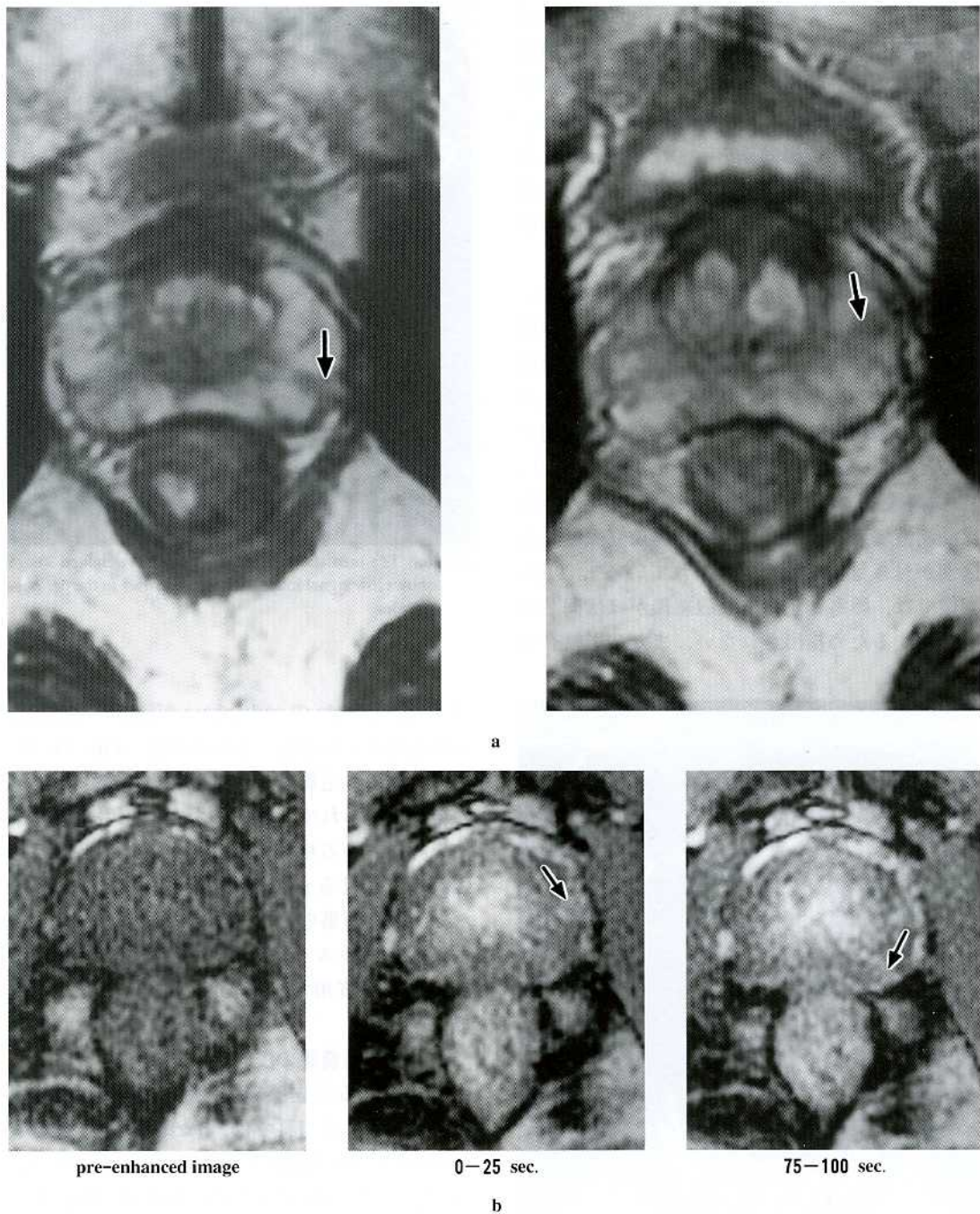


Fig. 7. T2a prostatic cancer. a) Axial T2-weighted images. b) Dynamic images. Axial T2-weighted images show two small low signal intensity lesions (arrows) in the peripheral zone. Dynamic images show the enhancement in the same lesions (arrows).

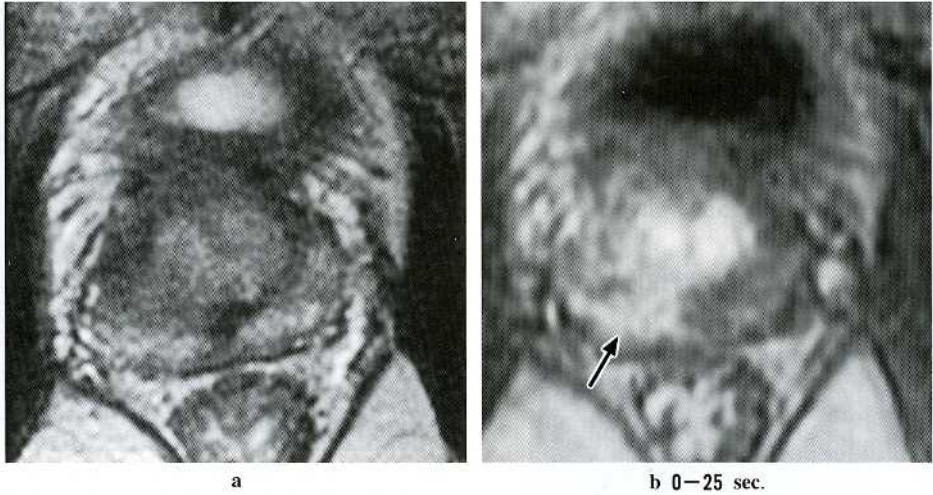


Fig. 8. T3b prostatic cancer. a) Axial T2-weighted image of post-hormone therapy. b) Dynamic image. Axial T2-weighted image shows the atrophied prostate by hormone therapy. Dynamic image shows the enhancement in the lesion (arrow) in the right posterior site of the peripheral zone.

Table 1. Diagnostic criteria for capsule invasion by prostate cancer with MRI

- 1) T1, T2ともに低信号で表される被膜の断裂像
- 2) T2で peripheral zone にみられる bulging (突出像)
- 3) T2で高信号で表される周囲静脈叢の低信号化
- 4) T1で高信号で表される周囲脂肪織の低信号化
- 5) T2で高信号で表される神経血管束の不明瞭化

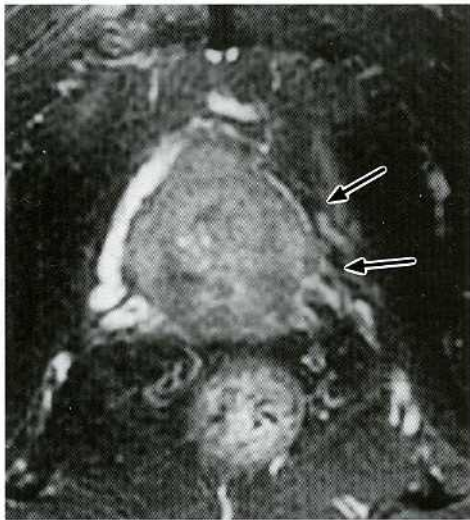


Fig. 9. T3b prostatic cancer. Axial T2-weighted image show the invasion of tumor to the periprostatic venous plexus (arrows).

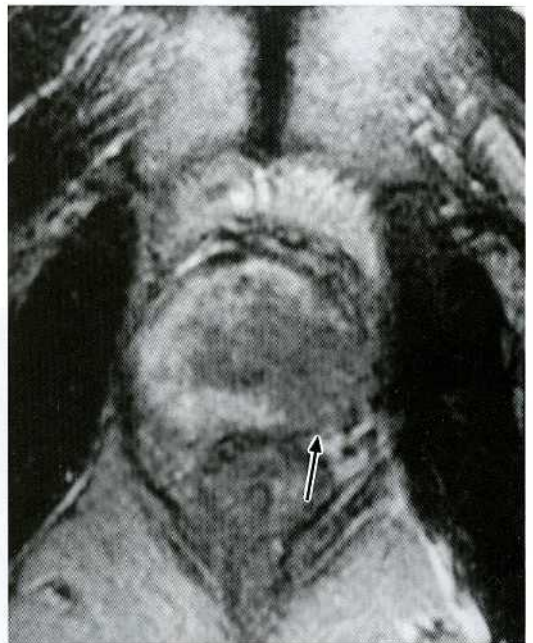


Fig. 10. T3b prostatic cancer. Axial T2-weighted image shows the invasion of tumor to the neurovascular bundle (arrow).

構造物が認められる症例ではその被膜の断裂像 (Fig. 11) を、認められない症例では前立腺周囲へ腫瘍が突出する像の有無を検討する。ここで問題となるのがMRIでの描出が困難とされ

ていた被膜内にとどまる浸潤すなわち microcapsular invasion を示す症例の診断であり、実際このような症例が被膜浸潤による MRI の正診率を下げる原因となる¹¹⁾。また被膜浸潤の評価は MRI が TRUS に比して正診率および特異度が若干優れているも、感度が低いとされている^{3), 12), 13)}。

精囊腺浸潤は T2 強調像で高輝度に表される

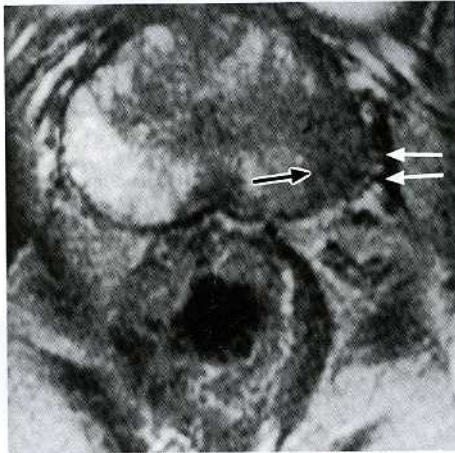


Fig. 11. T3a prostatic cancer. Axial T2-weighted image show low signal intensity lesion (black arrow) in the left side of the peripheral zone and the extracapsular extension (white arrow).

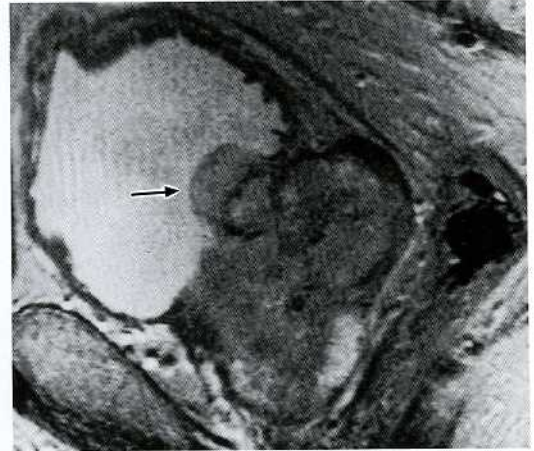


Fig. 13. Urinary bladder invasion. Sagittal T2-weighted image show the invasion of tumor to the bladder base (arrow).

精囊腺内の低輝度病巣および同部位の造影所見から診断する (Fig. 12)。このように精囊腺浸潤は T2 強調像と造影検査の 2 方法から診断するため、特に TRUS に比して診断能が高いとされている^{3), 7), 12)~14)}。

c. 膀胱と直腸の浸潤

膀胱や直腸の浸潤は T2 強調画像では筋層を表す低輝度ラインの断裂像で評価する (Fig. 13)。

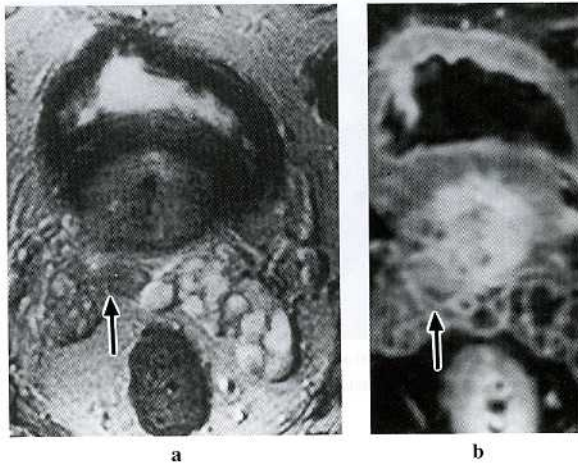


Fig. 12. Seminal vesicle invasion. a) Axial T2-weighted image. b) Post-enhanced axial T1-weighted image. Axial T2-weighted image shows low signal intensity lesion (arrow) in the right seminal vesicle. Enhanced image shows the enhancement in the same lesion (arrow).

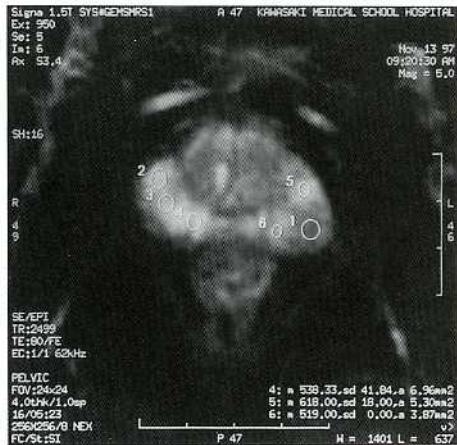4. 最新技術の臨床応用

EPI (echo planar imaging) は、超高速撮像法の一つで、優れた時間分解能とコントラスト分解能を有し、超急性期の脳梗塞診断を含む拡散強調画像¹⁵⁾、脳灌流強調画像¹⁶⁾、脳機能画像などに用いられている。

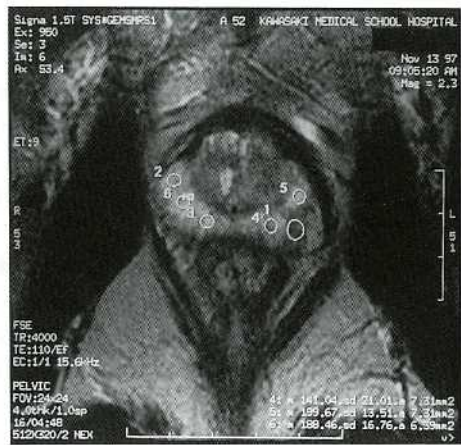一方、最近 T2 強調画像として広く用いられている fast spin echo (FSE) 法は、肝腫瘍などにおいて conventional spin echo 法に比べ、病変部と正常部とのコントラストが十分でなく腫瘍描出能の低下が指摘されている^{17), 18)}。そこで、EPI の優れたコントラスト分解能に注目し、前立腺特に水分含有量の多い peripheral zone の腫瘍を描出するために、EPI による T2 強調画像を撮像している。EPI と FSE 法で得られた画像の

各々の腫瘍部，正常 peripheral zone およびバククグランドに関心領域 (region of interest : ROI) を設定し，その値から腫瘍の S/N (腫瘍の信号強度/ノイズ) と C/N ((peripheral zone の信

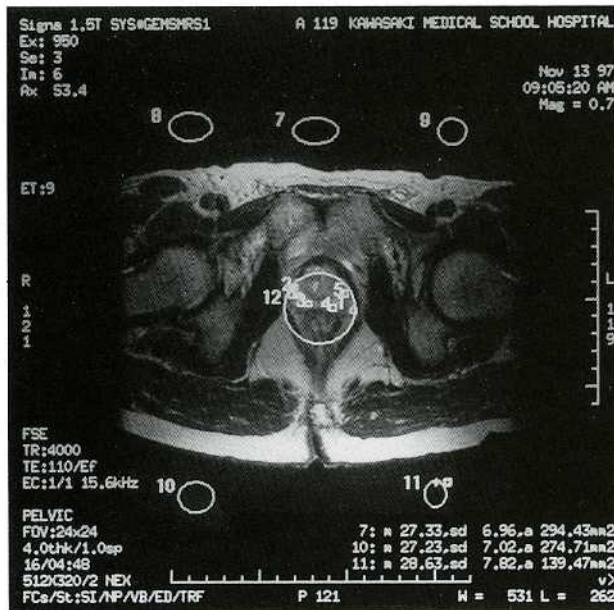
号強度 - 腫瘍の信号強度) / ノイズ) を算出した結果 (Fig. 14)，これまでに比較した12例において特に C/N が EPI で優れていた。今後，前立腺癌の腫瘍描出能，特に T1c 症例への臨



a



b



c

Fig. 14. The detectability of the tumor using S/N or C/N on FSE and EPI.

a) Axial EPI image. b), c) Axial T2-weighted image.

ROI 1 : The signal intensity of the tumor.

ROI 2-6 : The signal intensity of peripheral zone.

ROI 7-11 : Noise

S/N = The signal intensity of the tumor/Noise

C/N = (The signal intensity of peripheral zone - The signal intensity of the tumor) / Noise

床応用が期待される。

影法を中心に川崎医科大学附属病院の現況を概説した。今後、臨床プロトコールにおける新技術の導入を含めた見直しが必要である。

5. おわりに

前立腺癌のMRI診断についてその役割と読

文 献

- 1) Yancik R : Epidemiology of cancer in the elderly current status and projections for the future. *RAYS* 22 : 3-9, 1997
- 2) Ross RK, Paganini-Hill A, Henderson BE : Epidemiology of prostatic cancer. *In* *Diagnosis and Management of Genitourinary Cancer*, ed by Skinner DG, Lieskovsky G. Philadelphia, WB Saunders Company. 1988, pp 40-45
- 3) 林 宣男, 川村壽一, 杉村芳樹 : 経直腸的MRIの限局性前立腺癌に対する有用性についての検討. *泌尿紀要* 42 : 767-773, 1996
- 4) 杉村和朗 : 前立腺のMRI診断. 「骨盤臓器のMRI診断」(杉村和朗編). 東京, 医学書院, 1993, pp 133-166
- 5) Kier R, Wain S, Troiano R : Fast spin echo MR imaging of the pelvis obtained with a phased array coil : Value in localizing and staging prostatic carcinoma. *AJR* 161 : 601-606, 1993
- 6) Lerner SE, Seay TM, Blute ML, Bergstralh EJ, Barrett D, Zincke H : Prostate specific antigen detected prostate cancer (clinical stage T1c) : An interim analysis. *J Urol* 155 : 821-826, 1996
- 7) Bezzi M, Kressel HY, Allen KS, Schiebler ML, Altman HG, Wein AJ, Pollack HM : Prostatic carcinoma : Staging with MR imaging at 1.5T¹. *Radiology* 169 : 339-346, 1988
- 8) Parivar F, Rajanayagam V, Waluch V, Eto RT, Jones LW, Ross BD : Endorectal surface coil MR imaging of prostatic carcinoma with the inversion-recovery sequence. *J Magn Reson Imaging* 1 : 657-664, 1991
- 9) Schiebler ML, Tomaszewski JE, Bezzi M, Pollack HM, Kressel HY, Cohen EK, Altman HG, Gefter WB, Wein AJ, Axel L : Prostatic carcinoma and benign prostatic hyperplasia : Correlation of high-resolution MR and histopathologic findings. *Radiology* 172 : 131-137, 1989
- 10) Jager GJ, Ruijter ET, van de Kaa CA, de la Rosette JJ, Oosterhof GO, Thornbury JR, Ruijs SH, Tarentsz JO : Dynamic turbo FLASH subtraction technique for contrast-enhanced MR imaging of the prostate : Correlation with histopathologic results. *Radiology* 203 : 645-652, 1997
- 11) Schnall MD, Imai Y, Tomaszewski J, Pollack HM, Lenkinski RE, Kressel HY : Prostate cancer : Local staging with endorectal surface coil MR imaging. *Radiology* 178 : 797-802, 1991
- 12) Chelsky MJ, Schnall MD, Seidmon EJ, Pollack HM : Use of endorectal surface coil magnetic resonance imaging for local staging of prostate cancer. *J Urol* 150 : 391-395, 1993
- 13) Perrotti M, Kaufman RP, Jennings TA, Thaler HT, Soloway SM, Rifkin MD, Fisher HA : Endo-rectal coil magnetic resonance imaging in clinically localized prostate cancer : Is it accurate? *J Urol* 156 : 106-109, 1996
- 14) Andriole GL, Coplen DE, Mikkelsen DJ, Catalona WJ : Staging of prostate cancer : Value of ultrasonography. *Urol Clin North Am* 16 : 713-734, 1989
- 15) Moseley ME, Kucharczyk J, Mintorovitch J, Cohen Y, Kurhanewicz J, Derugin N, Asgari H, Morman D : Diffusion-weighted imaging of acute stroke : Correlation with T2-weighted and magnetic susceptibility-enhanced MR imaging in cats. *AJNR* 11 : 423-429, 1990
- 16) Detre JA, Leigh JS, Williams DS, Koretsky AP : Perfusion imaging. *Magn Reson Med* 23 : 37-45, 1992
- 17) Catasca JV, Mirowitz SA : T2-weighted MR imaging of the abdomen : Fast spin-echo vs conventional spin-echo sequence. *AJR* 162 : 61-67, 1994
- 18) Outwater EK, Mitchell DG, Vinitoski S : Abdominal MR imaging : Evaluation of a fast spin-echo sequence. *Radiology* 190 : 425-429, 1994